أحمد محمد محمد درباس

جسم الإنسان

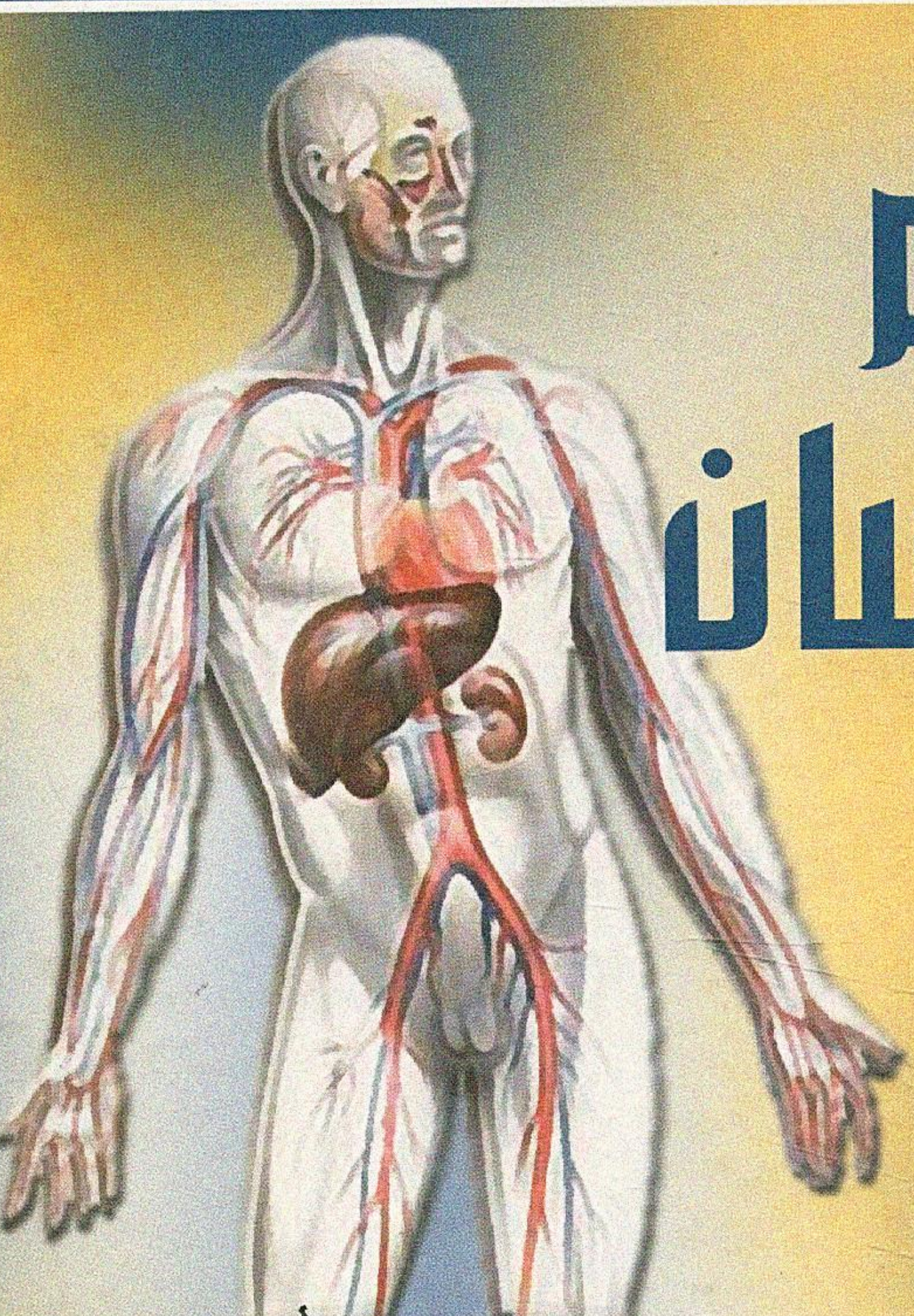

دراسات خاصة في التشريح ووظائف الأعضاء

دار البداية
ناشرون وموزعون

دار الساقي

جسمُ الإنسان

– دراسات خاصَّة في التشريح ووظائف الأعضاء –

تأليف

أحمد محمد محمد درباس

الإشراف والتدقيق العلمي

أ. محمد علي الجعاعرة

بكالوريوس علم الأحياء / جامعة اليرموك

دبلوم مختبرات طبية/ الكلية العربية

التحرير والتدقيق اللُّغوي

أ. علي محمد أبو ليلة

بكالوريوس لغة عربية / جامعة الإسراء

دار البداية ناشرون وموزعون

2007م

رقم الإيداع لدى دائرة المكتبة الوطنية
(2007/1/15)

611
درباس، أحمد
جسم الإنسان: دراسات خاصة في التشريح ووظائف الأعضاء/ أحمد محمد درباس – عمان: دار البداية، 2007
(   ) ص
ر.أ: (2007/1/15).

الواصفات : / جسم الإنسان//الفسيولوجيا //التشريح

* تم إعداد بيانات الفهرسة والتصنيف الأولية من قبل دائرة المكتبة الوطنية

الطبعة الأولى

2007م - 1428هـ.

جميع الحقوق الملكية والفكرية محفوظة للناشر والمؤلف

لا يجوز ويمنع طبع أو تصوير أو إعادة تنفيذ الكتاب كاملاً أو مجزأ أو استخزان مادته بطريقة الاسترجاع سواء أكانت الكترونية أم ميكانيكية أم بالتسجيل، إلا بموافقة خطية من الناشر والمؤلف، ومن يقوم بمخالفة ذلك يعرّض نفسه للملاحقة القانونية.

دار البداية ناشرون وموزعون
عمّان - شارع الملك حسين - مجمع الفحيص التجاري
هاتف: ٤٦٤٠٦٧٩ - تلفاكس: ٤٦٤٠٥٩٧
ص.ب ٥١٠٣٣٦ عمان ١١١٥١ الأردن

إهداء

أهدي إنتاجي وجهدي هذا إلى أرق وأحن إنسانة على وجه الأرض كابدت وسهرت الليالي من أجلي .. أعطتني من حنانها وعطفها المزيد.. فكانت بحق خير موجهٍ ومعين في هذه الدنيا ..

(أمي الحبيبة)

كما أهدي كتابي هذا أيضاً إلى من وقف بجانبي مراراً وتكراراً .. وأرشدني ووجهني إلى طرق الخير

(خالي العزيز: المهندس ربحي الأخرس)

أحمد درباس

تقديم الكتاب

بسم الله الرحمن الرحيم، والصلاة والسلام على أشرف الخلق والمرسلين سيدنا محمد وعلى آله وصحبه أجمعين .

إنّ علمي التشريح ووظائف الأعضاء ما هي إلا أحد فروع علم الأحياء الضخم والتي لا مجال فيها للإبحار، وإنما تحتاج إلى الغوص الشديد والاستنشاقِ حتى الموت.

وفي هذا الكتاب جاء موضوع التشريح ووظائف الأعضاء ميسراً وبما يتناسب مع الثقافات المتعددة التي تجري وراء أطراف العلم، فنحن لا ننكر قوة العلم، فهو القوة الخارقة التي يمتلكها الإنسان ويتفوق بها على سائر المخلوقات، فما خطبُ معادلةٍ كيميائية تمسح مدناً كاملة عن وجهِ الأرض؟! إنه العلم الذي وهبه الله تعالى للإنسان؛ حتى يعمر الأرض ويُثبت فيها الرسالة التي حملها عن الجبال بطرقٍ سليمة لا بطرقٍ وحشية .

أتمنى أن يحوز هذا الكتاب على فكر قارئه وانتقادات المتخصصين به .

بقلم الأستاذ / محمد الجماعرة

شكر وتقدير

أتقدم بالشكر والتقدير الجزيلين إلى كل من :

1- الأستاذ الفاضل (محمد الجعاعرة) ؛ الذي علّمني كل ما احتجته في الميدان العلمي، وتشرفت في تقديمه ومراجعته لهذا الكتاب .

2- الأستاذ الفاضل (علي أبو ليلة)؛ الذي تشرفت في تدقيقه اللُغوي لهذا الكتاب.

3- الأستاذ الفاضل (محمود الشريف)؛ الذي شجعني على متابعة مشواري العلمي..

((حفظهم الله • وسدَّدَ على طريقِ الخير خُطاهم))

الوحدة الأولى

الخلية

(1)

الخليـــة (The Cell)

الخليـة هـي وحـدة التركيـب والوظيفـة الرئيسية في أجسام الكائنـات الحيـة، وهـي مركبـة مـن أجـزاء مميـزة تكمـل وظـائف بعضها بعضاً بطريقة تمكـن الخليـة مـن القيـام بوظائفها التركيبية والحيوية على أكمل وجه.

❖ أنواع الخلايا (Types of cells)

يتركب جسم الإنسان البـالغ مـن حـوالي 100 ترليـون خليـة والـتي يمكـن تصنيفها إلى 200 نوع مختلف في الوظيفة والشكل إلا أن جميع الخلايا تشترك بنفس التركيب الخلوي، ومـن الأمثلـة علـى أنـواع الخلايـا: الخلايـا الدمويـة البيـضاء، الخلايـا الطلائيـة، الخلايـا العـصبية، الخلايـا العـضلية، الخلايـا الجنـسية، الخلايـا العظميـة، الخلايـا الغـضروفية، وغيرهـا وكـل أنواع الخلايا السابقة مقسمة إلى أنواع عديدة جداً مـن الخلايـا كـل واحـدة لهـا موقعها ووظائفها في جسم الكائن الحي.

❖ التركيب العام للخلية (General structure of the cell)

تتركب الخلية في جسم الكائن الحي من الأجزاء التالية :-

1- الغشاء البلازمي (plasmic membrane).

وهو غشاء يفصل المكونات الداخلية للخلية عن البيئة الخارجية المحيطة بها، وهـو مــن الناحيــة التــشريحية والكيميائيــة مكــون مــن نــصفين متــساويين مــن الــدهون (lipids) والبروتينــات (proteins)، و75٪ مــن الــدهون هــي مــن الــدهون الفــسفورية (phospholipids) وهـي الـدهون الـتي تحتـوي في تركيبهـا علـى عنصر الفسفور، أمـا النسبة المتبقيـة مـن الـدهون فهـي موزعـة علـى الـدهون الـسكرية (Glycolipids) وهـي دهـون تحتـوي علـى جزيئات مـن الـسكر، والبـاقي هـو دهـن الكوليـسترول، والـدهون الفـسفورية تـشكل طبقـتين في الغـشاء البلازمـي إحـداهما في الأعلـى والثانيـة في الأسـفل وتنحـصر فيمـا بينهمـا جزيئات البروتين والكوليسترول على شكل سندويشة.

❖ وظائف الغشاء البلازمي :

أ – الاتصال (Communication)

ويتصل الغشاء البلازمي مع الخلايا الأخرى والأجسام الغريبة والمواد الكيميائية مثل الهرمونات، الإنزيمات، الغذاء، الأجسام المضادة، والسيالات العصبية.

ب – الشكل والحماية (Shape and protection)

فهو يحيط بالخلية ويحدد شكلها الخارجي ويحمي محتوياتها الداخلية.

ج – عامل كهروكيميائي (Electrochemical Factor)

يحافظ على التوازن الكهربائي الكيميائي للخلية، حيث يوازن عدد ذرات العناصر الكيميائية ذات الشحنات الكهربائية السالبة بعدد الذرات الموجبة خارج وداخل الخلية، وهذا مهم جداً خاصة في الخلايا العصبية والعضلية .

د- النفاذية الاختيارية (Selective permeability)

حيث يسمح بدخول وخروج المواد من وإلى الخلية ولكن بطريقة اختيارية حيث يسمح لبعضها بالدخول أو الخروج، بينما يمنع دخول أو خروج مواد أخرى وذلك طبقاً لحاجة الخلية.

2- السيتوبلازم (Cytoplasm)

وهو جميع محتويات الخلية التي تقع بين الغشاء البلازمي والنواة ويقسم السيتوبلازم إلى قسمين كما يلي :-

أ – السيتوسول (Cytosol)

وهو سائل شبه شفاف مرن مكون من 75 – 90 ٪ ماء والباقي مواد عضوية وغير عضوية، والمواد العضوية مثل البروتينات والدهون والكربوهيدرات المعقدة، وتكون عادة صلبة وغير ذائبة في ماء السيتوسول، أما المواد غير العضوية كالأملاح المعدنية والمواد العضوية الصغيرة مثل الكربوهيدرات البسيطة والأحماض الأمينية فتكون ذائبة في ماء السيتوسول(*) .

ب – العضيات الخلوية (Cellular Organelles)

وهي تراكيب متخصصة تكون محاطة بغشائيين عادة وكل واحدة منها لها خصائص ووظائف معينة تكمل بعضها بعضاً، ويختلف عدد ونوع العضيات الخلوية من خلية لأخرى حسب وظيفتها، والعضيات الخلوية هي:-

1- النواة : بالرغم من أن النواة عضية من عضيات الخلية إلا أنها لا تعتبر من أجزاء السيتوبلازم، والنواة هي عضية كروية أو بيضاوية الشكل وهي أكبر تركيب داخل الخلية، وتحتوي النواة على الوحدات الوراثية للخلية والتي تسمى الجينات (Genes)

(*) يطلق على السيتوسول أيضاً اسم البروتوبلازم، وكذلك الهيلولي.

والتي تكون مرتبة على شكل تراكيب منفردة طويلة تسمى الكروموسومات (Chromosomes)، والجينات هي التي تحدد تركيب الخلية، وتقوم بتوجيه الأنشطة الخلوية .

معظم خلايا الجسم تحتوي على نواة واحدة وبعضها لا يحتوي على أنوية مثل خلايا الدم الحمراء والتي سميت كرات الدم الحمراء نظراً لأنها لا تحتوي على نواة كصفة مميزة للخلية المثالية، بالإضافة إلى ما سبق هناك بعض الخلايا تحتوي على عدة أنوية مثل خلايا العضلات الهيكلية، والنواة تحاط من الخارج بغشاء مزدوج أو غشائيين فوق بعضها ويسمى الغشاء المزدوج الذي يُغلّف النواة الغلاف النووي (Nuclear Envelope) والذي يفصل النواة عن السيتوبلازم وكل غشاء في الغلاف النووي له تركيب مشابه لتركيب الغشاء البلازمي، وسطح الغلاف النووي مغطى بالرايبوسومات (سنذكرها لاحقاً) ويمتد الغلاف النووي بعيداً عن النواة ويرتبط مع الشبكة الأندوبلازمية (سنذكرها لاحقاً)، ويوجد في الغلاف النووي ثقوب تدعى الثقوب النووية، والتي لها حجم أكبر من تلك الثقوب الموجودة في الغشاء البلازمي؛ لذلك لها القدرة على تبادل المواد الذائبة في الماء والمواد الكبيرة بين النواة و السيتوبلازم .

وتحتوي النواة على جسم كروي يدعى النوية (Nucleolus) والتي تحتوي على بروتينات وجزيئات الحمض النووي الرايبوزي RNA وDNA، ووظيفة النوية هي صنع الرايبوسومات.

2- الرايبوسومات (**Ribosomes**)

هي حُبيبات تحتوي على بروتينات وجزيئات من RAN وسميت بذلك لأنها تحتوي على نسبة عالية من الحمض الرايبوزي RNA .

ويتركب الرايبوسوم من قطعتين بروتينيتين إحداهما كبيرة والأخرى صغيرة، أما وظيفة الرايبوسومات فهي صناعة البروتينات، ويوجد نوعان من الرايبوسومات وهي:

أ- الرايبوسومات المرتبطة : وتكون مرتبطة وموزعة على الغلاف النووي والشبكة الأندوبلازمية .

ب- الرايبوسومات الحُرّة : وهي غير مرتبطة بشيء وتسبح بالسيتوبلازم بشكل حر .

3- الشبكة الأندوبلازمية (**Endoplasmic Reticulum**) .

وهي شبكة من قنوات غشائية وترتبط الشبكة الأندوبلازمية مع الغلاف النووي، وهناك نوعان من الشبكة الأندوبلازمية كالتالي :

أ- الشبكة الأندوبلازمية الخشنة: (Rough Endoplasmic Reticulum) (RER)
وسميت بالخشنة؛ لأن سطحها خشن مُرصَّع بالرايبوسومات .

❖ وظائف الشبكة الأندوبلازمية الخشنة :-

1- تقوم رايبوسوماتها بصناعة البروتين .
2- تخزين البروتينات المصنوعة حديثاً بشكل مؤقت .
3- تضيف إلى البروتينات سكراً لتكوين بروتينات سكرية (Glycoproteins).
4- نقل المواد داخل الخلية.

ب – الشبكة الأندوبلازمية الناعمة :-

(Smooth Endoplasmic Reticulum) (SER)

سميت بالناعمة لأن سطحها ناعم بسبب عدم احتوائه على رايبوسومات.

❖ وظائف الشبكة الأندوبلازمية الناعمة :-

1- صناعة الأحماض الدهنية والدهون المفسفرة والكوليسترول .
2- تحتوي على أنزيمات لها القدرة على إبطال مفعول بعض المواد الكيميائية السامة مثل الكحول، المطهرات، المواد المسرطنة .
3- تفرز أيونات الكالسيوم في الخلايا العضلية ، وأيونات الكالسيوم بدورها تحفز انقباض العضلات .
4- نقل المواد داخل الخلية.

4- جهاز غولجي **(Golgi Apparatus)**

ويقع بالقرب من النواة ويتكون من أكياس مسطحة تسمى الصهاريج أو الأحواض (cisterns)، والتي تترتب فوق بعضها على شكل صفائح متراكمة ، وينفصل من هذه الأكياس حويصلات تسمى حويصلات غولجي (Golgi vesicles) .

❖ وظائف جهاز غولجي :-

أ – تخزين المواد المفرزة وتعديل تركيبها .
ب – إفراز المواد مثل الدهون والبروتينات إلى خارج الخلية بواسطة حويصلات غولجي .
ج – تكوين الأجسام الحالة .

سؤال : توجد أجهزة غولجي بكثرة في الخلايا الإفرازية مثل خلايا الغدد اللعابية، لماذا ؟

الجواب : لأن وظيفة جهاز غولجي الإفراز، وبالتالي فإن الخلايا المتخصصة بالإفراز ستحتاج إلى أعداد كبيرة من أجهزة غولجي .

5- الأجسام الحالة (lysosomes)

وهي أكياس غشائية أصلها حويصلات غشائية انفصلت من أكياس غولجي، ويوجد في داخل الأجسام الحالّة حوالي 40 نوعاً من الأنزيمات الهاضمة لها قدرة عالية على تحطيم أنواع متعددة من الجزيئات الحيوية .

❖ وظيفة الأجسام الحالّة :-

أ – تعمل على هضم البكتيريا والمواد الأخرى التي تدخل إلى الخلية وتحطمها وتطلق المواد الناتجة عنها إلى السيتوبلازم حتى تستفيد منها الخلية.

ب- تستخدم الأجسام الحالة أنزيماتها الهاضمة في تحطيم العضيات الخلوية التالفة وتطلق المواد الناتجة عن تحطيمها إلى السيتوبلازم حتى تستخدمها الخلية في صنع عضيات جديدة أو مواد أُخرى حسب حاجاتها .

وتسمى عملية ابتلاع عضيات الخلية من قبل أجسامها الحالة بعملية البلعمة الذاتية (Autophagy) ومثال ذلك خلايا الكبد والتي تقوم بتجديد حوالي نصف عضياتها الخلوية في كل أُسبوع.

وقد تقوم الأجسام الحالة بتحطيم الخلية نفسها وهذا ما يسمى بعملية التحلل الذاتي (Autolysis) والتي تحدث لخلايا جسم الإنسان عندما يموت.

6- البيروكسيسومات (Peroxisomes)

وهي مجموعة من العضيات تشبه في تركيبها الأجسام الحالة ولكنها أصغر حجماً ؛ وسميت بهذا الاسم لأنها تحتوي على أنزيمات متعددة، منها أنزيم يسمى أنزيم الكتاليز (catalase Enzyme) والذي يستخدم مادة بيروكسيد الهيدروجين H_2O_2 (Hydrogen peroxide) لأكسدة العديد من المواد الكيميائية، مثل الفينول، حمض الفورميك، الكحول، الفورمالدهايد، والمواد السامة .

سؤال : تُعتبر الأجسام الحالة بمثابة الجهاز الهضمي للخلية، لماذا ؟

الجواب : لأنها تقوم بابتلاع وهضم المواد الضارة أو الغريبة التي تدخل إلى الخلية بالإضافة إلى أنها تهضم العضيات التالفة في الخلية نفسها وتطلق نواتج هضمها إلى سيتوبلازم الخلية للاستفادة منها في صنع مواد أو عضيات خلوية جديدة .

7- المايتوكندريا (**Mitochondria**)

وهي عضيات مهمة جداً في الخلية، لأنها تقوم بإنتاج الطاقة اللازمة لحياة الخلية لذلك تسمى بيت الطاقة (power house)، **و المايتوكندريا هي جمع مايتوكندريون وهي عضية عصوية الشكل مكونة من غشائين لهما نفس تركيب الغشاء البلازمي**، أما الغشائين فهما الغشاء الخارجي والغشاء الداخلي، والخارجي أملس ويبتعد عن الغشاء الداخلي بمسافة صغيرة تسمى الفراغ بين الغشائين والذي يعتبر كممر لعبور المواد من الغشاء الخارجي إلى الداخلي وبالعكس، أما الغشاء الداخلي فهو مثني على شكل انطواءات عديدة تسمى الأعراف (Crista) والتي تزيد من المساحة السطحية للغشاء الداخلي والذي في داخله يوجد مادة تسمى الحشوة (Matrix) .

❖ **وظيفة المايتوكندريا :**

تحتوي حشوة المايتوكندريا على العديد من المواد والأنزيمات اللازمة لعملية حرق الطعام مثل سكر الجلوكوز لإنتاج الطاقة وذلك بوجود الأكسجين، وهذه العملية تسمى بعملية التنفس الخلوي؛ لأن الخلية تأخذ الأكسجين وتستعمله لحرق الطعام وإنتاج الطاقة وثاني أكسيد الكربون.

8- الهيكل الخلوي (The Cytoskeleton)

وهو شبكة من الأنابيب والألياف البروتينية والتي تتوزع على كامل الخلية لتشكل جسوراً تحمل وتقوّم الخلية، وهناك ثلاثة أنواع من الأنابيب البروتينية وهي :-

أ – الخيوط الدقيقة (**Microfilaments**)

وهي عصوية الشكل ذات أطوال مُختلفة ومصنوعة من بروتين يسمى الأكتين (Actin) **وتوجد بكثرة في خلايا العضلات لتساعدها على الانقباض، وكذلك توجد الخيوط الدقيقة في الخلايا غير العضلية لتعطيها الدعم والشكل الثابت، وتساعد على حركة الخلايا مثل الخلايا البيضاء البالغة.**

ب – الأنيبيبات الدقيقة (**Microtubules**)

وهي أكبر من الألياف الدقيقة وهي إسطوانية ومُستقيمة ومصنوعة من بروتين يسمى تيوبيولين (Tubulin) **وكذلك تقوم هذه الأنيبيبات بدعم الخلية والمحافظة على شكلها الثابت، وتساعد بعض العضيات على الحركة في السيتوبلازم.**

ج – الخيوط المتوسطة (**Intermediat Filaments**)

سميت متوسطة لأن حجمها يتوسط حجم الخيوط الدقيقة والأُنيبيبات الدقيقة، وهي قوية وصلبة، ووظيفتها تعطي دعماً لتركيب الخلية وتثبت العضيات الخلوية في أماكنها.

9- الأجسام المركزية (Centrosomes)

وهي أجسام متخصصة بعملية الانقسام الخلوي وتقع بجانب النواة، وهي مكونة من جزأين :-

أ - المنطقة المحيطة بالمركز (**Pericentriolar Area**)

وهي منطقة كثيفة من السيتوسول مركبة من ألياف بروتينية صغيرة وهي المنطقة التي تنشأ منها الأنيبيبات الدقيقة، والخيوط المغزلية الخاصة بانقسام الخلية .

ب – المريكزات (**Centerioles**)

وهي تراكيب أُسطوانية الشكل وكل واحد منها يحتوي على تسع مجموعات من الأنيبيبات الدقيقة وكل مجموعة منها تحتوي على ثلاثة أنيبيبات دقيقة وهذه المجموعات تكون مرتبة على دائرة الاسطوانة للمُريكز، وتلعب المريكزات دوراً مهماً في تكوين الأسواط والأهداب وهي تراكيب إضافية في بعض الخلايا تستخدم كوسيلة للحركة .

10- الأسواط والأهداب (Flagilla and Cillia)

وهي زوائد تخرج من الخلية وظيفتها تحريك الخلية أو تحريك المواد الموجودة على سطحها.

أ – الأسواط (Flagilla)

وهي امتدادات قليلة العدد لكنها طويلة وتتركب من أنيبيبات دقيقة، ومن الأمثلة على الخلايا التي لها أسواط تتحرك بها، الحيوانات المنوية في جسم الإنسان الذكر، وكذلك العديد من أنواع البكتيريا التي لها أسواط للحركة .

ب – الأهداب (Cillia)

وهي امتدادات أو بروزات تنتج عن الغشاء البلازمي للخلية بعكس الأسواط التي لها قاعدة في الخلية تخرج منها، أما الأهداب فهي أكبر عدداً من الأسواط ولكنها قصيرة وتستعمل أيضاً للحركة أو إزالة المواد عن سطح الخلية وتحريكها، ومن أمثلة الخلايا التي تحتوي على أهداب في جسم الإنسان الخلايا الطلائية المهدبة التي تبطن تجويف القصبة الهوائية، فهي تستعمل أهدابها لتحريك المخاط (البلغم) إلى الأعلى حيث يتم طردهُ خارج الجسم، وهناك العديد من أنواع البكتيريا والكائنات الحية الدقيقة التي تمتلك أهداباً.

حقيبة صور الوحدة الأولى

(الخلية)

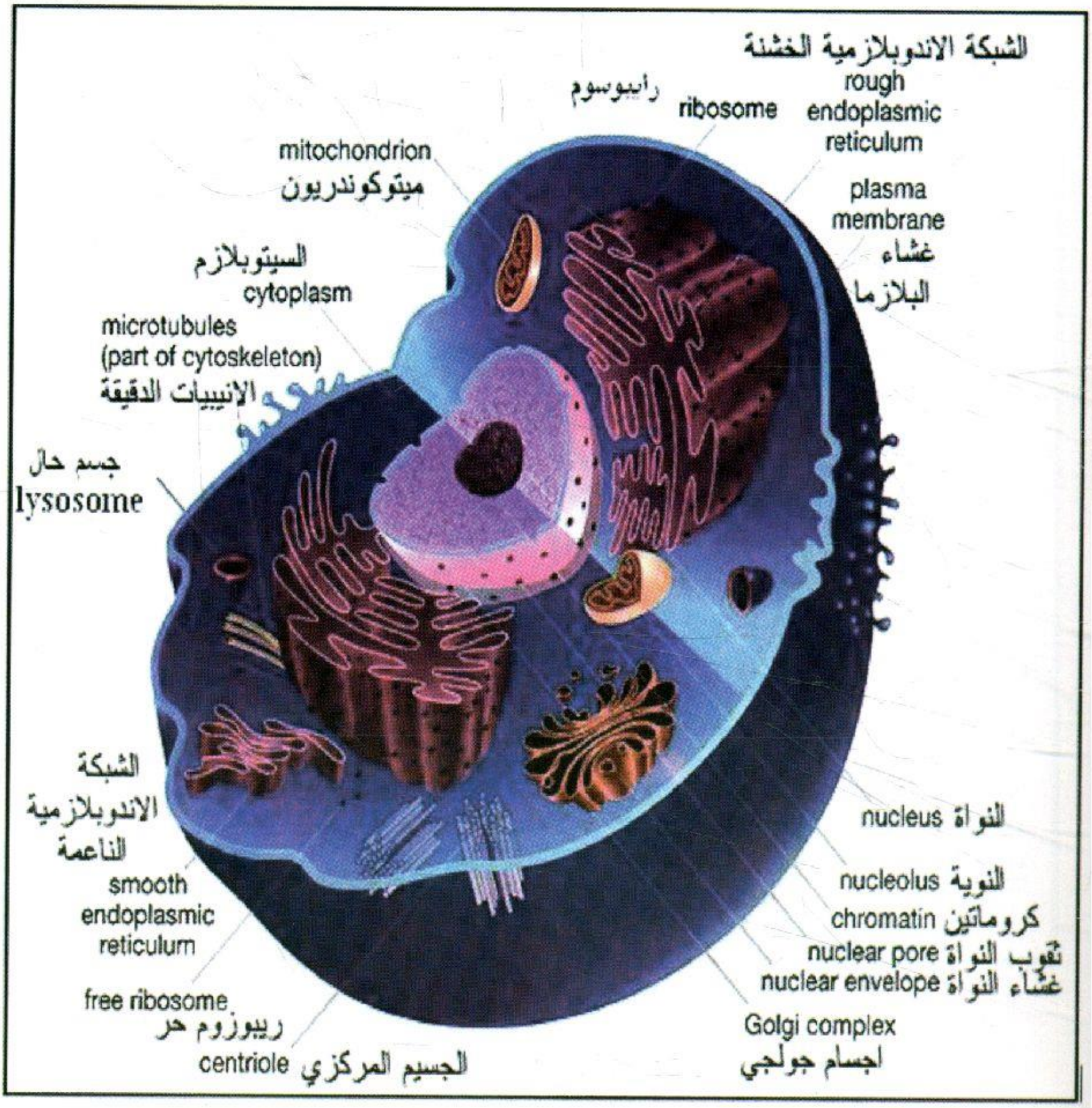

الخلية

داخل الخلية

يتكون جسم الانسان من بلايين الخلايا المجهرية ، و هناك كم من الانواع المختلفة من الخلايا ، لكنها جميعاً تتشابه في تركيبها الاساسي . و تسيطر النواة على الخلية و تتحكم بجميع فعالياتها . و غشاء الخلية هو الطبقة الخارجية المحيطة بالخلية والواقية لها . سائل حشوة الخلية (بروتوبلازم) يحوي عدداً من خلايا تركيبية خاصة تقوم كل واحدة منها بوظيفتها الخاصة بها ، و تعمل كل هذه الاجزاء سوية لديمومة الخلية الحية .

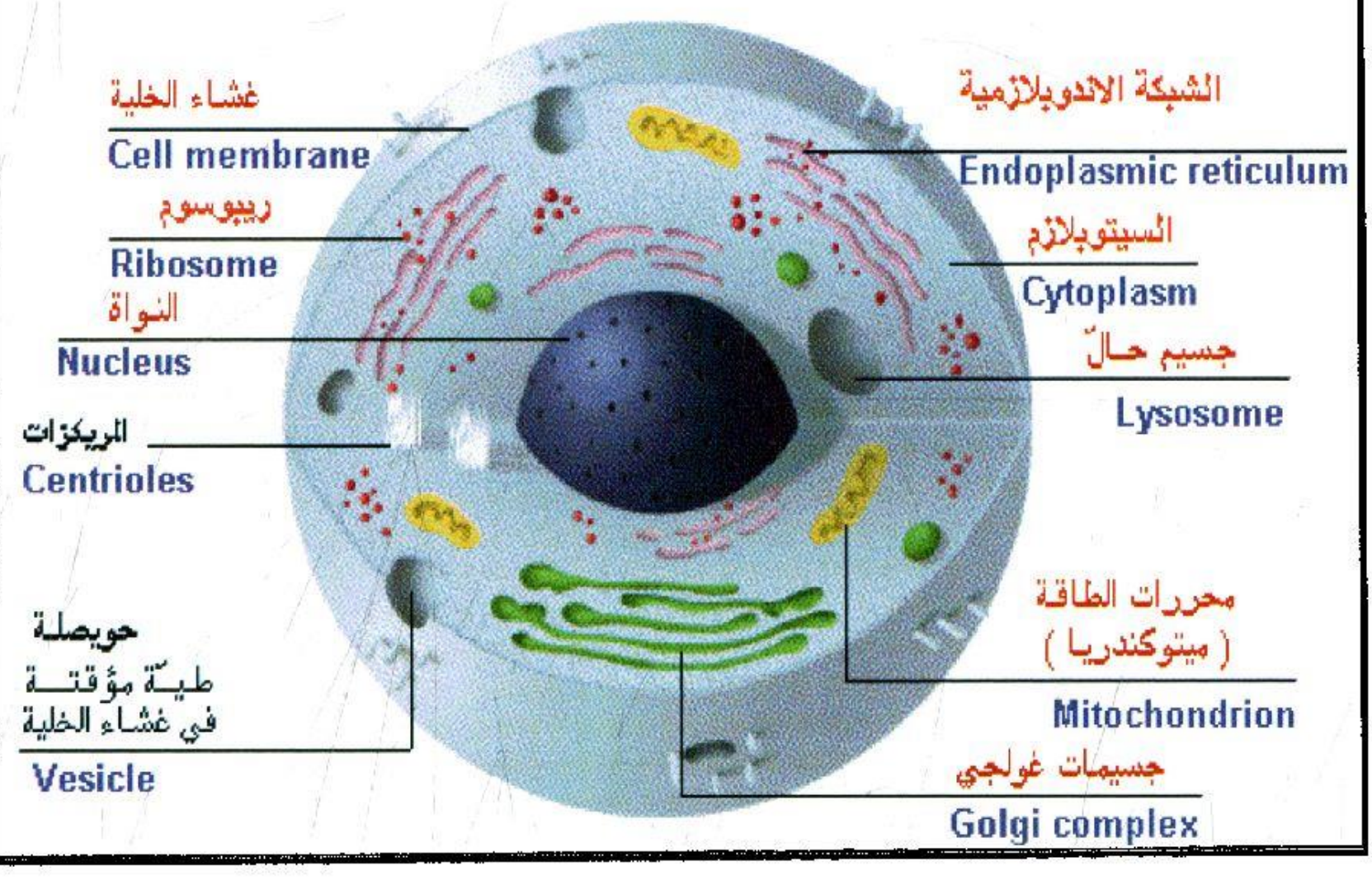

تركيب الخلية

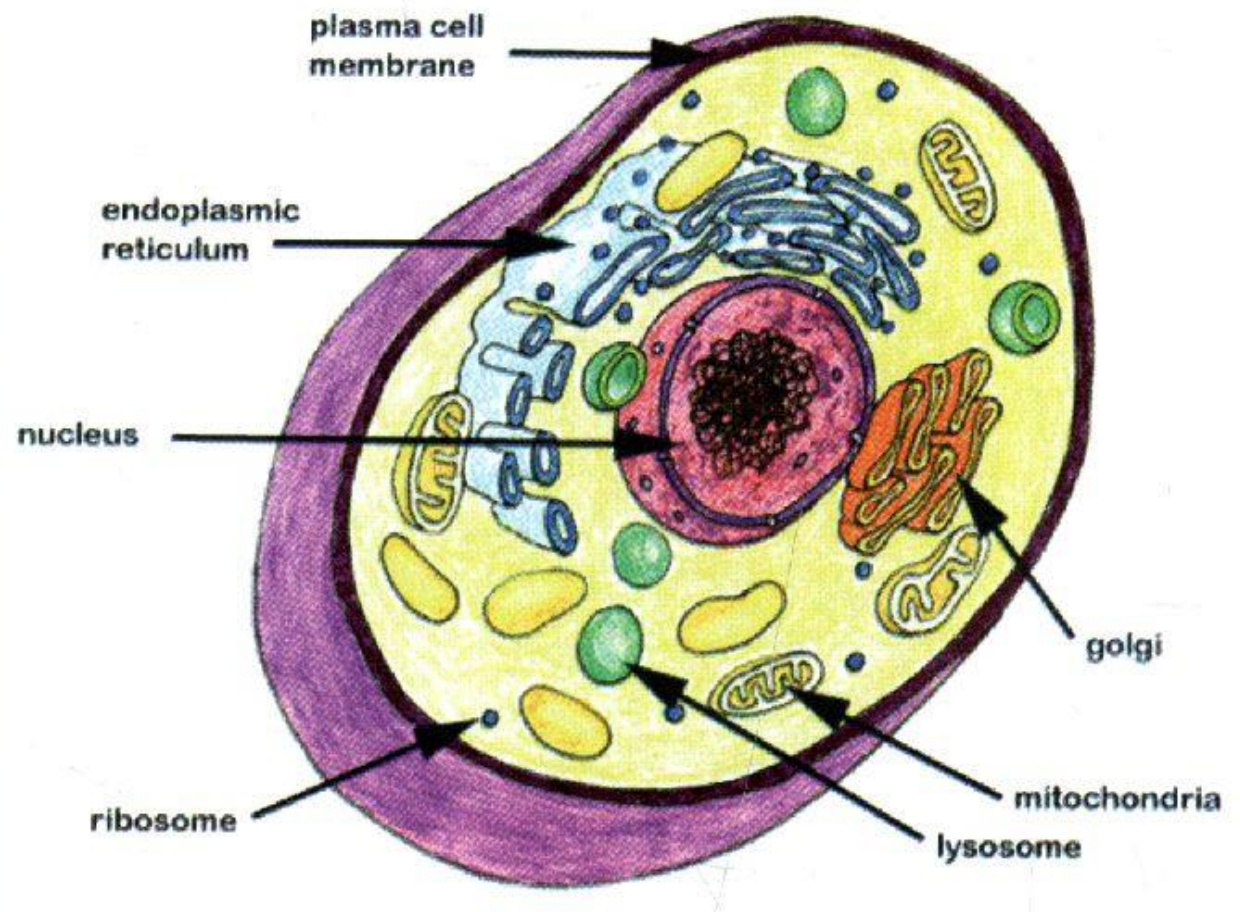

مقطع في خلية حيوانية

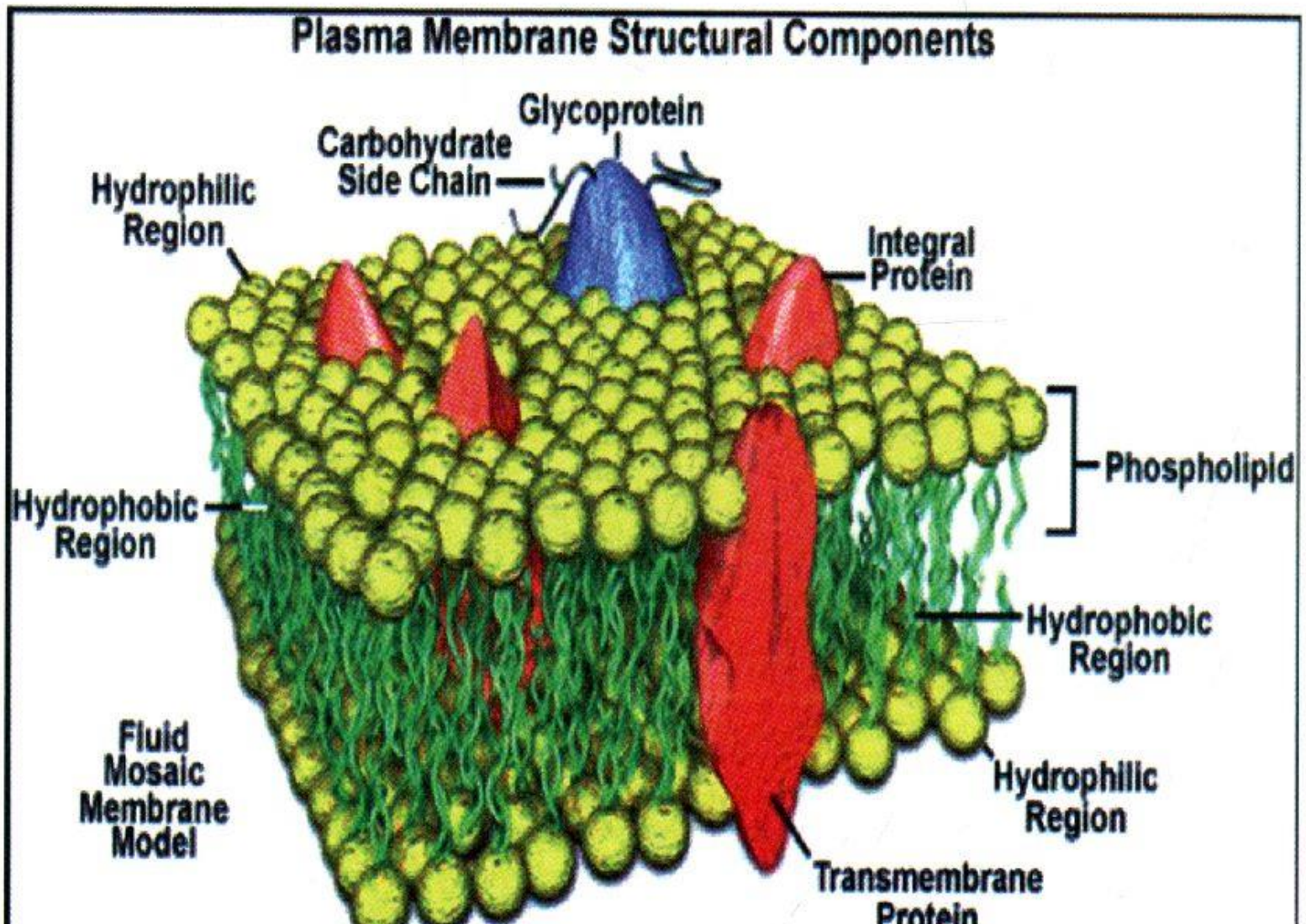

المكونات التركيبية للغشاء البلازمي

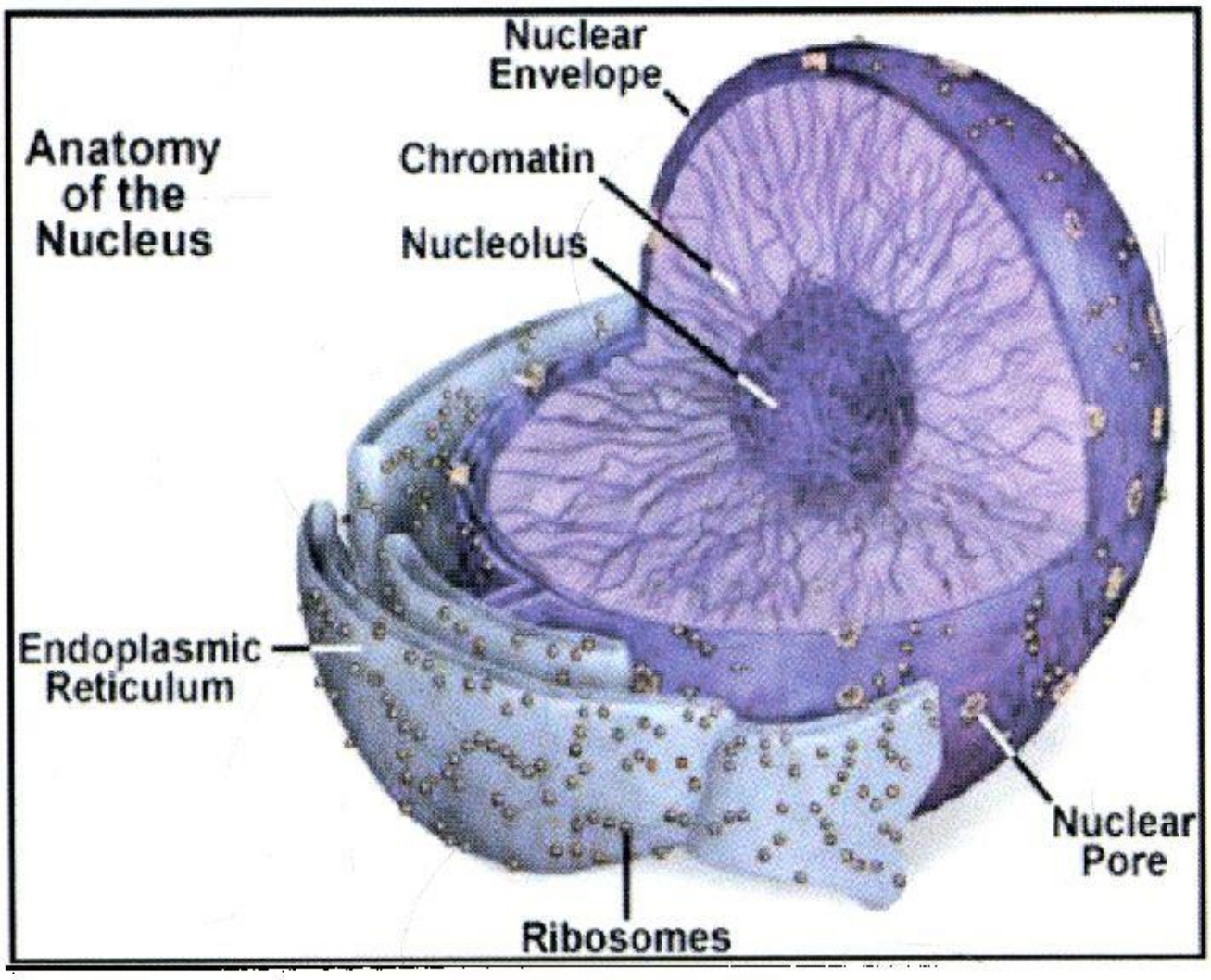

تركيب النواة

الصبغيّ (الكروموسوم)

يوجد (٤٦) صبغياً أو كروموسوماً داخل النواة أو مركز كل واحدة من خلايا الجسم . وتحمل الصبغيات (الكروموسومات) التعليمات التي تمنح الخلايا القدرة على العمل و البقاء .

وهذه المعلومات تسمى المعلومات الجينية ، وتُورث عن الوالدين . يتكون الكروموسوم من ليفين متشابهين يتصلان معاً بواسطة القطعة المركزية .

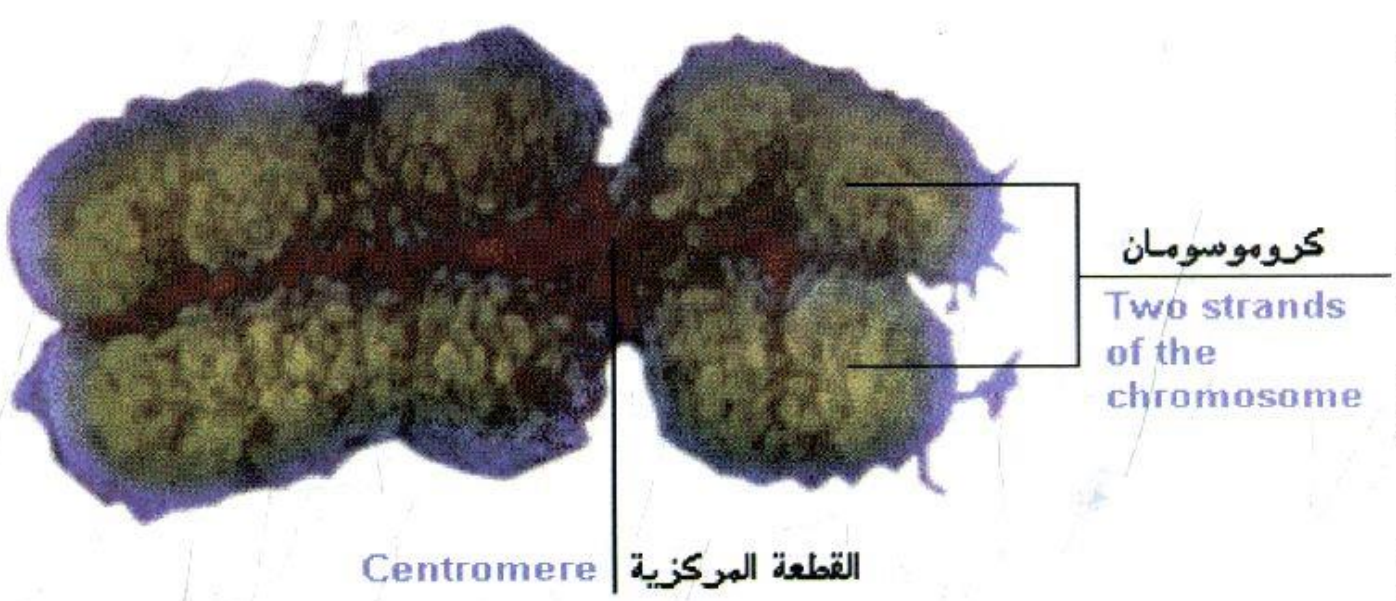

تركيب الكروموسوم في الإنسان

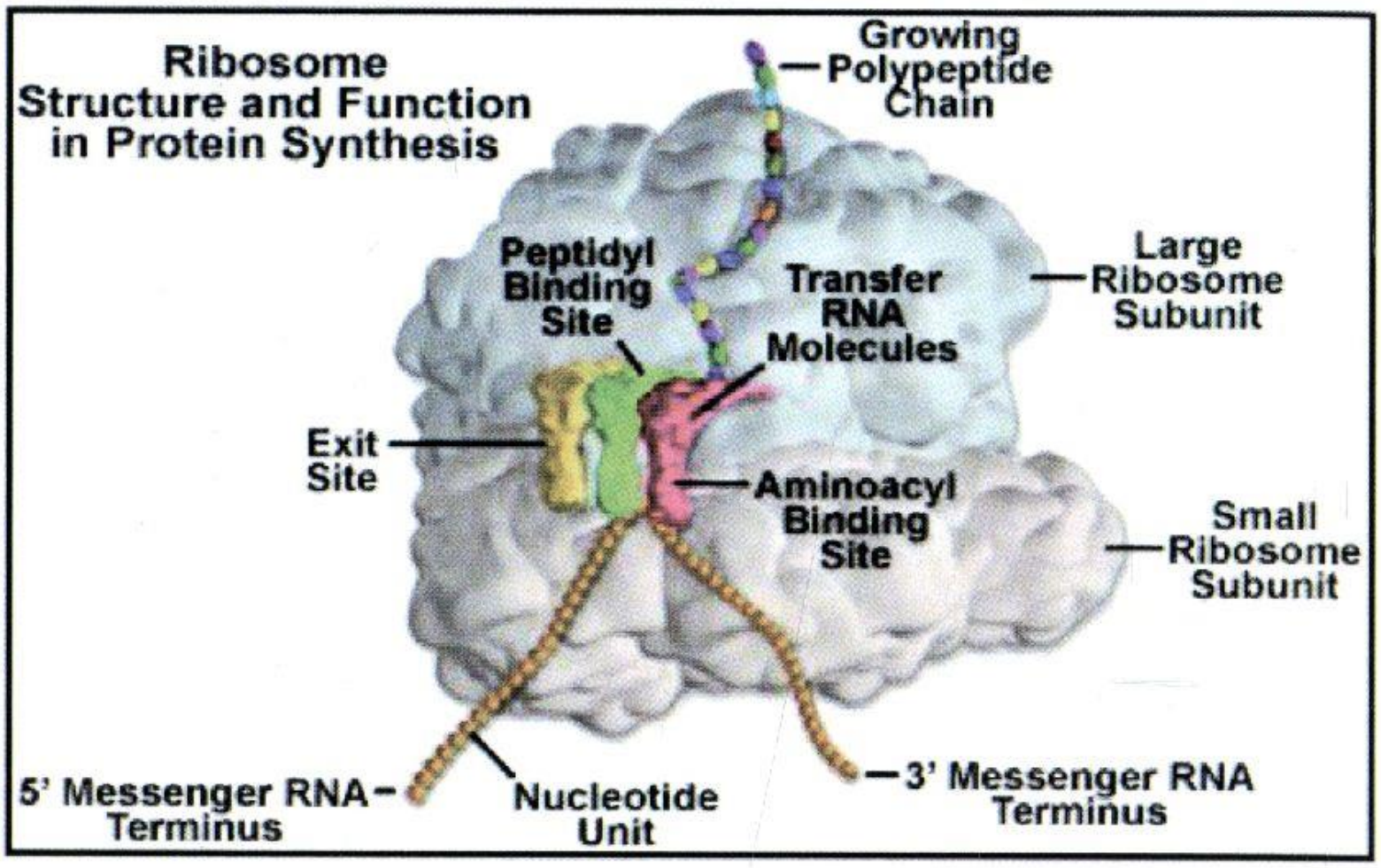

تركيب الرايبوسوم

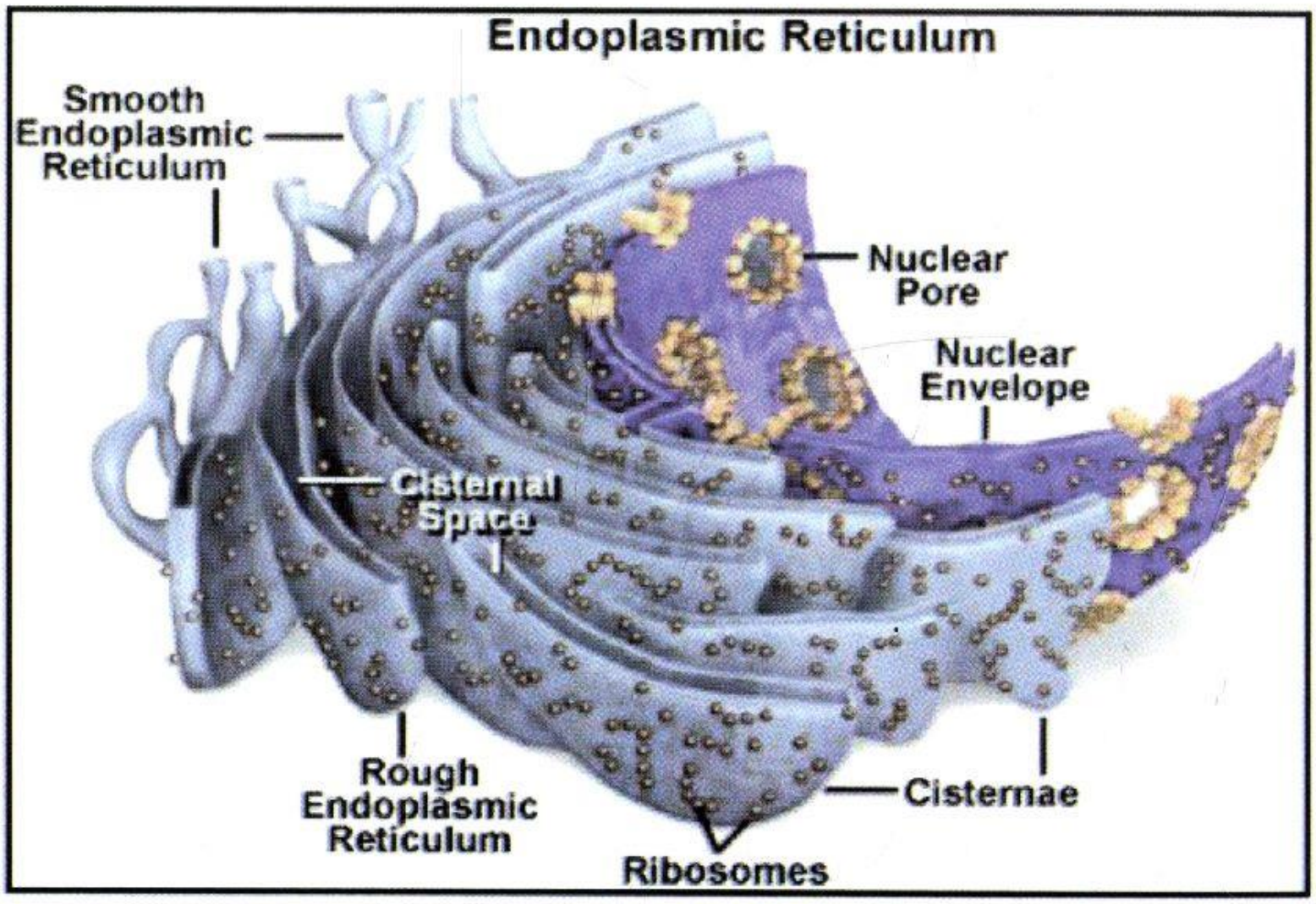

الشبكة الأندوبلازمية

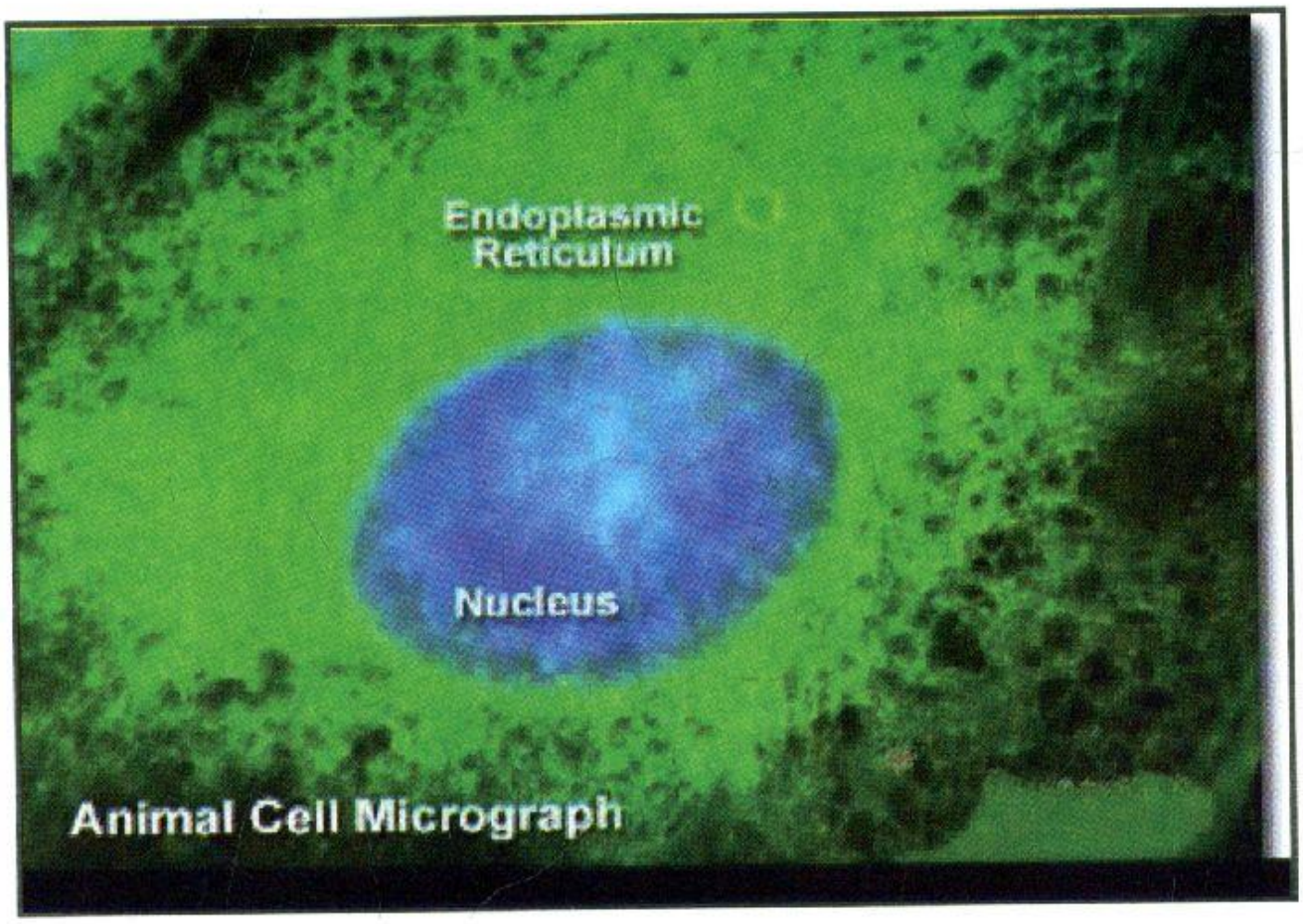

الشبكة الأندوبلازمية تحت المجهر

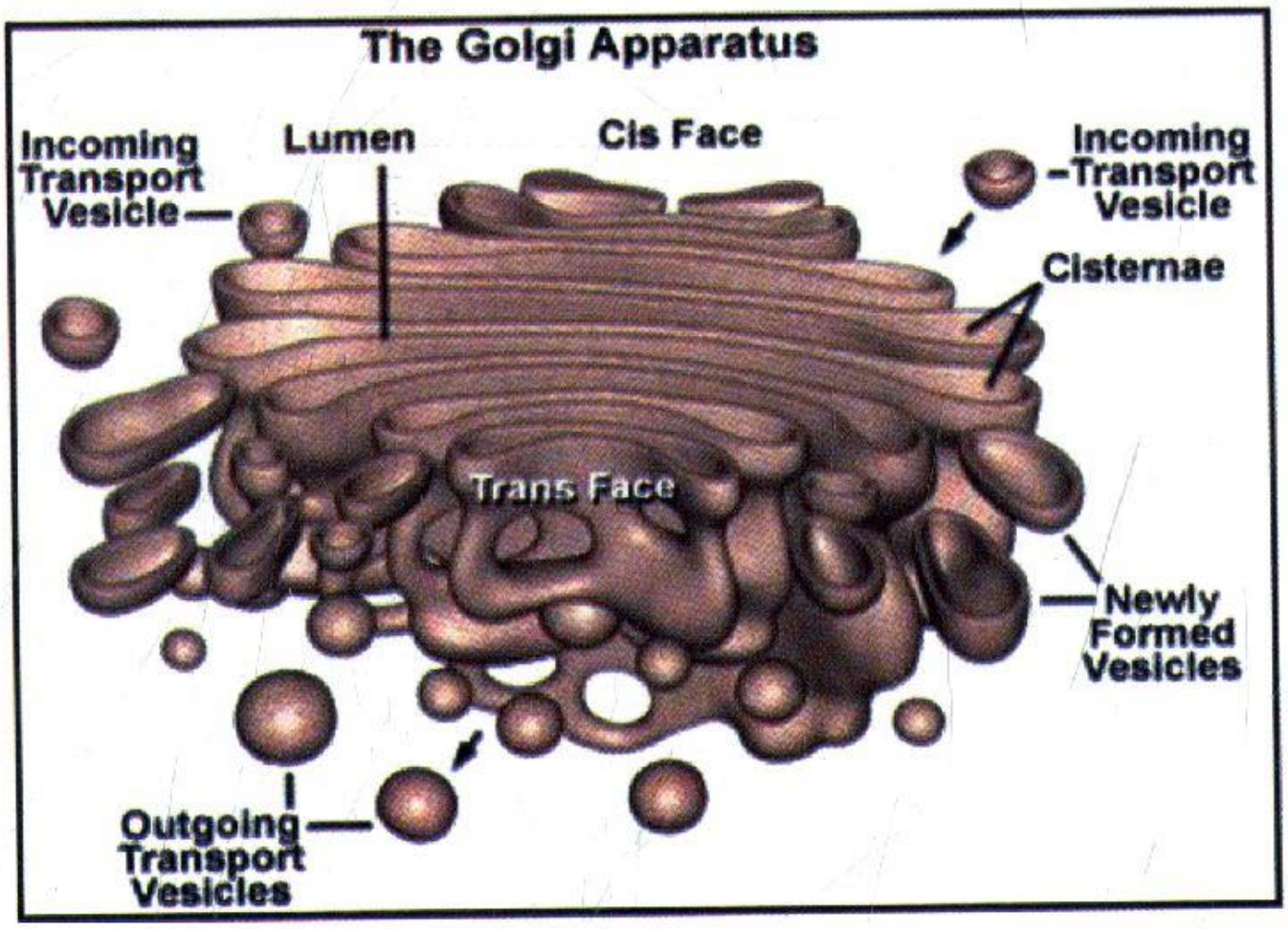

جهاز غولجي

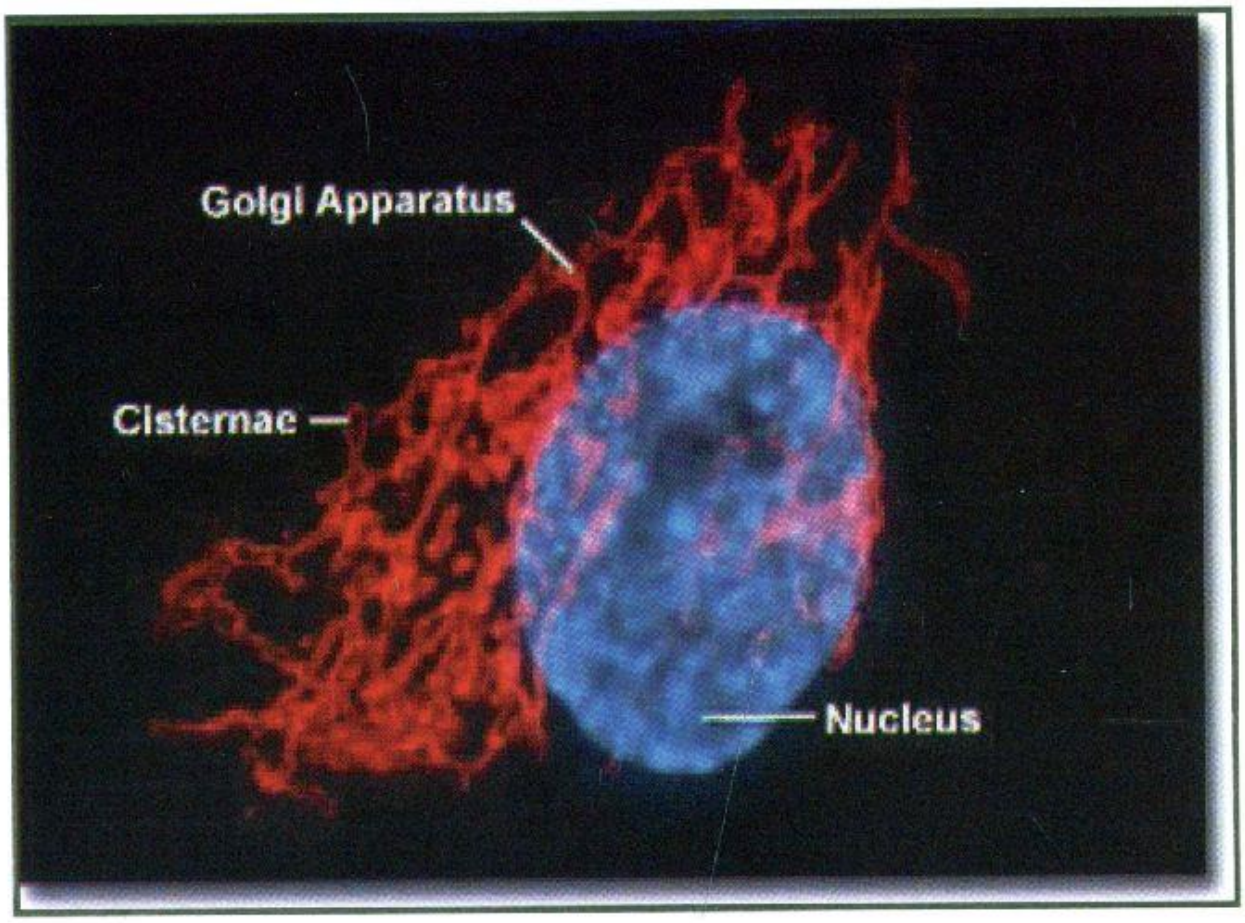

جهاز غولجي تحت المجهر

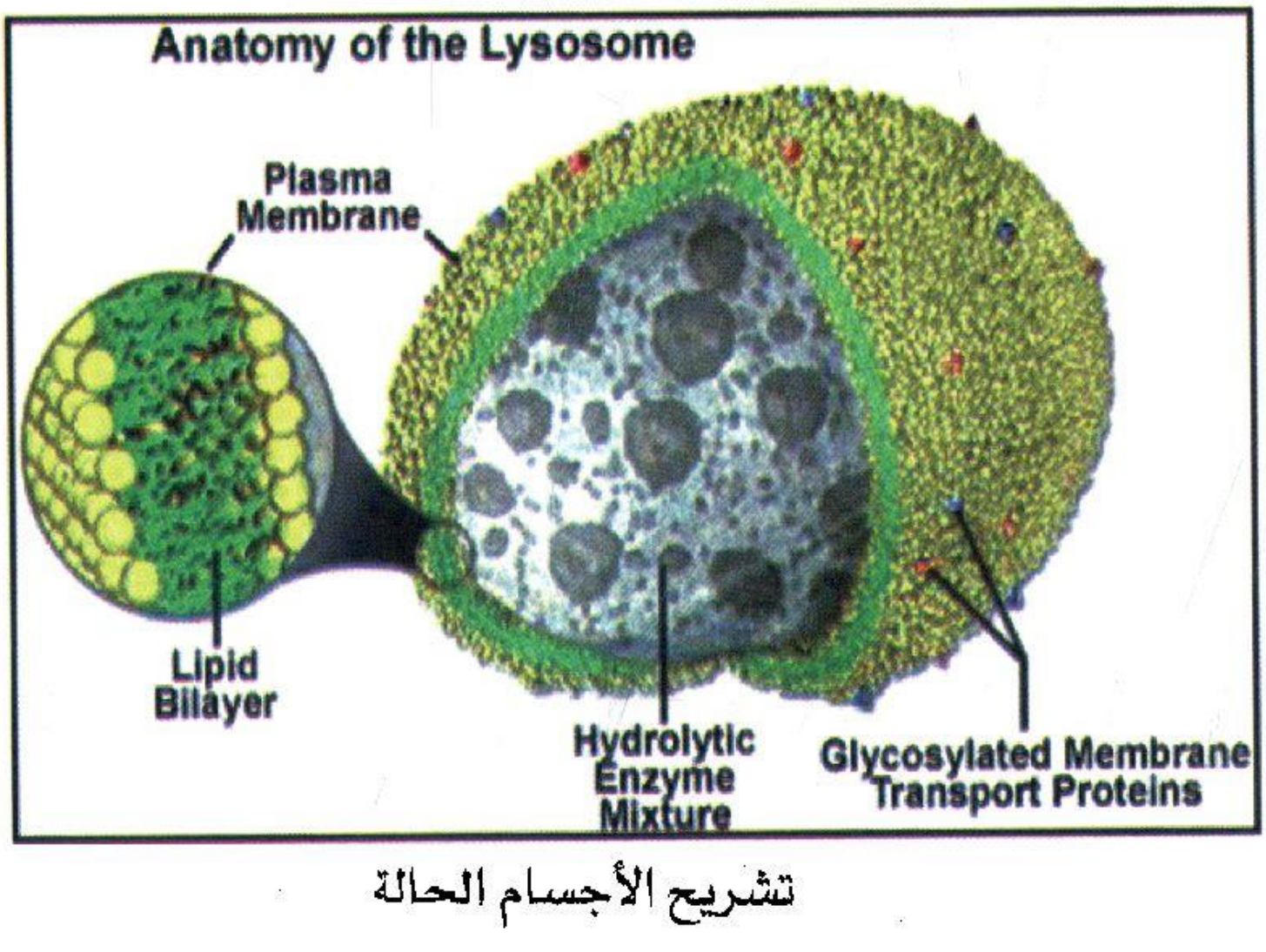

تشريح الأجسام الحالة

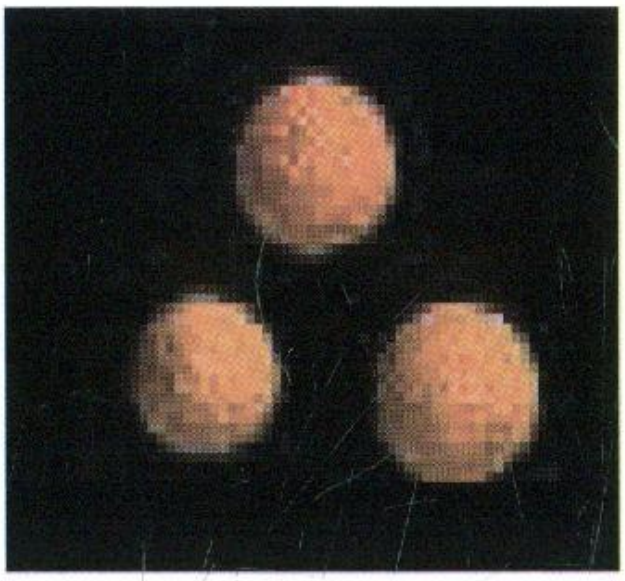

الأجسام الحالة كما تبدو تحت المجهر

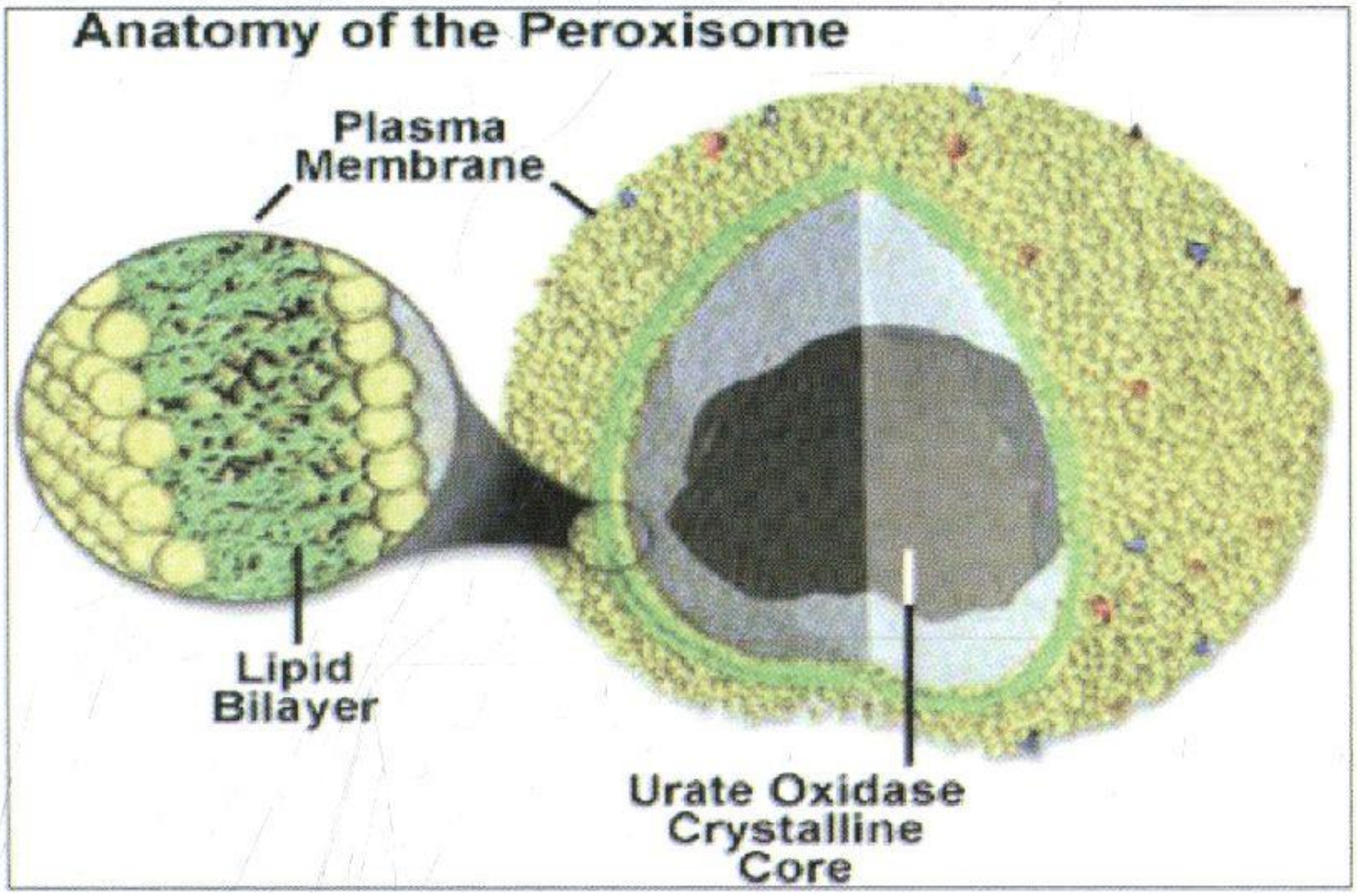

تشريح البيروكسيسوم

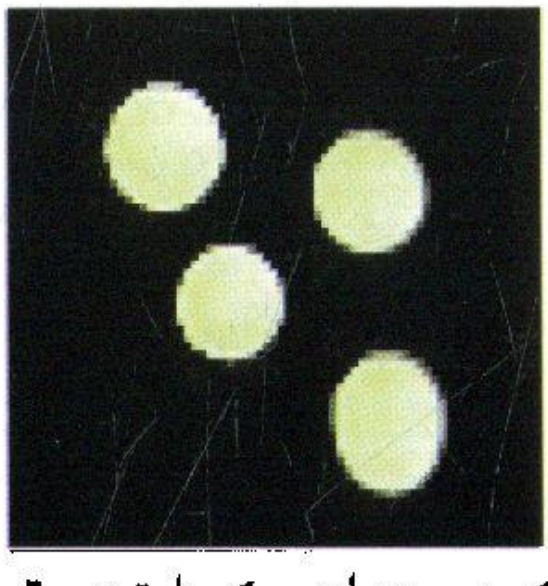

البيروكسيسومات كما تبدو تحت المجهر

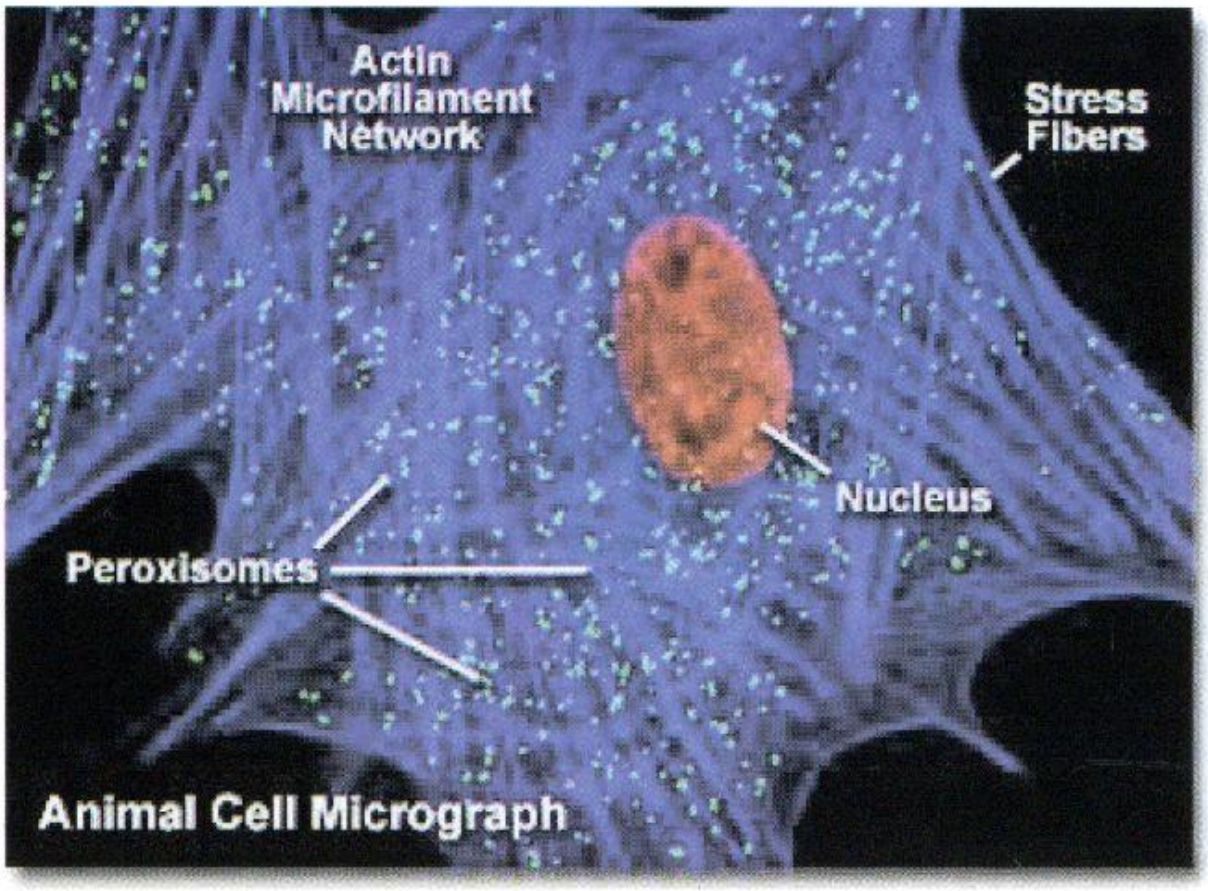

البيروكسيسومات تحت المجهر

محرر الطاقة (الميتوكوندريون)

محررات الطاقة او (الميتوكندريا والواحدة تسمى ميتوكندريون) هي وحدات صغيرة تشبه السجق داخل الخلية و تدعى محطات الطاقة للخلية . و هي مسؤولة عن تحليل الوقود كالغلوكوز لتحرير الطاقة . وتستخدم هذه العمليات الأوكسجين لحرق الوقود و تطلق غاز ثاني أوكسيد الكربون . و يستفاد من الطاقة المتحررة في جميع الوظائف الأخرى للخلية . الخلية التي تحتاج مقداراً كبيراً من الطاقة كالخلية العضلية تملك عدداً كبيراً من محررات الطاقة .

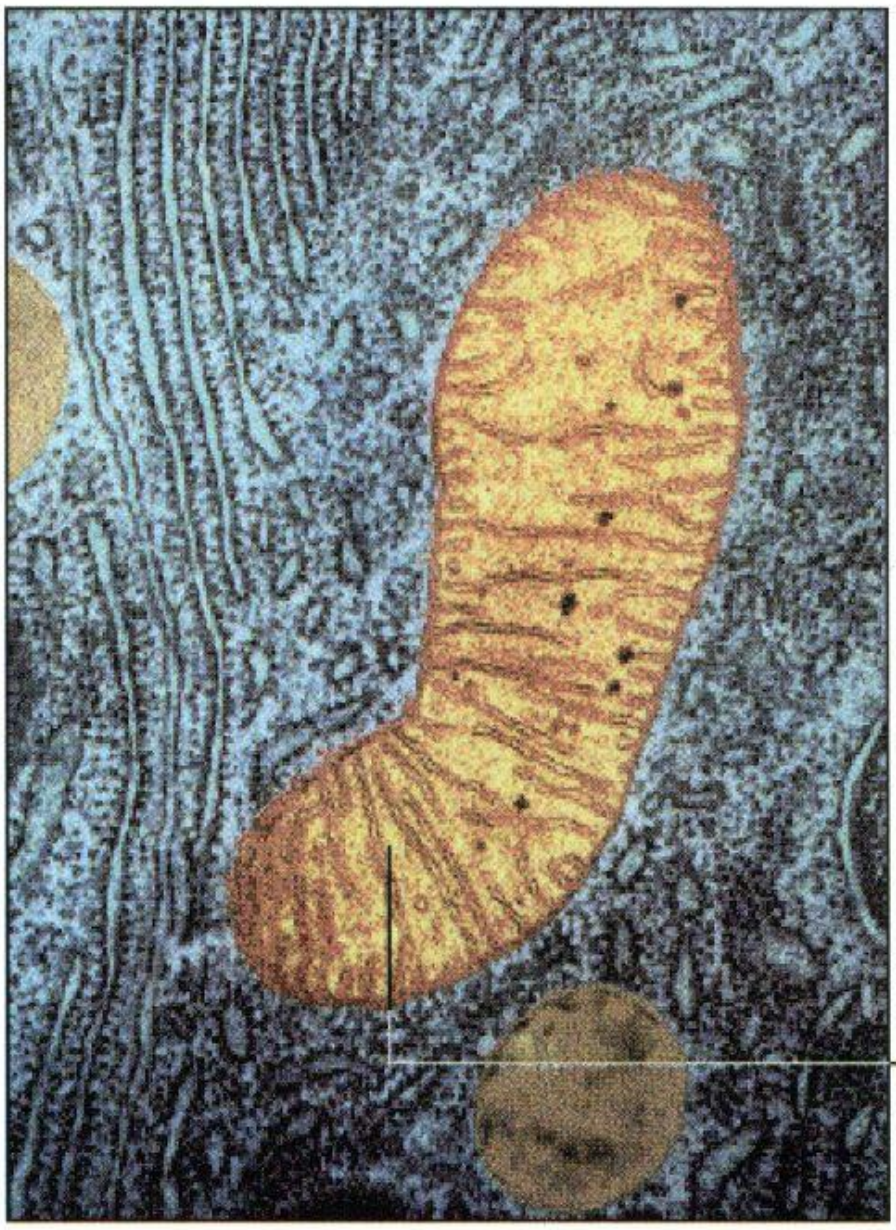

الميتوكندريون

Mitochondrion

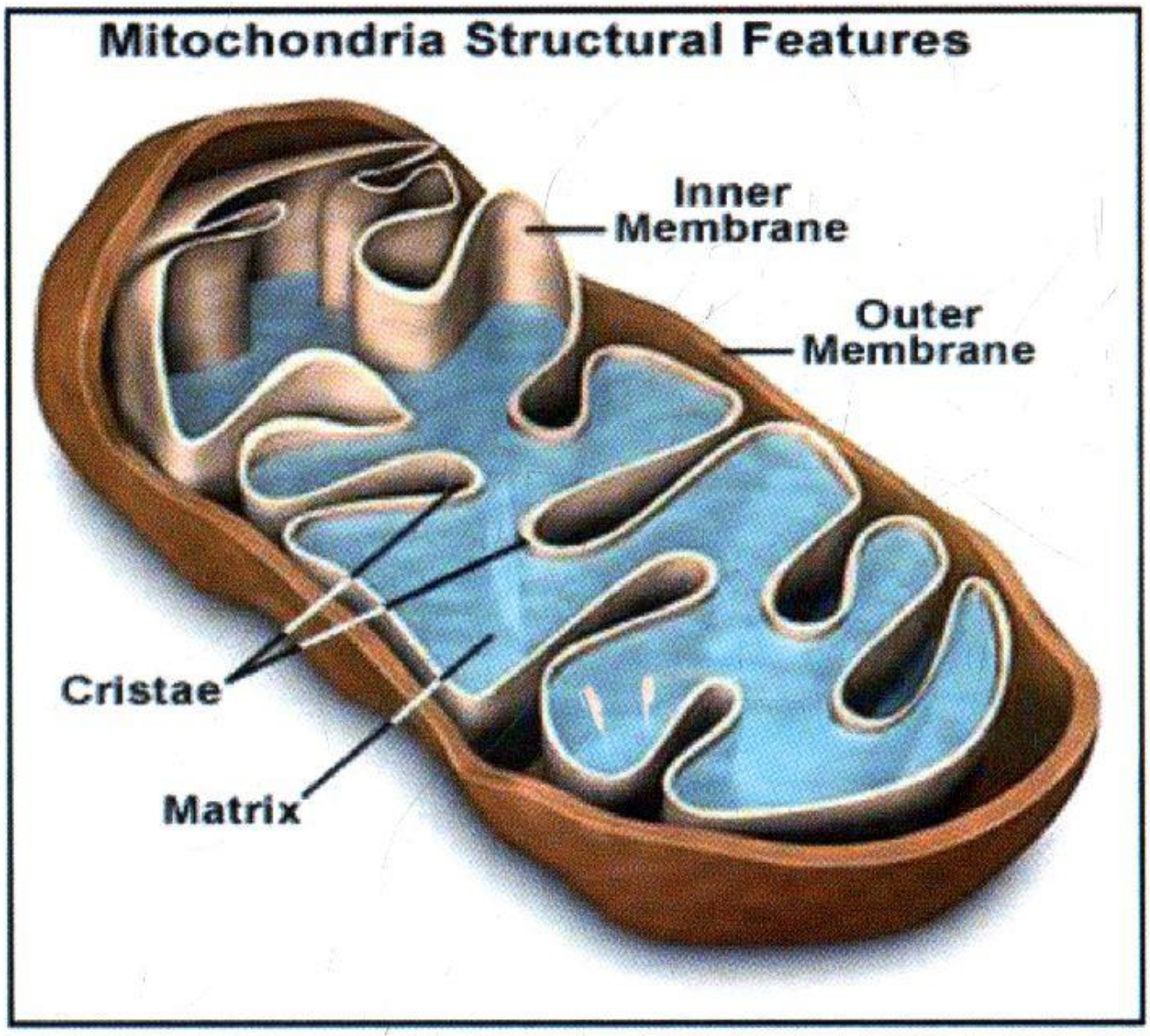

تركيب الميتوكندريا

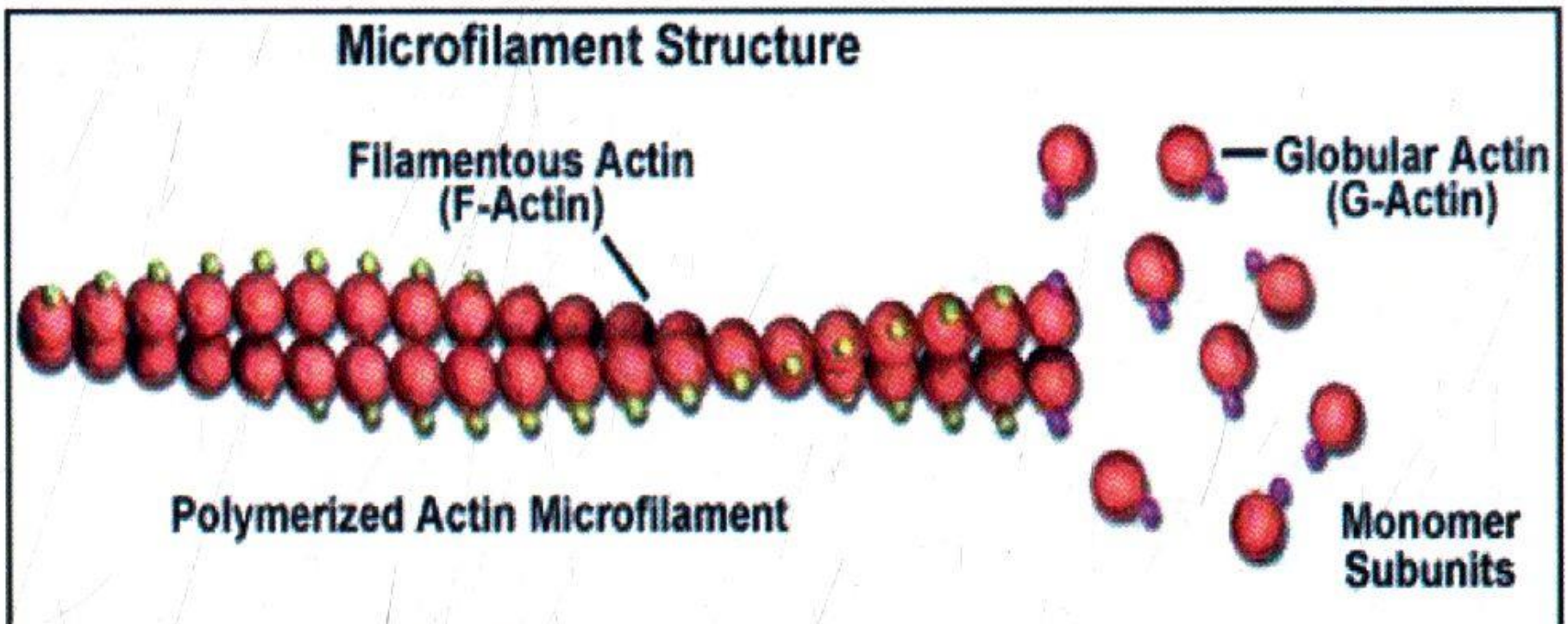

تركيب الخيوط الدقيقة

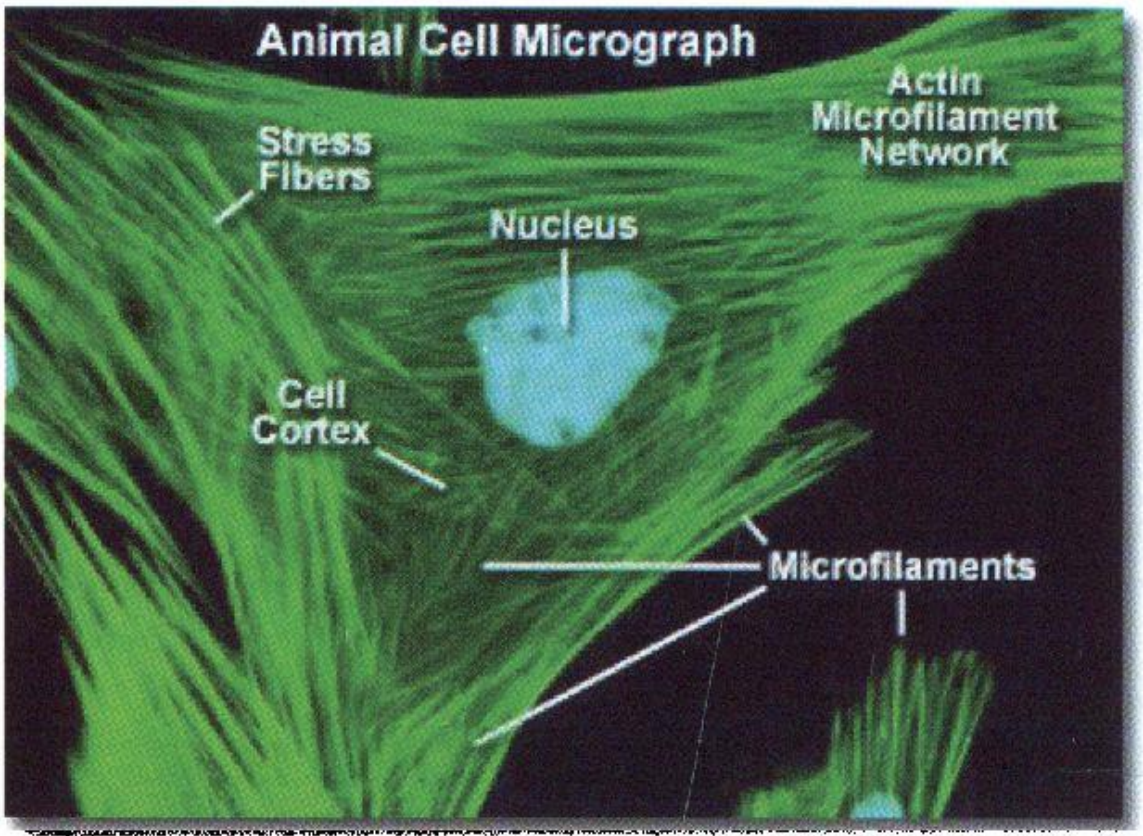

الخيوط الدقيقة تحت المجهر

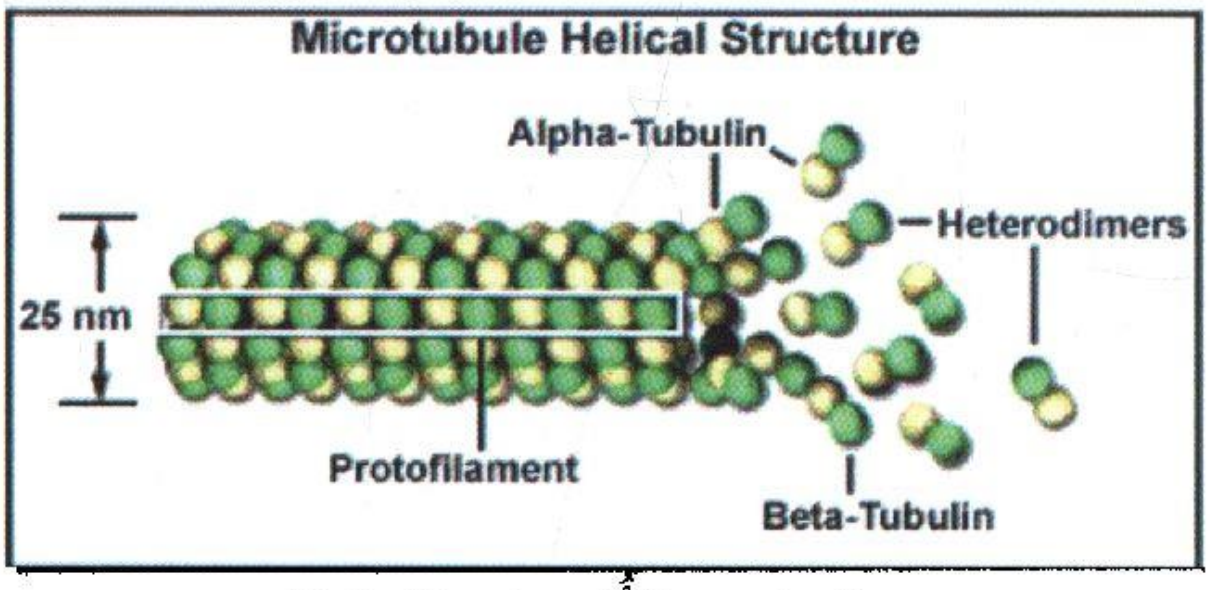

تركيب الأنيبيبات الدقيقة

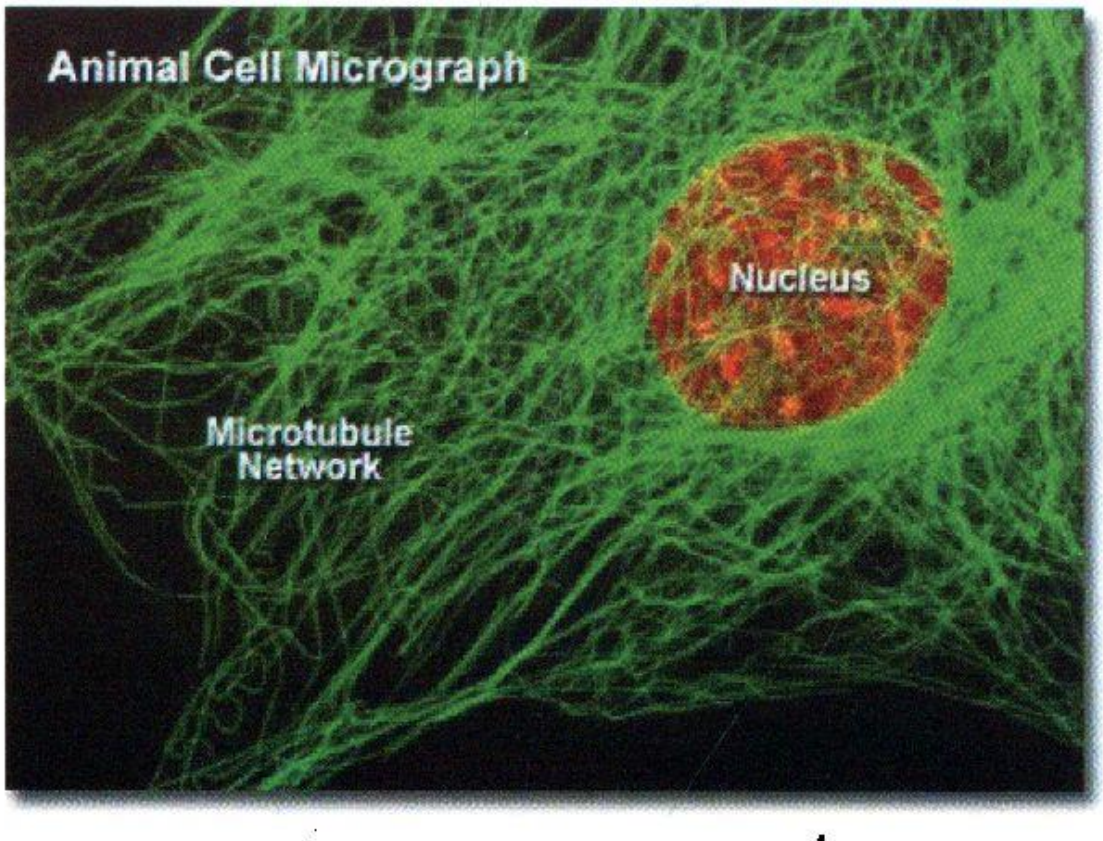

الأنيبيبات الدقيقة تحت المجهر

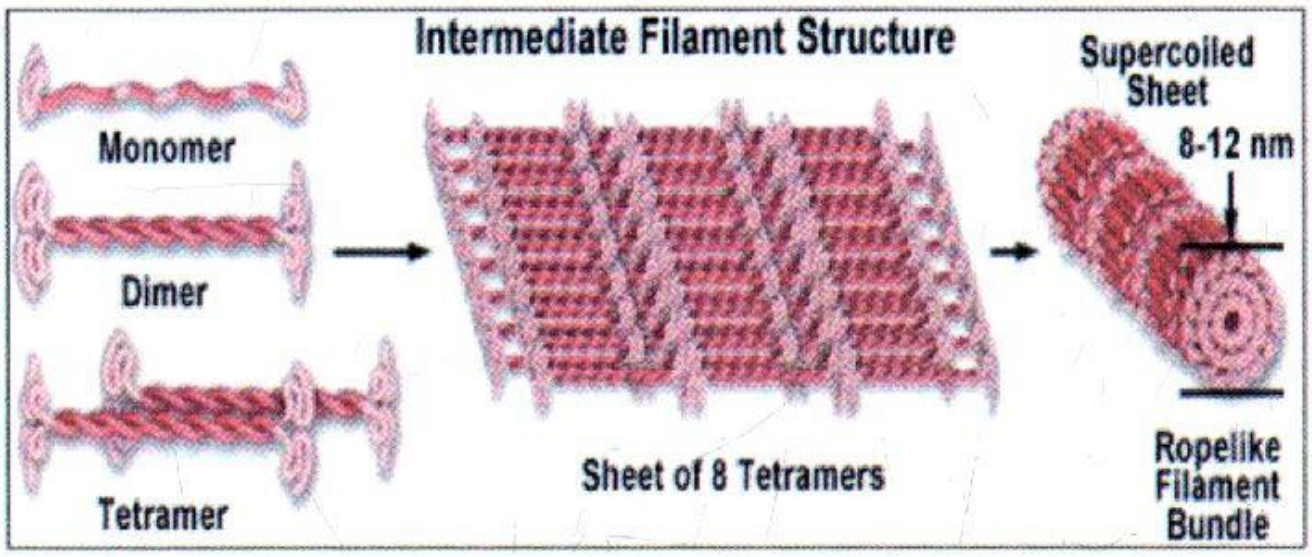

تركيب الخيوط المتوسطة

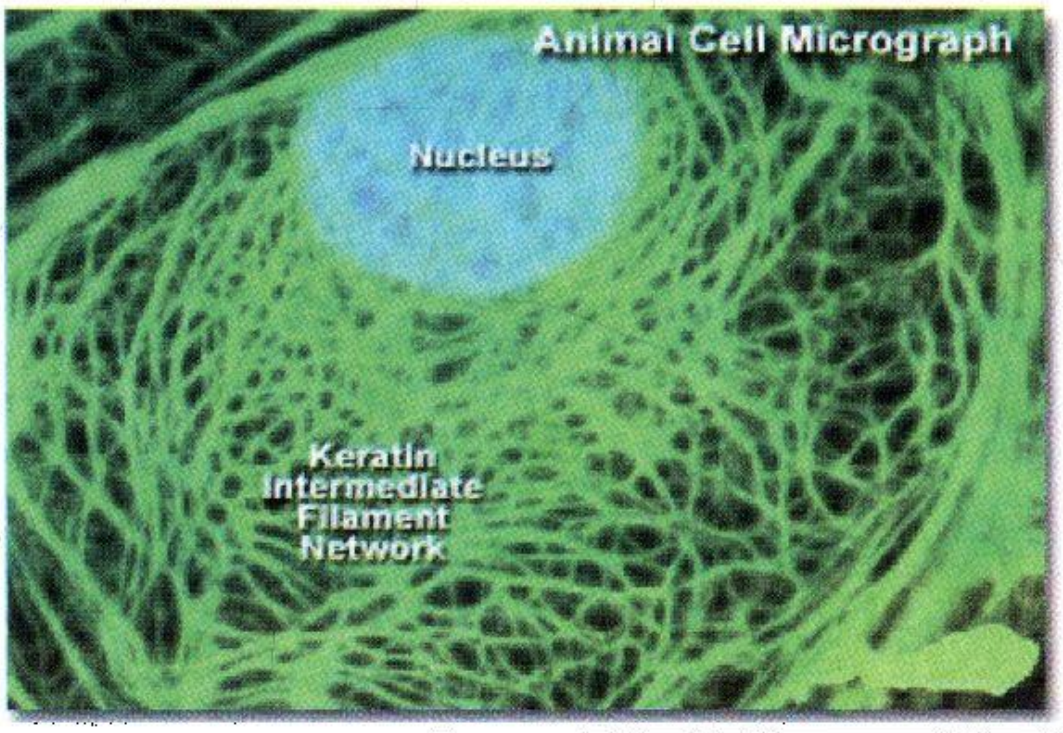

الخيوط المتوسطة تحت المجهر

المريكزات (الوكتات)

وهي عبارة عن زوج من البُنى الأسطوانية المجوفة . و هذان يشكّلان معاً زاوية قائمة بالقرب من النواة أو مركز الخلية . و كل واحدة منهما مكوّنة من أقنية طويلة و نحيفة تنتظم في تسعة مجموعات ثلاثيّة . وعند إنشطار الخليّة الى اثنتين فإن الوكتات تنتشر ساحبة قسماً من الكروموسومات الصبغيات (وهي الخلايا التي تحتوي على الشفرة الجينية).

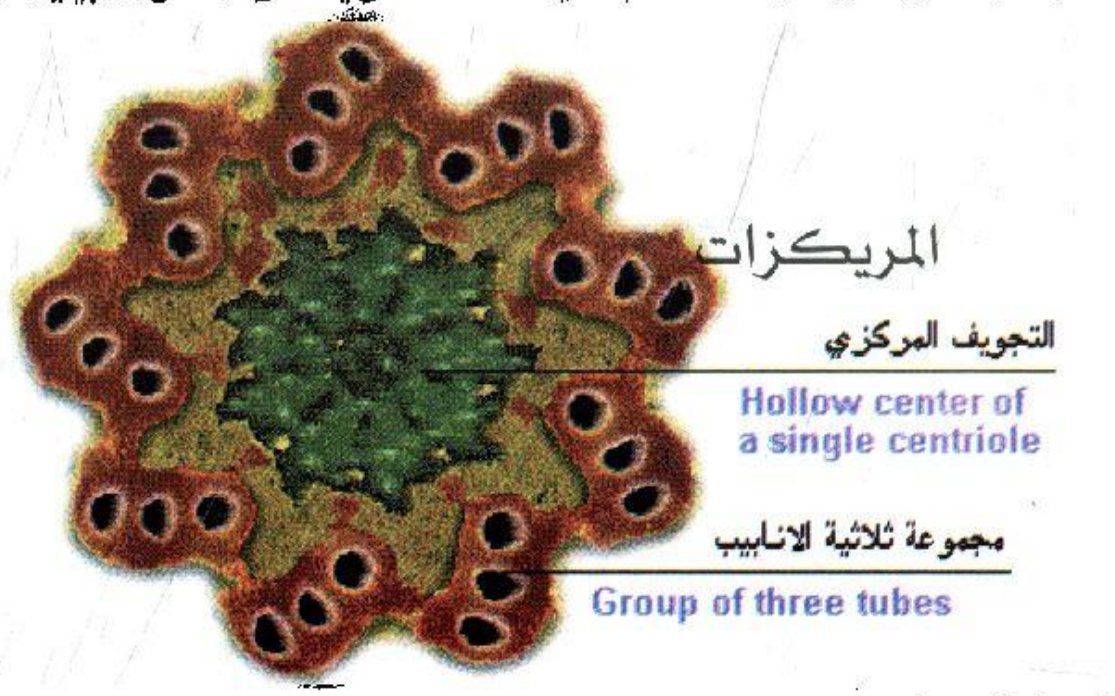

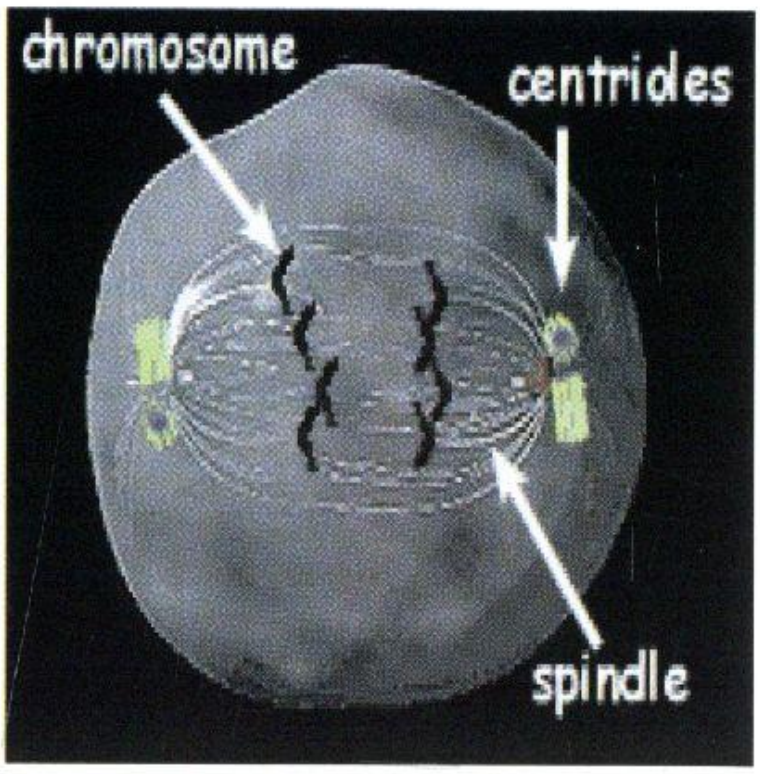

موقع المريكزات في الخلية

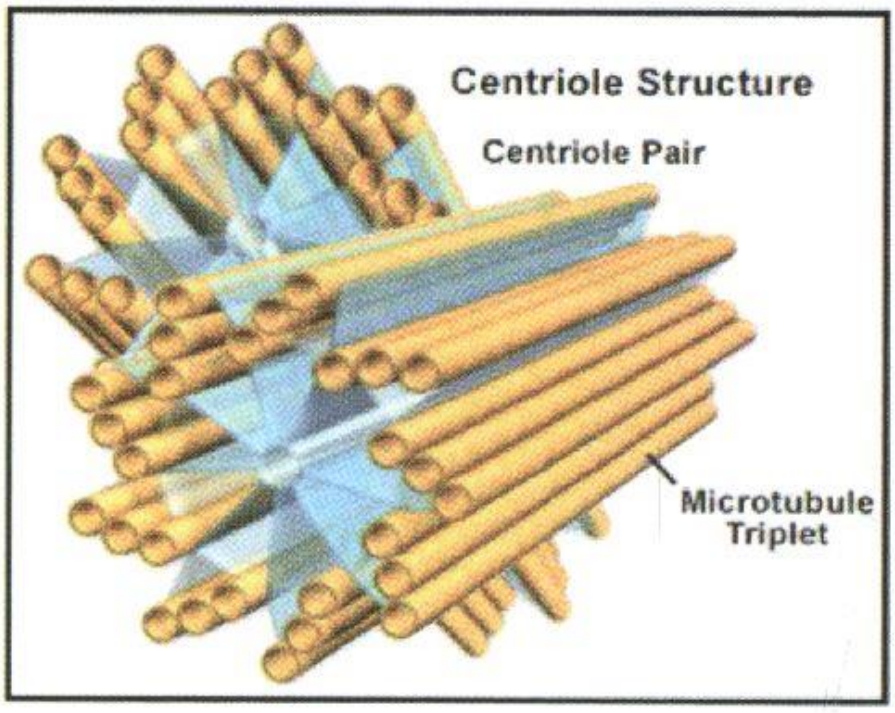

تركيب المريكزات

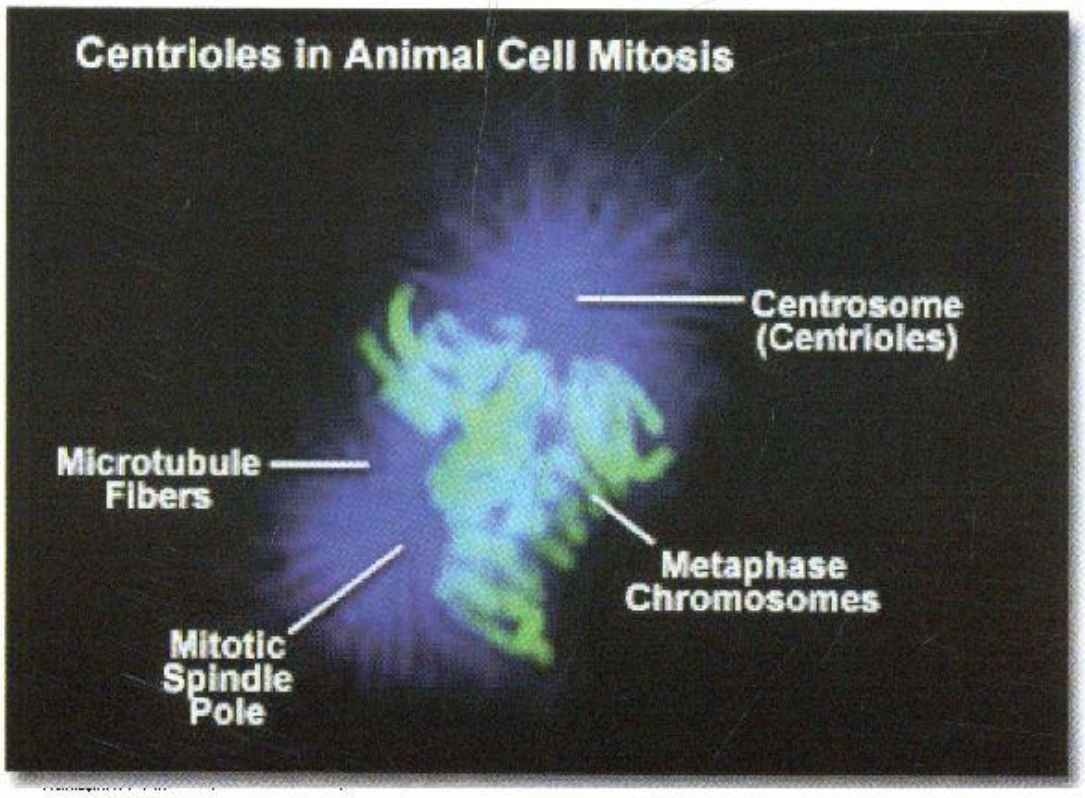

المريكزات تحت المجهر في خلية تخضع للإنقسام

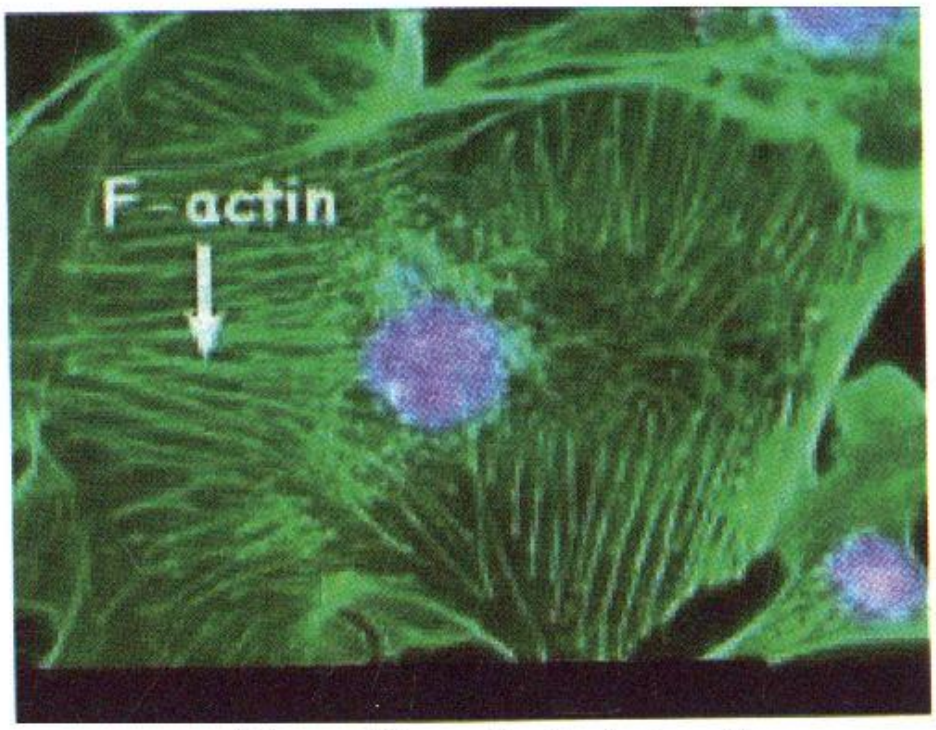

الهيكل الخلوي تحت المجهر



خلية حيوان منوي لها سوط

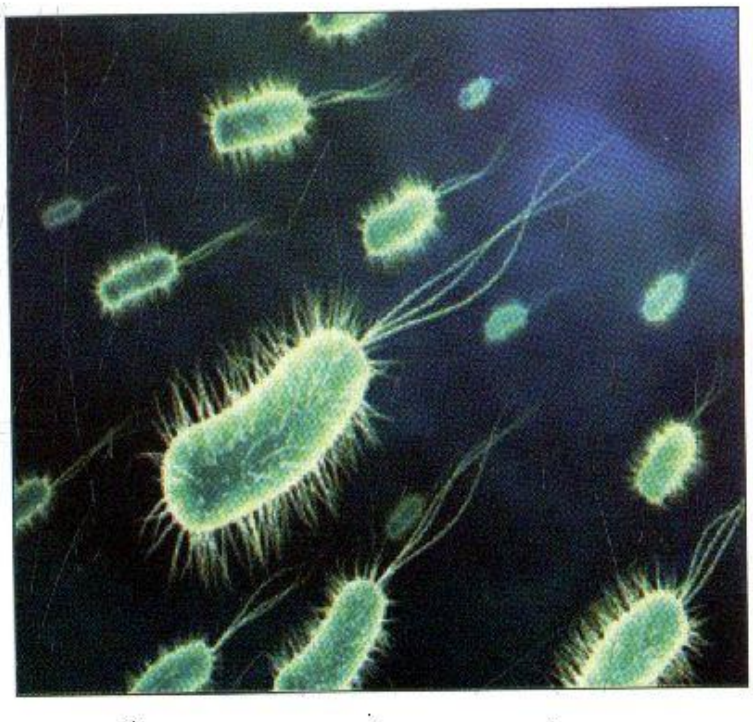

بكتيريا تتحرك بواسطة الأسواط

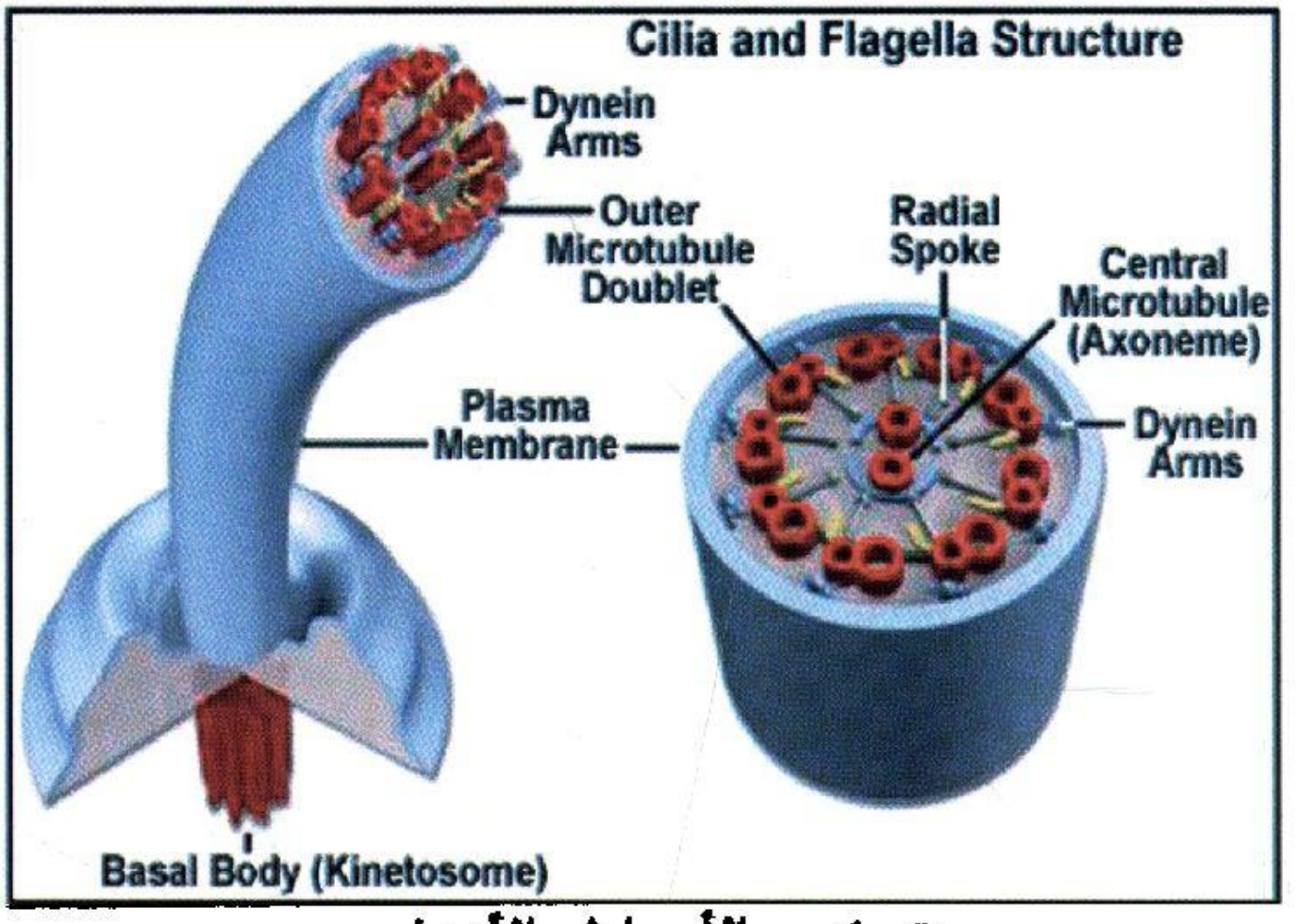

تركيب الأسواط والأهداب

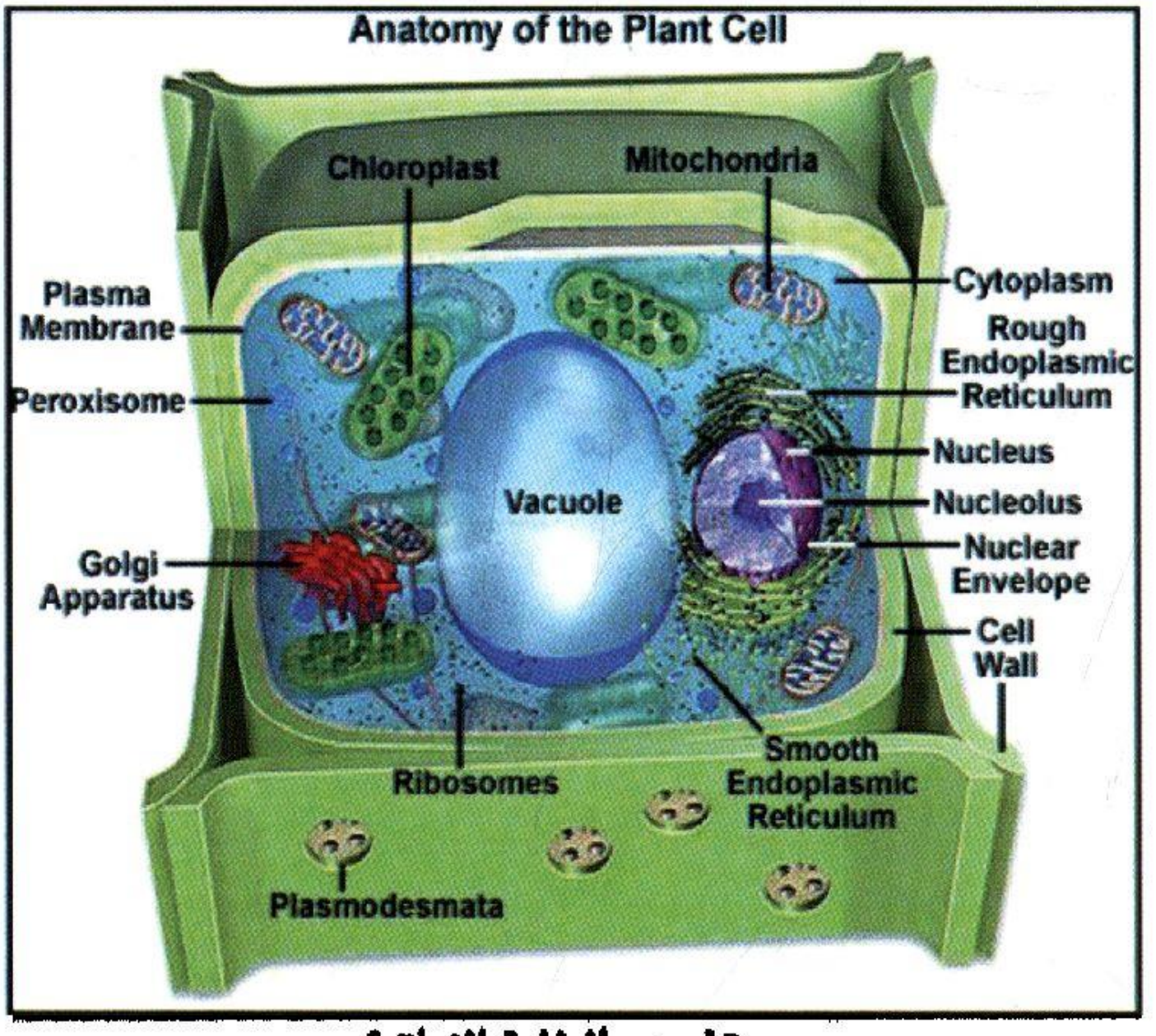

تشريح الخلية النباتية

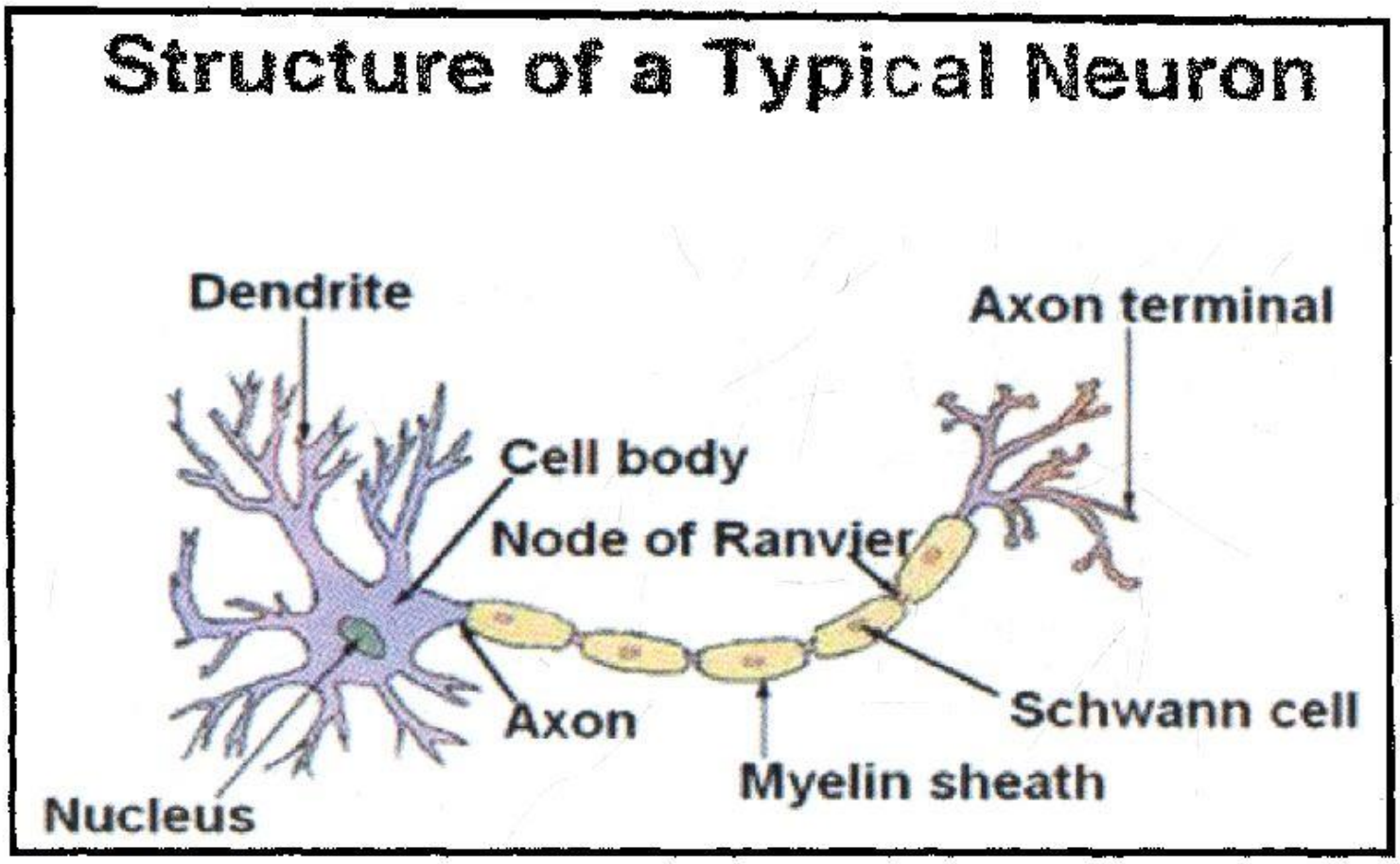

تركيب الخلية العصبية

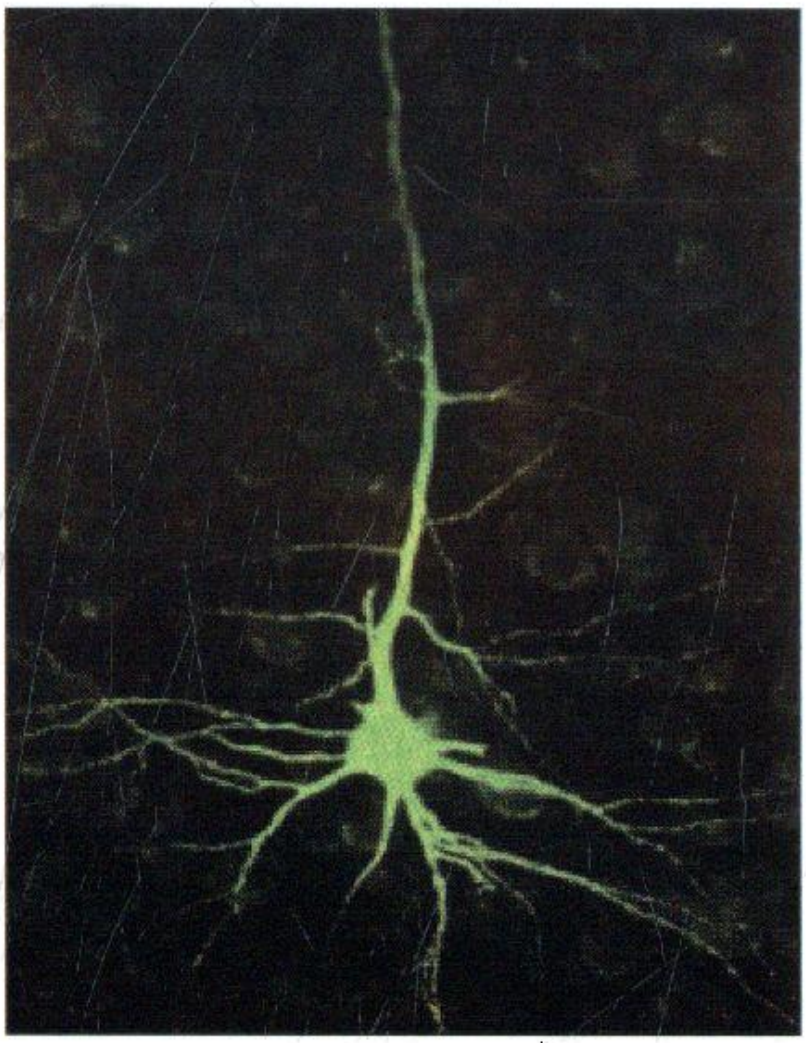

خلية عصبية تحت المجهر

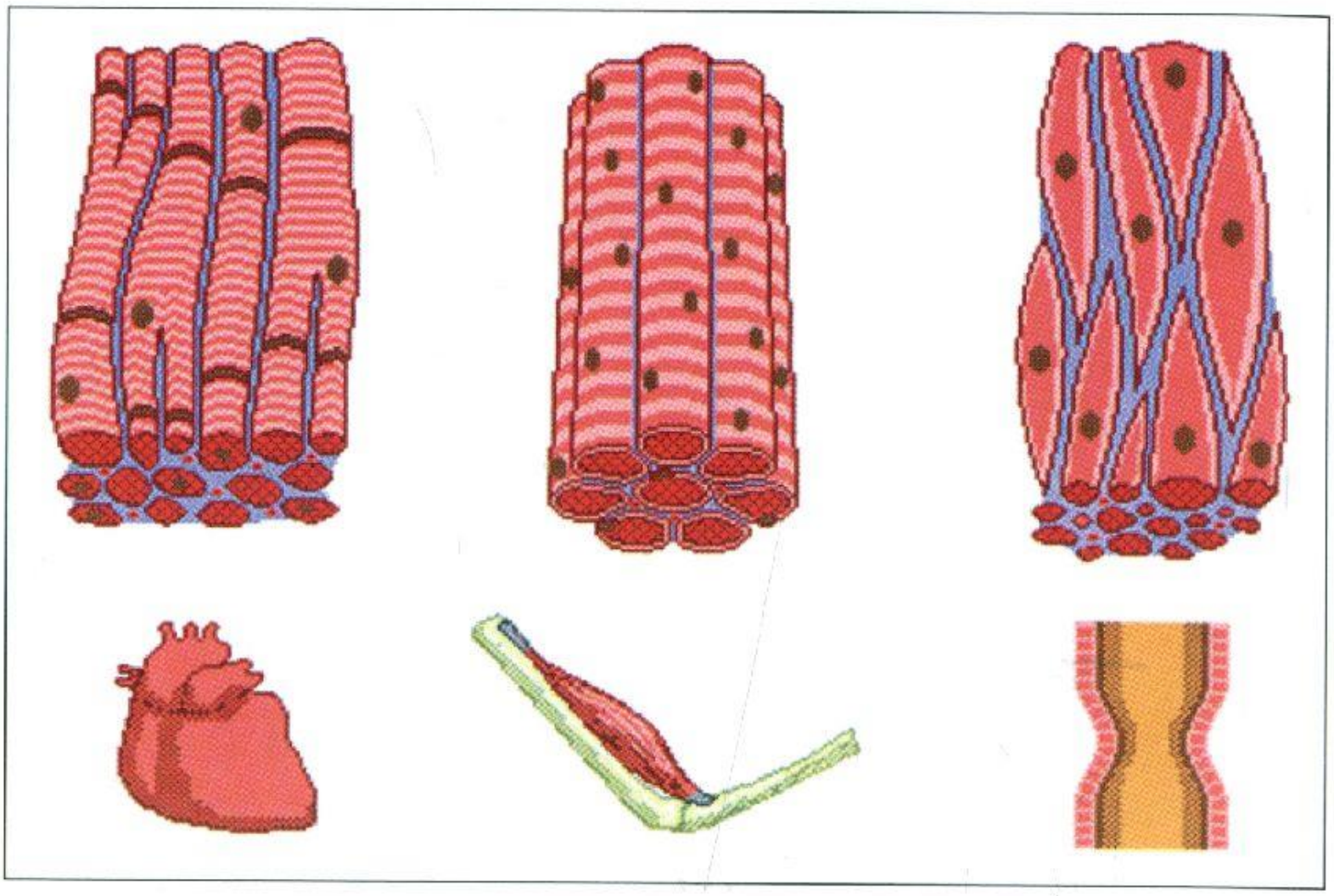

الخلايا العضلية الملساء والهيكلية والقلبية

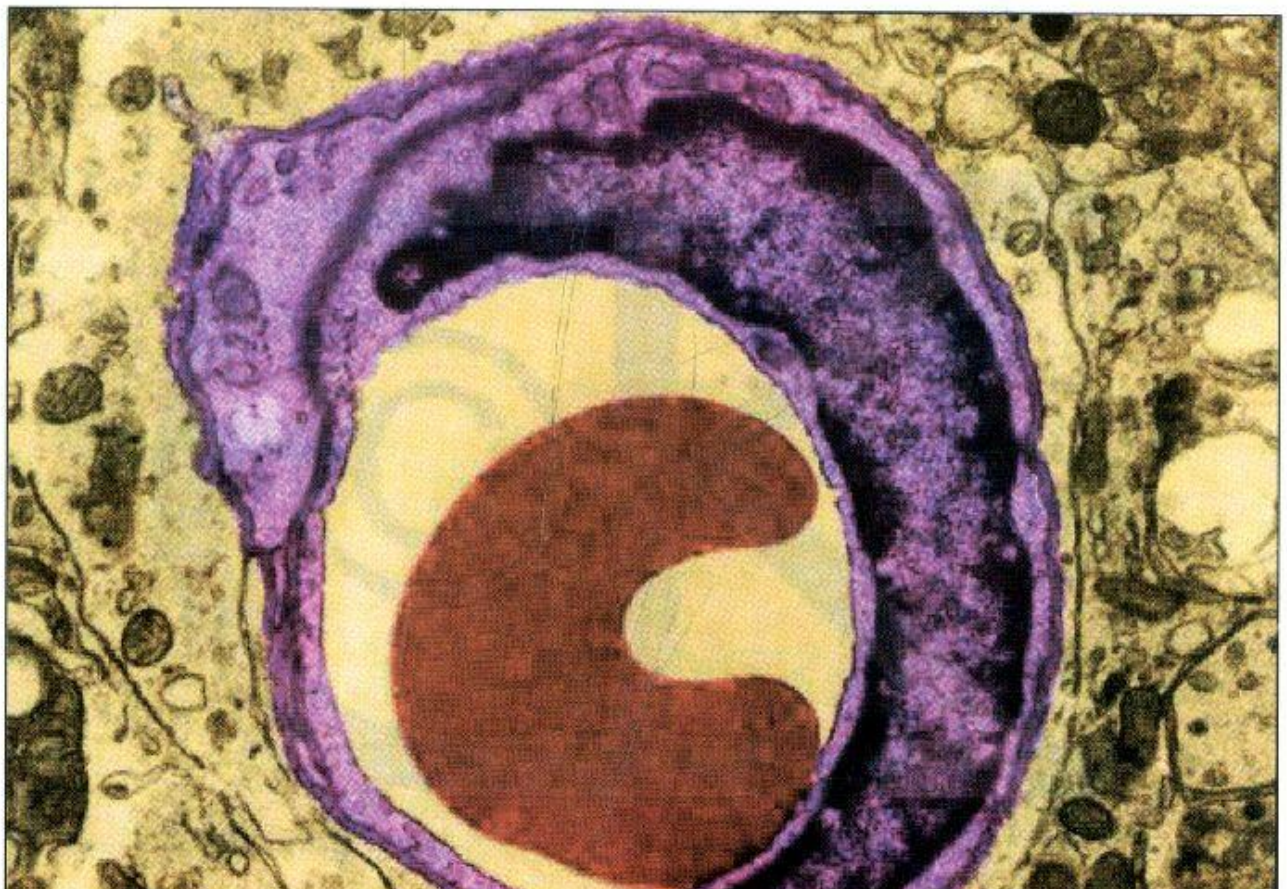

خلية دم بيضاء تحت المجهر

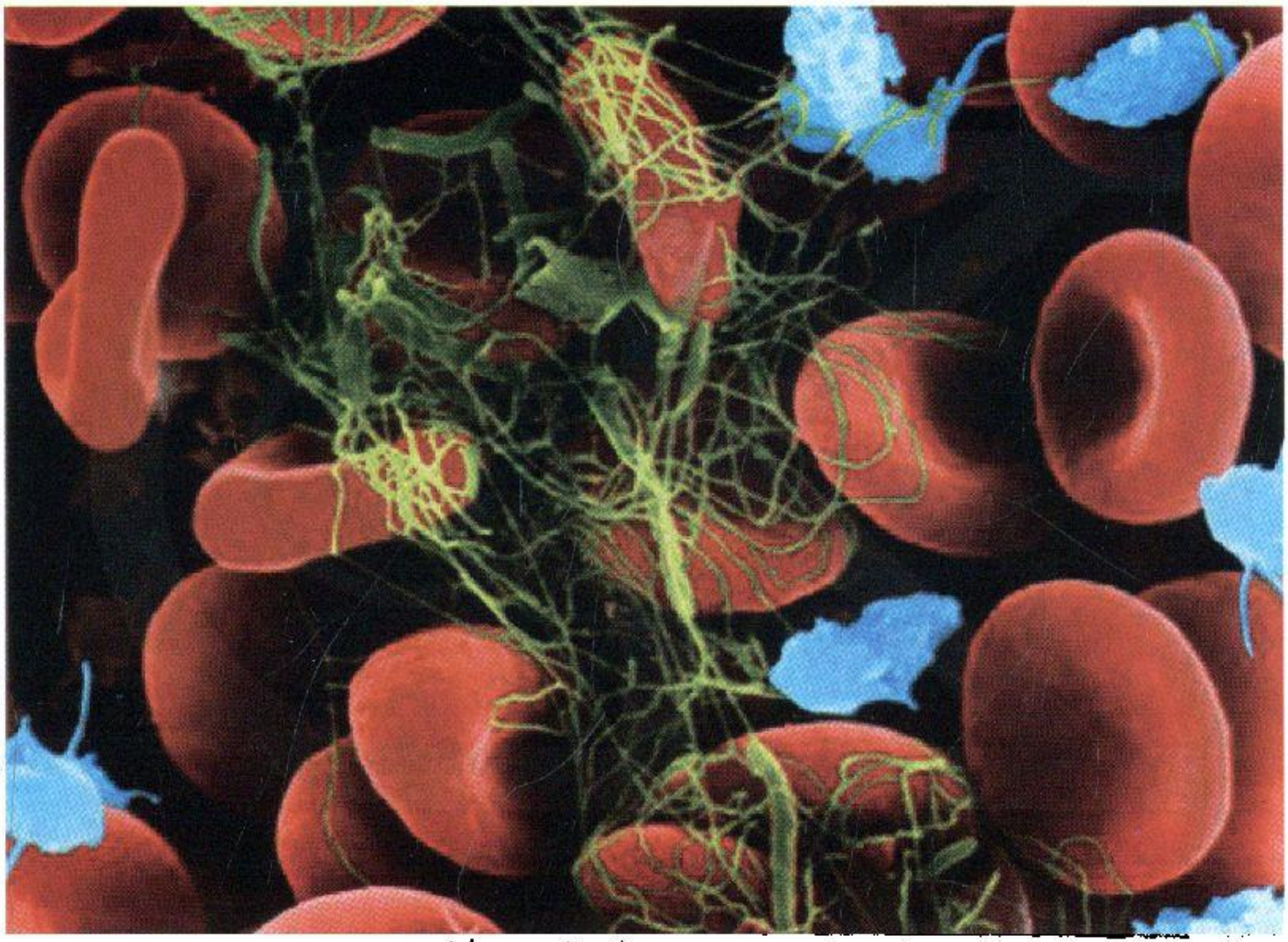

كريات دم حمراء تحت المجهر

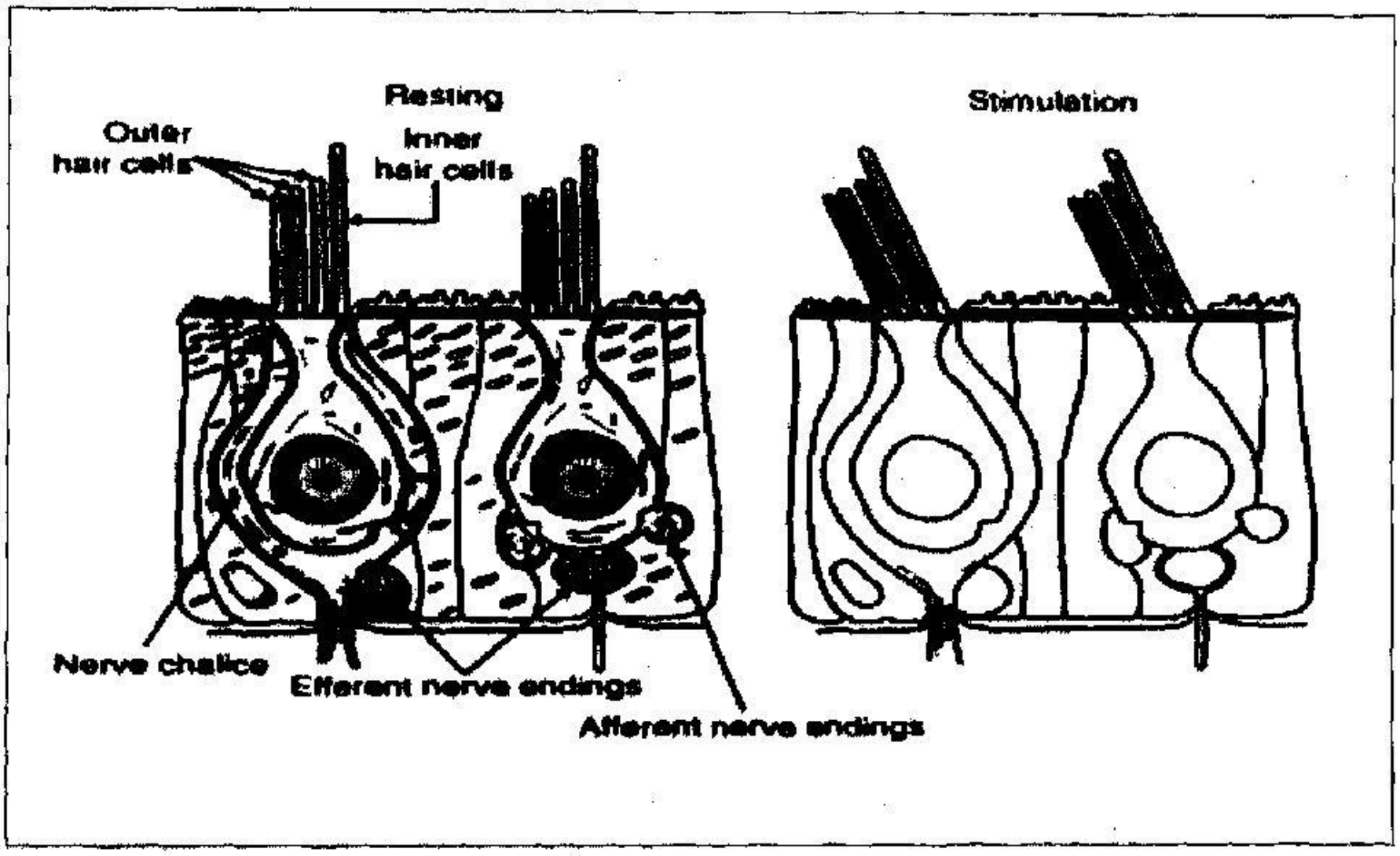

خلايا طلائية مُهدَّبة

البكتيريا

و هي كائنات حية مجهرية أحادية الخلية ، بعض أنواع البكتريا النافعة (واحدها بكتير) تعيش على الجلد ، و البعض الاخر منها يعيش داخل الأمعاء . وهذه البكتريا تبقى نافعة ما لم تغزو الجسم عبر الجروح و تتكاثر . النوع الاخر من البكتريا يرد الى الجسم مع الطعام أو عبر الهواء ، و التي قد تسبب الامراض .

الخلايا البكتيرية

انقسام الخلية

في كل ثانية تموت ملايين من خلايا الجسم و تحل محلها ٥٠ مليون خلية جديدة ، و تنجز هذه العملية الملفتة للنظر من خلال انقسام الخلايا ، فعند انقسامها تمر الخلية بعدة مراحل متعاقبة لتكوين خليتين يطابقها تماماً .

المرحلة 1

في داخل نواة الخلية ، تتناسخ الخيوط الصبغية الطويلة و الدقيقة لتكون مادة DNA ، الجزيئة الاساسية التي تسيطر على كل فعاليات الحياة . وفي حشوة الخلية تنقسم الوكتات وتبدأ بالأنفصال .

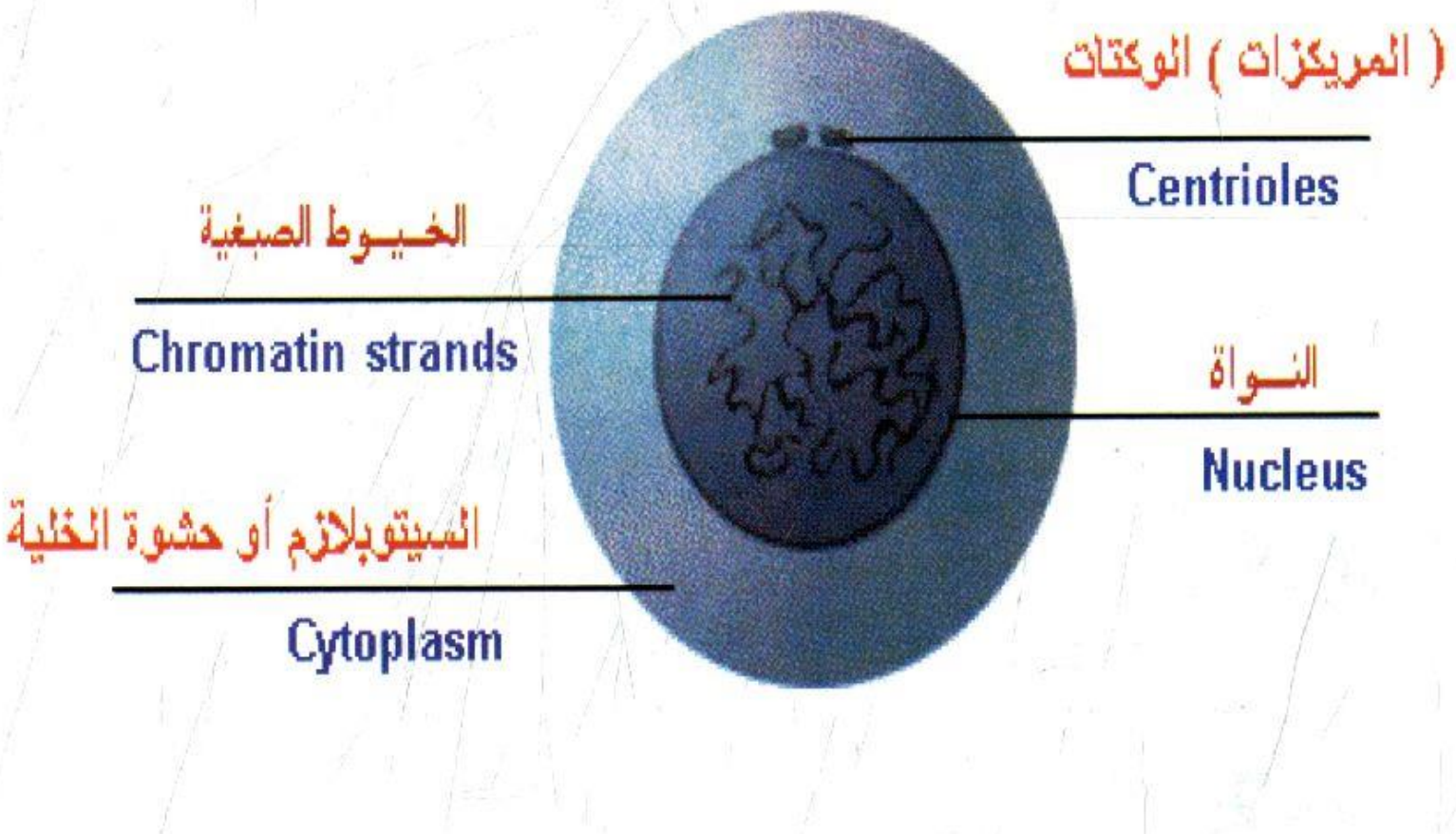

(المرحلة الأولى)

انقسام الخلية

المرحلة ٢
تقصر الخيوط الصبغية وتغلظ لتشكيل الصبغيات . وتتكون هذه البنى من مجموعتين متطابقتين من الخيوط تتصلان بواسطة الجزء المركزي . الوكتات : وتصل الى طرفي الخلية المتعاكسين على شكل خيوط أو ألياف مغزلية وهي ظاهرة فيما بينهما .

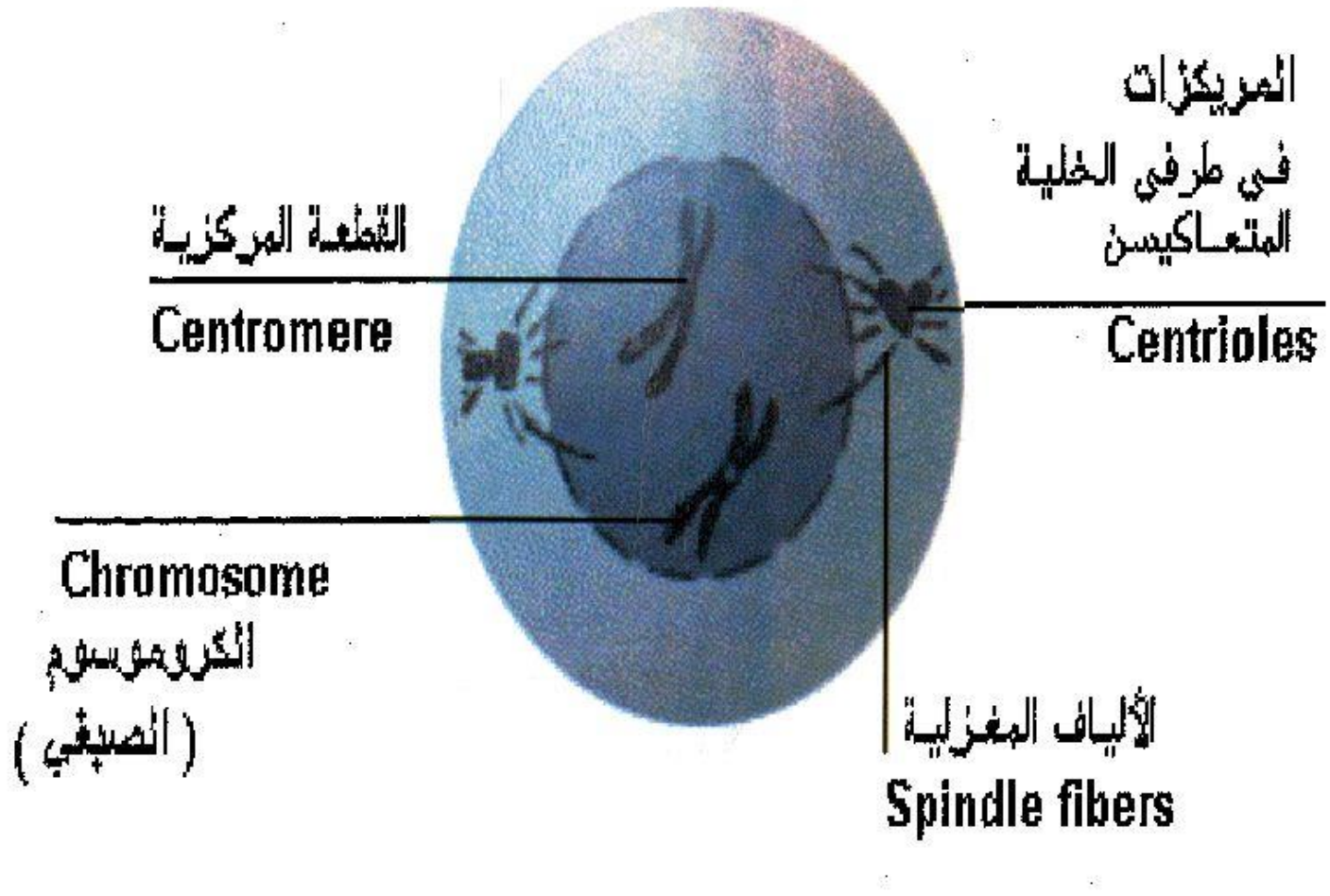

(المرحلة الثانية)

انقسام الخلية

المرحلة ٣

تلتصق الاجزاء المركزية بالالياف لتنظم الصبغيات في خط واحد . والخلية الآن جاهزة لتكوين خليتين مطابقتين لها وتزويد كل منهما بنسخة من مادة DNA التي تناسخت عند بداية إنقسام الخلية .

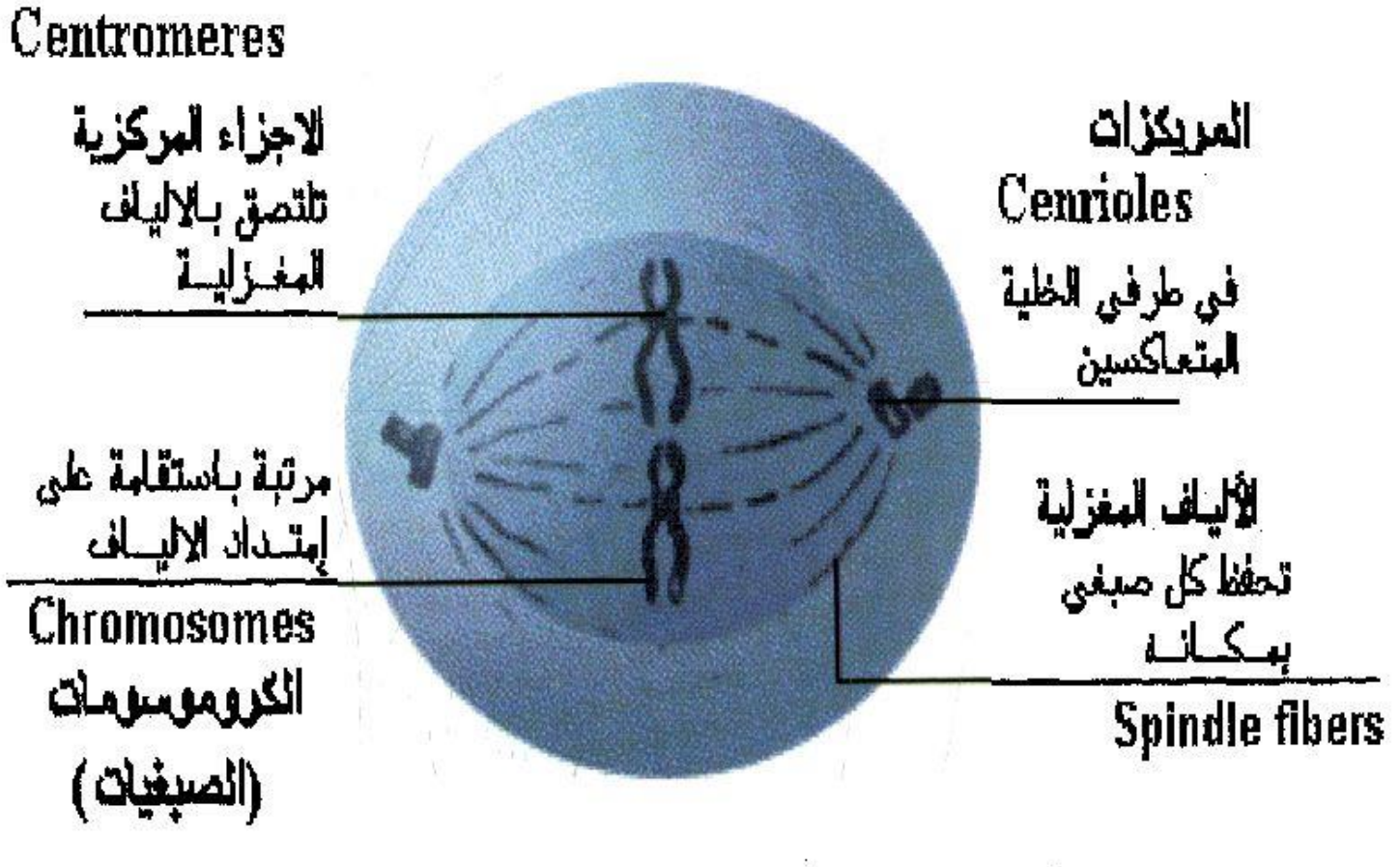

(المرحلة الثالثة)

انقسام الخلية

المرحلة ٤

تنقسم الاجزاء المركزية و تضاعف من عدد الصبغيات في الخلية التي تتمد ببطء ، وفي الوقت ذاته تقصر الالياف المغزلية و تبدأ بفصل السانتروميرات و الصبغيات باتجاه طرفي الخلية .

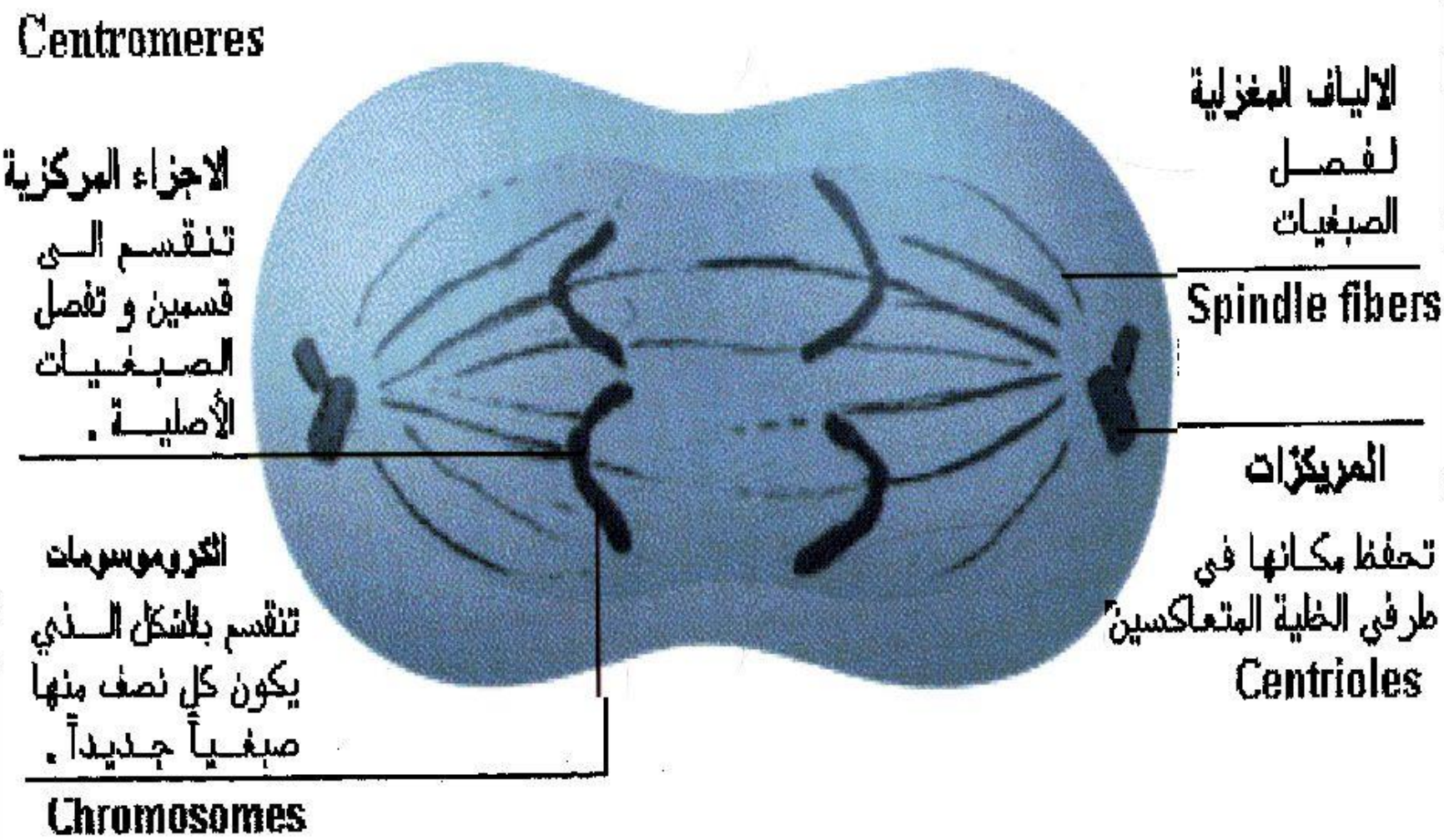

(المرحلة الرابعة)

انقسام الخلية

المرحلة ٥

الخلية الواحدة الآن، قد انقسمت الى خليتين جديدتين و كل خلية جديدة تحوي مجاميع متطابقة من الصبغيات التي تبدأ بالتفتح الى خيوط صبغية (الكروماتين) . و لاكمال هذه العملية يظهر غشاء النواة داخل كل خلية .

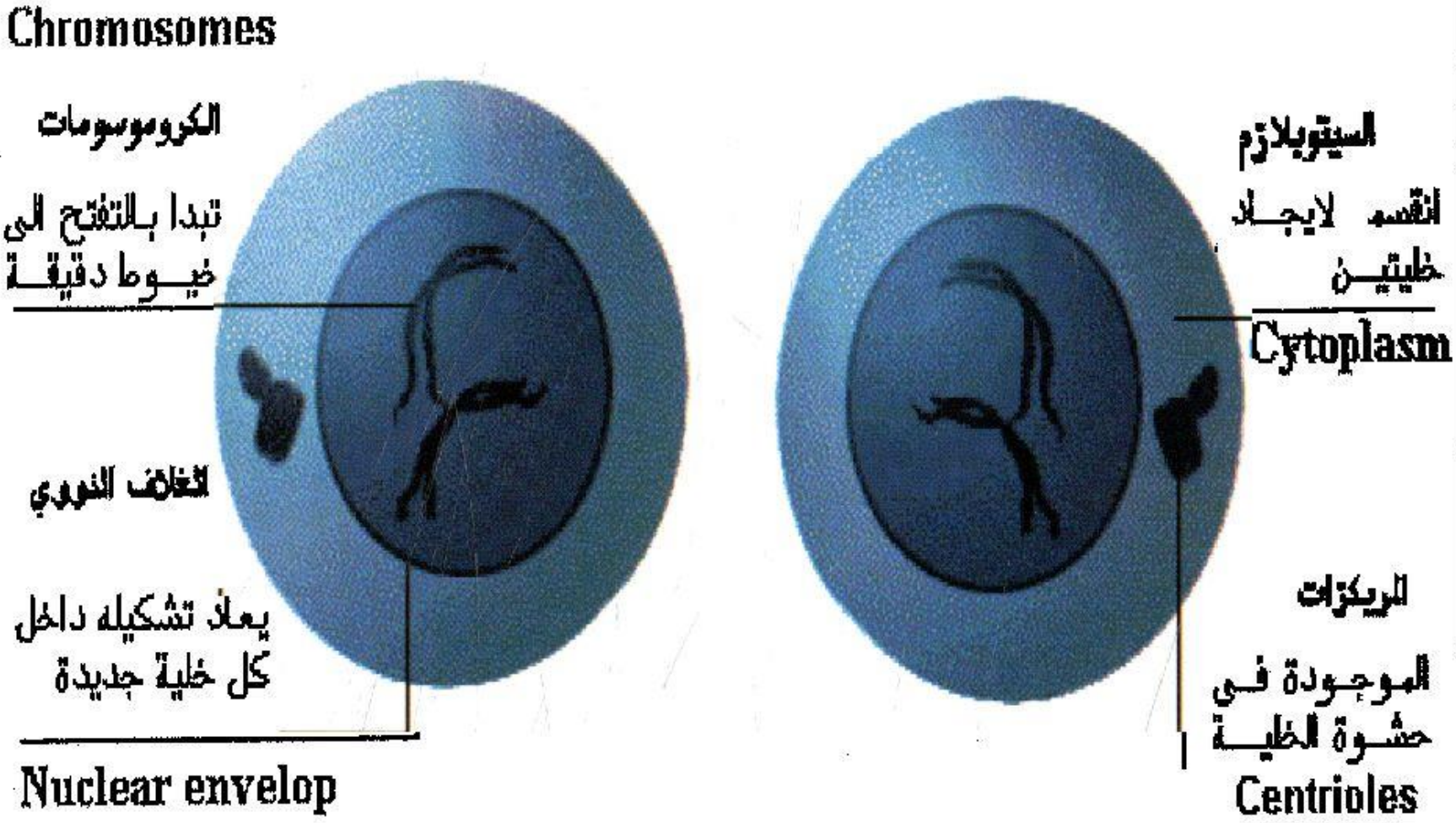

(المرحلة الخامسة)

الوحدة الثانية

أنسجة جسم الإنسان

(2)

أنسجة جسم الإنسان (Human Body Tissues)

كما علمنا سابقاً أن الخلية هي الوحدة الوظيفية والتركيبية لجسم الكائن الحي وبذلك تكون الخلية الوحدة التركيبية والوظيفية في كل الحياة؛ لأن كل شيء يتكون من خلايا، فلو أخذنا المباني لوجدنا أنها تتركب من وحدات تركيبية وهي الطوب وكذلك المواد الكيميائية فهي مكونة من وحدات تركيبية أساسية وهي الذرات والتي تجتمع معاً لتكون جزيئاً واحداً من المادة وهذه الجزيئات تتجمع مع بعضها لتُكوّن المادة .

❖ المستويات التركيبية في جسم الإنسان :-

هناك مستويات تركيبية ووظيفية في جسم الإنسان تعتمد على بعضها بعضاً وهي كما يلي :-

ذرات ← جزيئات ← مركبات ← خلية ← نسيج ←

عضو جهاز ← كائن حي .

وهذه هي مستويات التركيب والوظيفة في جسم الكائن الحي، حيث أن الذرات تجتمع لتكون جزيئات لمواد مختلفة مثل الماء والأملاح والأحماض والقواعد والمواد الأُخرى وهذه الجزيئات تتفاعل فيما بينها لتؤدي إلى تكوين مركبات أكبر مثل البروتينات والدهون والسكريات المعقدة وغيرها وهذه المركبات تتجمع فيما بينها مشكلة الخلية ومجموعة الخلايا تسمى نسيجاً ومجموعة الأنسجة تسمى عضواً ومجموعة الأعضاء تسمى جهازاً ومجموعة الأجهزة التي تعمل مع بعضها بشكل متكامل تشكل الكائن الحي.

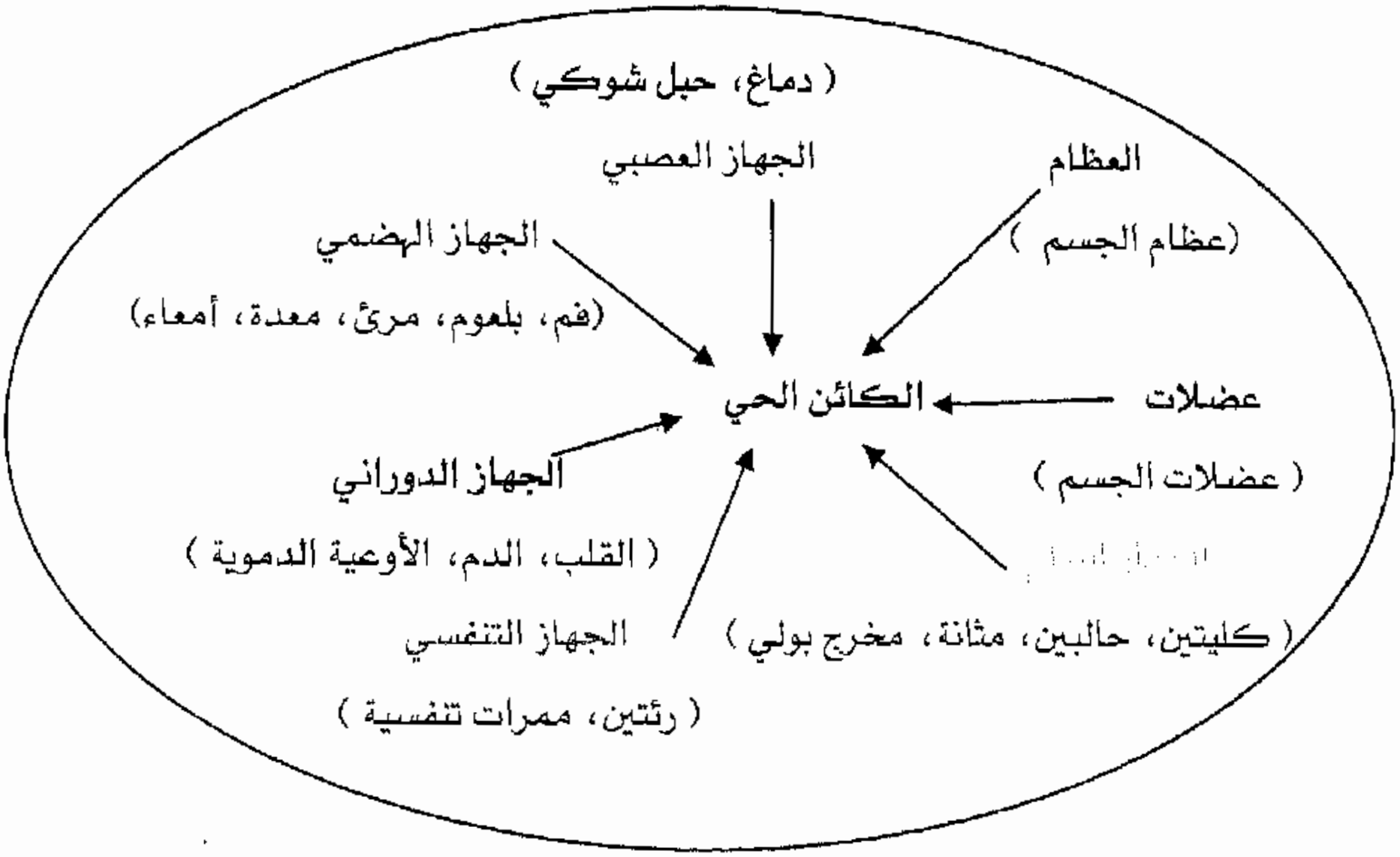

وكل الأعضاء المذكورة مكونة من أنسجة والتي هي مجموعة من الخلايا المتخصصة الوظائف، فمثلاً مجموعة الخلايا العصبية تشكل نسيجاً عصبياً والتي تتحد لتشكل عضو عصبي كالمخ والمخيخ وعنق الدماغ والتي تشكل معاً الدماغ وعندما يجتمع الدماغ والحبل الشوكي، يشكلان معاً الجهاز العصبي، وعند اجتماع الأجهزة المختلفة فإنها تشكل كائناً حياً .

أنواع الأنسجة في جسم الإنسان :-

تُصنف أنسجة الإنسان إلى أربعة أصناف رئيسية طبقاً لتركيبها ووظائفها كما يلي:-

1- الأنسجة الطلائية (Epithelial Tissues)

وهي الأنسجة التي تطلي (تغطي) أسطح الجسم والتجاويف الداخلية للجسم وكذلك تشكل الغدد .

2- الأنسجة الضامة (Connective Tissues)

وهي الأنسجة التي تربط (تضم) الأنسجة والأعضاء مع بعضها بعضاً، وتخزن الطاقة، وتحمي الجسم .

3- الأنسجة العضلية (Muscular Tissues)

وهي العضلات وهي المسؤولة عن الحركة والقوة .

4- الأنسجة العصبية (Nervous Tissues)

وهي التي تشكل أجزاء الجهاز العصبي والذي هو مركز الإدارة في الجسم حيث يسيطر على جميع العمليات الحيوية لأجهزة جسم الكائن الحي .

أولاً: الأنسجة الطلائية (Epithelial Tissues EP.T)

وتقسم إلى نوعين :-

أ – الأنسجة الطلائية الغدية (Glandular EP.T)

وهي الأنسجة التي تتركب منها الغدد التي تفرز المواد في الجسم، مثل الغدد العرقية واللعابية والغدد الصّماء .

ب- الأنسجة الطلائية المغطية والمبطنة (Covering and Lining EP.T)

والمغطية هي التي تغطي السطح الخارجي للجسم (الجلد)، أما المبطنة فهي الأنسجة التي تطلي (تبطن) الجدران الداخلية للتجاويف الموجودة في داخل الجسم مثل الجدران الداخلية للأوعية الدموية، والقنوات، وتجاويف الجهاز التنفسي والهضمي والبولي والتناسلي.

❖ الخصائص العامة للأنسجة الطلائية :-

1- خلاياها متراصة جداً ويوجد بينها كمية قليلة من مواد بين خلوية(Extra cellular material) .

2- تترتب الخلايا الطلائية في الأنسجة الطلائية على شكل طبقات والأنسجة الطلائية تتكون إما من طبقة واحدة أو طبقات فوق بعضها بعضاً .

3- الخلايا الطلائية لها سطحان: الأول علوي يواجهُ إما السوائل أو الهواء، والسطح الثاني هو القاعدة والتي ترتكز على غشاء قاعدي من نسيج ضام .

4- للأنسجة الطلائية أعصاب تسيطر عليها .

5- لها قابلية عالية للتكاثر لأنها معرضة للتلف بسبب احتكاكها مع الأجسام، مثل الجلد الذي يتعرض للماء والهواء والاحتكاك، وكذلك القناة الهضمية تحتك من الداخل بالطعام والسوائل .

6- لها وظائف متعددة مثل الحماية، التنقية، الترطيب، الإفراز، الهضم، التكاثر، الإحساس.

❖ أنواع الأنسجة الطلائية (Types of EP.T)

تقسم الأنسجة الطلائية حسب عدد طبقاتها وأشكال خلاياها إلى ما يلي:-

1- الأنسجة الطلائية البسيطة (Simple EP.T)

وسميت بسيطة لأنها تتكون من طبقة واحدة فقط من الخلايا الطلائية ولها عدة أنواع كما يلي :-

أ – الأنسجة الطلائية البسيطة الحُرشفية (Simple squamous EP.T)

وهي الأنسجة التي تتكون فقط من طبقة واحدة من الخلايا المسطحة حرشفية الشكل وتحتوي على أنوية بيضاوية الشكل تقع في مركز الخلية؛ ولأن هذه الأنسجة مكونة من طبقة واحدة فقط فهي متخصصة في عبور الجزيئات من خلالها .

- أماكن تواجدها : توجد مبطنة لجدران حجرات القلب والأوعية الدموية (الشرايين، الشعيرات الدموية، والأوردة)، والأوعية الليمفاوية .
- وظائفها : التنقية (الفلترة) كما في الأنابيب الكلوية، الانتشار (السماح بالعبور من خلالها)، الخاصية الأسموزية (السماح للماء بالعبور من خلالها)، والإفراز حيث تقوم بعضها بصنع وإفراز مواد معينة.

ب – الأنسجة الطلائية البسيطة المكعبة (Simple Cuboidal EP.T) .

وهي مكونة من طبقة واحدة فقط من الخلايا، وشكل خلاياها كالمكعبات، ولها أنوية دائرية الشكل وتقوم خلايا هذه الأنسجة بوظيفتي إفراز وامتصاص المواد في الجسم .

- أماكن تواجدها : الأنابيب الكلوية، الغدد، سطح المبيض، السطح السفلي لعدسة العين، بطانة قنوات الغدد .

ج – الأنسجة الطلائية البسيطة العمودية (Simple Columnar EP.T)

وهي مكونة من طبقة واحدة من الخلايا ذات الشكل العمودي المستطيل وتحتوي على أنوية بيضاوية الشكل تقع في قاعدة الخلية، وهذه الأنسجة توجد على شكلين وهما :-

1- الأنسجة الطلائية البسيطة العمودية المهدّبة (Ciliated Simple Columnar EP.T)

وهي مكونة من طبقة واحدة من خلايا عمودية لها أهداب على سطحها العلوي، وأنويتها تقع في أسفل قاعدتها.

❖ أماكن وجودها : -

تبطن بعض الأجزاء العلوية للممرات التنفسية، قناة فالوب في الجهاز التناسلي الأنثوي، الرحم، الجيوب الأنفية، القناة المركزية للحبل الشوكي.

❖ وظائفها :-

تستعمل أهدابها في تحريك المواد مثل المخاط في القصبة الهوائية، وتحريك البويضات في قناة فالوب حتى تصل إلى الرحم، وأيضاً يوجد بين خلايا الأنسجة الطلائية البسيطة المكعبة المهدبة خلايا تدعى الخلايا الكأسية (Goblet Cells) والتي تقوم بإفراز المخاط.

2- الأنسجة الطلائية البسيطة العمودية غير المهدبة (Noncіliated Simple Columnar EP.T)

وهي مكونة من صف (طبقة) واحدة من خلايا عمودية لها أنوية بيضاوية الشكل تقع في قاعدتها، ولا تمتلك هذه الخلايا أهداباً وفي بعض الأماكن تجد لها بروزات من السيتوبلازم تدعى الخملات الدقيقة (microvilli) والتي تزيد من مساحة سطح الخلية الذي يواجه البيئة خارج الخلية وزيادة المساحة السطحية للخلية يزيد من كفاءتها في الوظيفة الخاصة بها، مثلاً زيادة مساحة سطحها تؤدي إلى زيادة كمية المادة التي تفرزها أو تمتصها.

❖ أماكن وجودها :-

تبطن الجدار الداخلي للقناة الهضمية من المعدة وحتى فتحة الشرج، وقنوات العديد من الغدد، والحويصلة الصفراوية.

❖ **وظائفها** : امتصاص وإفراز المواد .

2- الأنسجة الطلائية الطبقية (Stratified EP.T)

وسميت طبقية لأنها تتكون من طبقتين أو أكثر من الخلايا الطلائية. وتقسم هذه الأنسجة حسب شكل خلاياها إلى عدّة أقسام كما يلي:

أ- الأنسجة الطلائية الطبقية الحرشفية (Stratified squamous EP.T).

وهي مكونة من عدة طبقات من خلايا حرشفية الشكل وتحتوي الطبقات السفلية من هذه الأنسجة على خلايا عمودية أو مكعبة الشكل، أما الطبقات العلوية من هذه الأنسجة فتحتوي على خلايا حرشفية الشكل.

❖ أماكن وجودها :-

تغطي سطح الجلد واللسان، وجدران تجويف الفم والمريء، وجزءاً من لسان المزمار، وجدران المهبل.

❖ وظائفها :-

توفير الحماية للأعضاء التي تتعرض إلى الاحتكاك، مثلاً بطانة الفم تحتك بالطعام والماء وكذلك سطح الجلد يحتك بالأجسام ويتعرض للمواد، وجدار المهبل يحتك به قضيب الرجل عند ممارسة الجنس، وكل ذلك يؤدي إلى تلف في الأنسجة الطلائية إلا أنها تتجدد باستمرار.

ب – الأنسجة الطلائية الطبقية المكعبة (Stratified cuboidal EP.T)

وهي تتكون من طبقتين أو أكثر من الخلايا الطلائية مكعبة الشكل ذات الأنوية البيضاوية المركزية.

❖ أماكن وجودها :-

توجد في قنوات الغدد العرقية وجزءاً من المجرى البولي.

❖ وظائفها :-

الحماية

ج – الأنسجة الطلائية الطبقية العمودية (Stratified Columnar EP.T)

مكونة من عدة طبقات من الخلايا متعددة الأوجه في الطبقات السفلية والوسطى، أما الطبقة العلوية السطحية فتحتوي على خلايا عمودية مستطيلة.

❖ أماكن وجودها :-

تبطن جزءاً من الجدار الداخلي للمجرى البولي، والقنوات الكبيرة لبعض الغدد، ومناطق صغيرة في الغشاء المخاطي للشرج، وجزءاً من ملتحمة العين.

❖ وظائفها :-

الحماية والإفراز.

3- الأنسجة الطلائية شبه الطبقية (Pseudostratified EP.T)

وتسمى أيضاً الأنسجة الطلائية الطبقية الكاذبة، فعند النظر إليها للمرة الأولى تبدو وكأنها على شكل طبقات، ولكن عند النظر إليها بتمعن تجد أنها مكونة فقط من طبقة واحدة من خلايا طويلة، والسبب في ظهورها بعدة طبقات هو أن أنوية الخلايا تترتب على شكل صفين صف علوي وصف سفلي، فلو نظرت إلى أول خلية من اليمين تجد أن نواتها في الأسفل مثلاً، ونواة الخلية المجاورة لها تكون في الأعلى ونواة الخلية التالية تقع في الأسفل والتي تليها في الأعلى وهكذا، مما يجعل طبقة الخلايا الواحدة تظهر على شكل طبقتين واحدة تعلو الأخرى، وخلايا هذا النوع من الأنسجة تكون عادة ذات أهداب.

❖ أماكن وجودها :-

تبطن جدران القنوات الكبيرة لبعض الغدد ، البربخ (تركيب يقع فوق الخصية يحتوي على قنوات عديدة تتجمع فيها الحيوانات المنوية عند الذكور)، وجزءاً من المجرى البولي الذكري.

❖ وظائفه :-

الإفراز وتحريك المواد بواسطة الأهداب.

4- الأنسجة الطلائية الانتقالية (Transitional EP.T)

سميت انتقالية لأن شكل خلاياها ينتقل من حرشفي إلى مكعب وبالعكس، وتتكون هذه الأنسجة من طبقات عديدة من الخلايا والتي يختلف شكلها حسب حالة العضو الذي تبطنه، مثلاً فهي تبطن جدار المثانة البولية، وعندما تكون المثانة في حالة استرخاء أي لا تحتوي على بول فإن الخلايا الطلائية فيها تكون مكعبة الشكل، أما عندما تكون المثانة البولية مشدودة ومليئة بالبول – كالبالون المليء بالهواء – فإن جدارها يكون مشدوداً ويكون شكل الخلايا الطلائية حرشفياً.

❖ أماكن وجودها :-

تبطن الجدار الداخلي للمثانة البولية، وجزءاً من الحالب والمجرى البولي.

❖ **وظائفها** : تساعد على تمدد الأعضاء.

ثانياً / الأنسجة الضامة (Connective Tissues)

وهي الأنسجة الأكثر وفرة في الجسم وسميت بالضامة لأنها تربط أو تضم أعضاء الجسم إلى بعضها وتحميها.

❖ الخصائص العامة للأنسجة الضامة:

1- يتكون النسيج الضام من ثلاثة أجزاء رئيسية وهي الخلايا، مادة بين الخلايا، ألياف. وتوجد الخلايا والألياف في المادة بين الخلوية وعلى العكس من الخلايا الطلائية فإن خلايا الأنسجة الضامة غير متراصة و مبتعدة عن بعضها بعضاً بشكل كبير.

2- الأنسجة الضامة لا تواجه الأسطح الخارجية مثل تجاويف الجسم الداخلية أو السطح الخارجي للجسم.

3- الأنسجة الضامة لها أعصاب تسيطر عليها باستثناء الغضاريف.

4- الأنسجة الضامة عكس الأنسجة الطلائية، فهي مزودة بعدد كبير من الأوعية الدموية باستثناء الغضاريف والأوتار التي يصلها الدم بشكل قليل.

5- المادة بين الخلوية في الأنسجة الضامة تختلف من نسيج ضام لآخر وذلك حسب محتواها من المواد، فقد تكون المادة البين خلوية سائلة وتسبح فيها الخلايا مثل الدم وهو نسيج ضام، أو قد تكون المادة الخلالية شبه صلبة كما في الغضاريف، أو صلبة كما في العظام.

❖ مكونات المادة بين الخلوية :-

تتكون من جزيئات عديدة معظمها مكون من سكريات معقدة وبروتينات، ومن المواد المكونة لها :-

1- حمض الهيالورونيك (**Hyaluronic Acid**)

وهو مادة لزجة زلقة مما يجعل المادة بين الخلوية لزجة القوام.

2- كبريتات الغضروفين (**Chondroitin Sulphate**)

وهي مادة تشبه الجلي وتسبب الالتصاق بين الغضروف والعظم وبين الجلد والأربطة والأوعية الدموية.

3- مادة الديرماتان سلفات (**Dermatan Sulfate**)

مادة لزجة توجد في الجلد والأربطة والأوعية الدموية والقلب.

4- مادة الكيراتان سلفات (**Keratan Sulfate**)

مادة لزجة توجد في العظم والغضاريف وقرنية العين.

5- البروتينات اللاصقة (**Adhesive proteins**)

وتوجد على السطح الخارجي للغشاء البلازمي للخلية وتسهل اتصال الخلايا مع بعضها وتثبت الخلايا في مواقعها.

6- الألياف (**Fibers**)

وهناك ثلاثة أنواع من الألياف مغمورة في المادة بين الخلوية للنسيج الضام وهي :

أ – ألياف الكولاجين (Collagen Fibers)

يوجد منها خمسة أنواع وهي صلبة ومقاومة للشد والضغط وتعطي مرونة قليلة جداً للنسيج الضام.

وتوجد هذه الألياف عادة على شكل حُزم متوازية تترتب بطريقة تعطي النسيج الضام المتانة والقوة.

وتتركب هذه الألياف كيميائياً من بروتين خاص يسمى الكولاجين (Collagen) والذي يشكل حوالي 25٪ من مجموع بروتينات الجسم ويوجد في معظم أنواع الأنسجة الضامة خاصة العظام (Bone) والغضاريف (Cartilages) والأوتار (Tendons) والأربطة (Ligaments) .

ب – الألياف المطاطية (Elastic Fibers)

أو الألياف المرنة وهي أصغر من ألياف الكولاجين متفرعة غير منتظمة على شكل حزم متداخلة، وهي مكونة كيميائياً من بروتين خاص يسمى الإلاستين (Elastin) وتعمل مثل ألياف الكولاجين حيث تعطي المتانة للأنسجة الضامة ولكن بنسبة أقل من الكولاجين، والألياف المطاطية لها القدرة على التمدد بنسبة 150 ٪ من طولها الأصلي دون أن تتحطم أو تتقطع، وتوجد هذه الألياف عادة في الجلد والأوعية الدموية والرئتين.

ج- الألياف الشبكية (Reticular Fibers)

وهي أقل سماكة من ألياف الكولاجين وتتركب كيميائياً من بروتين الكولاجين المغطى بطبقة من بروتينات سكرية (Glycoproteins)، وهذه الألياف تعطي الدعم لجدران الأوعية الدموية وتشكل شبكة دعم حول الخلايا الدهنية والألياف العصبية والخلايا العضلية الملساء والهيكلية، وكذلك توجد في الطحال والعقد اللمفاوية والغشاء القاعدي الذي ترتكز عليه خلايا الأنسجة الطلائية.

7- الخلايا (Cells)

وتحتوي المادة الخلالية (البين خلوية) في الأنسجة الضامة على أنواع متعددة من الخلايا ومنها :-

أ – الخلايا الليفية (Fibroblasts):

وهي كبيرة الحجم ومسطحة مغزلية الشكل، وظيفتها إفراز المادة الخلالية للنسيج الضام.

ب – الخلايا البالعة (Macrophages):

وهي من خلايا الدم البيضاء، كبيرة الحجم، شكلها غير منتظم لها القدرة على ابتلاع الجراثيم التي تدخل إلى الجسم أي أن وظيفتها الدفاع عن الجسم.

ج- خلايا البلازما (Plasma Cells):

وهي صغيرة الحجم وشكلها دائري أو غير منتظم، وهي في الأصل تتطور عن خلايا الدم البيضاء اللمفاوية البائية (B-Lymphocytes) ووظيفتها إفراز الأجسام المضادة لأنواع معينة من الجراثيم، وتوجد في معظم الأنسجة الضامة.

د – الخلايا السارية (Mast Cells):

وتوجد بكثرة في داخل الأوعية الدموية، شكلها غير منتظم متوسطة الحجم، تفرز مادة الهستامين (Histamine) التي تعمل على توسيع الأوعية الدموية عند حدوث الإلتهابات أو الجروح، وكذلك تفرز مادة الهيبارين (Heparin) وهي مادة مانعة للتجلط الدموي، فهي تمنع الدم من التجلط (التخثر) في الأوعية الدموية.

هـ - الخلايا الدهنية (Adipocytes): مختلفة الأحجام وتوجد في أماكن متعددة من الجسم، وظيفتها تخزين الدهون.

❖ أنواع الأنسجة الضامة (Types of Connective Tissues).

حقيقةً إن تصنيف الأنسجة الضامة صعب للغاية بسبب تنوع الخلايا والألياف والمادة الخلالية التي تحتويها تلك الأنسجة، ولكن التصنيف الكافي لها كما يلي :-

1- الأنسجة الضامة الجنينية (Embryonic Connective Tissues) وتوجد في الكائن الحي في المرحلة الجنينية من حياته وتقسم إلى قسمين :-

أ- النسيج الحشوي (Mesenchyme):

ويحتوي على خلايا غير منتظمة الشكل تسبح في مادة بين خلوية شبه سائلة تحتوي على ألياف شبكية.

❖ مكان وجودها :-

تحت الجلد، وعلى طول عظام الجنين التي تتطور، وبعض خلايا هذا النوع من الأنسجة توجد في الأنسجة الضامة للإنسان البالغ خاصة في الأوعية الدموية.

❖ وظائفها :-

تنتج عنها جميع أنواع الأنسجة الضامة وتوفر الدعم.

ب – النسيج الضام المخاطي (Mucous Connective Tissue):

يتكون من العديد من خلايا مغمورة في مادة خلالية تشبه الجلي تحتوي على ألياف كولاجين.

❖ مكان وجودها :-

توجد في الحبل السري (Umbilical Cord) للجنين.

❖ وظائفها : تعطي الدعم.

2- أنسجة البلوغ الضامة (Mature Connective Tissues):

وتنشأ عن الأنسجة الضامة الجنينية وتتطور ولا تتغير بعد الولادة وتبقى كما هي مدى الحياة ويوجد منها خمسة أنواع وهي الأنسجة الضامة الرخوة والكثيفة والغضروفية والعظمية والدموية.

أ- الأنسجة الضامة الرخوة (loose Connective Tissues):

وتحتوي على العديد من الخلايا وأليافها متشابكة لكن بشكل متباعد وواسع مما يجعلها رخوة، ويوجد ثلاثة أنواع من الأنسجة الضامة الرخوة وهي :

1- النسيج الضام الرخو الفجوي (Areolar Loose Connective Tissue):

ويحتوي على الأنواع الثلاثة من الألياف الكولاجينية والمطاطية والشبكية، وكذلك يحتوي على جميع أنواع الخلايا سابقة الذكر مغمورة في مادة خلالية شبه سائلة.

❖ **مكان وجوده :-**

تحت الجلد، حلمات الصدر، الأغشية المخاطية، والأوعية الدموية، الأعصاب، حول الأعضاء الداخلية للجسم.

❖ **وظائفه :** يعطي الدعم والقوة والمرونة للأنسجة.

2- النسيج الضام الرخو الدهني (Adipose Loose Connective Tissue):

يحتوي على خلايا دهنية مليئة بالدهون، لذلك نجد النواة مندفعة إلى الطرف، أما المادة الخلالية فهي قليلة.

❖ **مكان وجوده :-**

يوجد تحت الجلد، حول القلب والكليتين، وفي النخاع الأصفر للعظم، في المفاصل، خلف كرة العين في تجويفها.

3- النسيج الضام الرخو الشبكي (Reticular Loose Connective Tissue):

يتكون من شبكة من الألياف الشبكية المتداخلة بالإضافة إلى خلايا شبكية.

❖ **مكان وجوده :-**

يملأ الكبد والطحال والعقد اللمفاوية وجزءاً من نخاع العظم الذي ينتج كريات الدم الحمراء، في الغشاء القاعدي للأنسجة الطلائية، وحول الأوعية الدموية والعضلات.

❖ وظائفه :-

يشكل بعض الأعضاء مثل الكبد والطحال والعقد اللمفاوية، يربط بين خلايا الأنسجة العضلية الملساء.

ب- الأنسجة الضامة الكثيفة (Dense Connective Tissues):

وتحتوي هذه الأنسجة على عدد قليل من الخلايا وعدد ضخم من الألياف بشكل كثيف، ويوجد منها ثلاثة أنواع كما يلي :-

1- النسيج الضام الكثيف المنتظم (Dense regular Connective Tissues):

المادة الخلالية فيه بيضاء اللون لامعة، ويحتوي على حزم من الألياف الكولاجينية أو ألياف الكولاجين ويتخلل هذه الحزم خلايا ليفية على شكل أسطر توازيها.

❖ مكان وجوده :-

تُشكل الأوتار التي تربط بين العضلات والعظام، ومعظم الأربطة التي تربط العظام مع بعضها.

❖ وظائفه :-

يُعطي ربط قوي جداً بين تراكيب مختلفة في الجسم.

2- النسيج الضام الكثيف غير المنتظم

(Dense irregular Connective Tissues):

يتكون معظمه من ألياف كولاجين مرتبة بشكل عشوائي بالإضافة إلى عدد قليل من الخلايا الليفية.

❖ مكان وجودهُ :-

في الجلد وحول العضلات، ومحيط العظم من الخارج ومحفظة (الطبقة الخارجية) المفاصل والكلى والكبد والعقد اللمفاوية والخصى، وفي الغشاء المحيط بالقلب (Pericardium) وكذلك في صمامات القلب (Heart Valves).

❖ وظائفه : يعطي القوة للعضو الذي يتواجد فيه.

3- النسيج الضام الكثيف المطاطي (Dense Elastic Connective Tissue):

يتكون من ألياف مطاطية مرنة متفرعة بشكل حر وخلايا ليفية.

❖ مكان وجودهُ :-

يوجد في نسيج الرئتين، وجدران الشرايين والقصبة الهوائية والحبال الصوتية، وفي أربطة قضيب الذكر، وفي الأربطة التي تربط بين فقرات العمود الفقري.

❖ وظائفهُ :-

بما أنه مرن فهو يسمح للأعضاء بالتمدد.

ج- الأنسجة الضامة الغضروفية (الغضاريف):

(Cartilaginous Connective Tissues) (Cartilages)

تتكون هذه الأنسجة من شبكة كثيفة من ألياف الكولاجين والألياف المطاطية المرنة مغمورة في مادة خلالية مكونة من سلفات الغضروفين وهي أيضاً مادة مطاطية؛ لذلك فإن هذه الأنسجة مطاطية، قابلة للشد وتعود إلى شكلها الأصلي بعد زوال المؤثر عنها، وتحتوي أيضاً على خلايا خاصة تسمى الخلايا الغضروفية(Chondrocytes) متجمعة مع بعضها على شكل مجموعات بينها فراغات (Lacunae)، والسطح الخارجي لمعظم الغضاريف يكون مغطى بنسيج ضام كثيف غير منتظم يسمى محيط الغضروف (Perichondrium)، ولا تحتوي الغضاريف على أوعية دموية أو أعصاب باستثناء الأوعية الدموية والأعصاب الموجودة في محيطها، وهناك ثلاثة أنواع من الأنسجة الضامة الغضروفية وهي الزجاجية، والليفية، والمرنة.

1- الغضاريف الزجاجية (**Hyaline Cartilages**):

وتحتوي هذه الأنسجة على مادة خلالية مرنة طرية تشبه الجل لامعة (حمض الهيالورونيك)، وكذلك كمية متوسطة من ألياف الكولاجين، وخلايا غضروفية على شكل مجموعات.

وهذه الغضاريف هي أكثر أنواع الغضاريف وفرة في الجسم وأقلها قوة.

❖ مكان وجودها :-

توجد في نهايات العظام الطويلة، والنهايات الأمامية لعظم الأضلاع في القفص الصدري، الأنف، الحنجرة، القصبة الهوائية، الشعب الهوائية، الهيكل الجنيني.

❖ وظائفها :-

توفر سطحاً ناعماً لتسهيل حركة المفاصل وتوفر المرونة العالية لأعضائها.

2- الغضاريف الليفية (**Fibro Cartilages**):

تتكون من خلايا غضروفية موزعة بين حزم من ألياف الكولاجين، ولا تمتلك هذه الغضاريف محيطاً غضروفياً (Perichondrium) وتعتبر أقوى أنواع الغضاريف.

❖ مكان وجودها :-

توجد في منطقة التقاء عظام الورك (Pubic Symphysis) ، في الأقراص الغضروفية بين فقرات العمود الفقري (Intervertebral discs)، وفي الغضروف المفصلي للركبة (menisci of Knee)، وفي أجزاء من الأوتار التي تدخل في الغضاريف.

❖ **وظائفة** : يعطي الدعم والتلاحم بين الأعضاء التي يقع بينها.

3- الغضاريف المطاطية (**Elastic Cartilages**):

وتسمى الغضاريف المرنة أيضاً، وتحتوي على خلايا غضروفية توزع بين شبكة تشبه الخيوط من الألياف المطاطية المرنة، وتحتوي هذه الغضاريف على محيط غضروفي.

❖ مكان وجودها :-

توجد في لسان المزمار (Epiglottis) وصيوان الأذن (Auricle) وفي القناة السمعية أو قناة أوستاكيوس (Eustachian Canal) .

❖ **وظائفها** : توفر الدعم وتحافظ على شكل العضو.

د – الأنسجة العظمية (Osseous Tissue)

تشكل العظام والمفاصل والغضاريف (الجهاز الهيكلي للجسم)، وتتكون من أنواع مختلفة من الأنسجة الضامة، وتشمل النسيج العظمي ومحيط العظم (Periostum) ونخاع العظم الأحـــــمر والأصفر، وكذلك المحيط الداخلي للعظم (Endosteum) وهو الغلاف الذي يحيط بالتجويف العظمي الذي يخزن به النخاع الأصفر للعظم.

❖ **أنواع الأنسجة العظمية (Types of Bone Tissues)**

ويعتمد تصنيفها على طريقة توزيع الخلايا في المادة الخلالية.

1- **الأنسجة العظمية الكثيفة (Compact Bone Tissues)**:

والوحدة التركيبية لهذه الأنسجة تسمى جهاز **هافرس** (Haversian system) أو العُظيم (Osteon) ويتكون جهاز هافرس من الأجزاء التالية:-

أ- **الرقائق** (Lamella): وهي حلقات تحتوي على مادة خلالية صلبة جداً مكونة من أملاح معدنية معظمها من فوسفات الكالسيوم وكربونات الكالسيوم، بالإضافة إلى عدد كبير من ألياف الكولاجين مما يجعل العظام أكثر قوة وصلابة.

ب- **الفجوات** (Lacunae):

وهي فراغات صغيرة تحتوي على خلايا ناضجة تسمى الخلايا العظمية (Osteocytes):

ج- القُنيات (Canaliculi) :

وهي قنوات دقيقة جداً توصل بين الفجوات وبها خيوط من الخلايا العظمية حتى تتصل مع بعضها بعضاً لإيصال الغذاء إلى الخلايا العظمية وسحب الفضلات منها.

د- القناة المركزية (Central Canal):

وتوجد في منتصف جهاز هافرس وتحتوي على أوعية دموية وأعصاب لتغذية العظم وتنظيم نشاطاته.

2- الأنسجة العظمية الإسفنجية (Spongy Bone Tissues):

لا تحتوي على أجهزة هافرس وتحتوي على عظم يُسمى الحواجز (Trabeculae) والذي يحتوي على رقائق، وخلايا عظمية، وفجوات، وقنيات، والفراغات الموجودة بين الحواجز تكون مليئة بنخاع العظم الأحمر الذي يقوم بإنتاج كل خلايا الدم.

يوجد في محيط العظم الخارجي أوعية دموية تتفرع وتدخل إلى العظم الإسفنجي لتغذيه.

❖ **مكان وجود الأنسجة العظمية :-**

في جميع عظام الجسم (الهيكل العظمي).

❖ **وظائفها :-**

الدعم، الحماية، التخزين، صناعة الدم، و تتعاون مع العضلات على تحريك الجسم.

هـ - النسيج الضام الوعائي (الدم): (Vascular Connective Tissue) (Blood)

يتكون من مادة بين خلوية سائلة تسبح فيها ثلاثة أنواع رئيسية من الخلايا وهي الخلايا الدموية البيضاء، والكريات الدموية الحمراء، والصفائح الدموية، ولا تحتوي على ألياف كولاجين.

❖ **مكان وجودها** : توجد في الأوعية الدموية والقلب.

❖ **وظائفها** : تبادل الغازات والدفاع عن الجسم والتئام الجروح.

وسنذكر تركيب الدم بالتفصيل في الجهاز الدوراني.

ثالثاً: الأنسجة العضلية (muscular tissues): وتتكون هذه الأنسجة من خلايا مميزة تسمى الألياف العضلية (Muscular Fibers) والتي تعمل على انقباض العضلات مما يجعل أعضاء الجسم تتحرك. وتقسم الأنسجة العضلية اعتماداً على موقعها وخصائصها الوظيفية والتركيبية إلى ثلاثة أنواع كما يلي:

1- الأنسجة العضلية الهيكلية (Skeletal Muscular Tissues):

وسميت بالهيكلية لأنها عادة ترتبط مع الهيكل العظمي عن طريق الأوتار، ومن خصائصها أيضاً أن خلاياها تحتوي على مناطق داكنة اللون وأخرى فاتحة اللون لذلك تظهر مخططة (Striated) عند النظر إليها باستخدام المجهر، والأنسجة العضلية الهيكلية إرادية

الحركة (Voluntary) أي أن الإنسان يتحكم بها فيحركها متى يشاء، والخلية العضلية الهيكلية اسطوانية الشكل طويلة وتحتوي على عدة أنوية طرفية الموقع، ودائماً تكون هذه الخلايا متوازية بالنسبة لبعضها.

❖ **مكان وجودها :-**

تقع على الهيكل العظمي وترتبط به بواسطة أنسجة ضامة كثيفة منتظمة تسمى الأوتار (Tendons).

❖ **وظائفها :-**

الحركة والتوقف وإنتاج الحرارة.

2- الأنسجة العضلية القلبية (Cardiac Muscular Tissues):

وتشكل نسيج القلب وهي مخططة مثل العضلات الهيكلية ولكنها غير إرادية الحركة (Involuntary) أما الليفة (الخلية) العضلية القلبية شكلها اسطواني ومتفرعة وتحتوي على نواة واحدة فقط تقع في مركزها وفي بعض الأحيان تحتوي على نواتين، وترتبط خلايا العضلات القلبية من نهاياتها بواسطة مناطق سميكة من الغشاء البلازمي تسمى الأقراص البينية (Intercalated discs).

❖ **مكان وجودها** : توجد فقط في عضلة القلب.

❖ **وظائفها** : ضخ الدم إلى جميع أجزاء الجسم.

3- الأنسجة العضلية الملساء (Smooth Muscular Tissues):

وسميت بذلك لأنها تظهر ناعمة أي غير مخططة تحت عدسة المجهر، وتقع غالباً في الجدران الداخلية للأعضاء الجسمية الداخلية.

والعضلات الملساء لا إرادية الحركة (Involuntary) وغير مخططة، أما الليفة (الخلية) العضلية الملساء فهي صغيرة ومغزلية الشكل لها نهايتين مدببتين وتحتوي فقط على نواة واحدة تقع في مركزها.

❖ **مكان وجودها :-**

توجد في جدران الأجزاء الداخلية للجسم مثل الأوعية الدموية، الممرات التنفسية، المعدة، الأمعاء، الحويصلة الصفراوية (المرارة)، المثانة البولية، الرحم.

❖ **وظائفها :-**

الحركة الدودية للقناة الهضمية، انقباض الأوعية الدموية، والممرات التنفسية، انقباض المرارة والمثانة البولية.

رابعاً: الأنسجة العصبية (**Nervous Tissues**):

على الرغم من التركيب المعقد للجهاز العصبي إلا أنه يتكون من نوعين من الخلايا فقط وهي :-

أ – الخلايا العصبية (**Nerve Cells**):

أو العصبونات (Neurons) وهي خلايا متخصصة عصبياً، وهي الوحدة التركيبية والوظيفية للجهاز العصبي وهي حساسة جداً لأي مؤثر، حيث تقوم بتحويل الإحساس بالمؤثر إلى سيالات عصبية (Nerve impulses) وتوصلها إلى خلايا عصبية أو عضلية أو غدد أو أعضاء أخرى في الجسم.

❖ تركيب الخلية العصبية **(The Structure Of Neuron)**

تتركب الخلية العصبية من الأجزاء التالية :-

1- جسم الخلية (Cell Body): ويحتوي على مكونات الخلية المثالية باستثناء الأجسام المركزية.

2- التفرعات الشجرية (**Dendrites**):

وهي زوائد شديدة التفرع تخرج من جسم الخلية العصبية وتقوم بجمع أكبر كمية ممكنة من السيال العصبي القادم إلى جسم الخلية وتنقلهُ إلى المحور.

3- المحور (**Axon**):

وهو فرع طويل يخرج من جسم الخلية وينقل السيال العصبي من الخلية العصبية إلى مكان آخر كالخلايا العصبية أو العضلية.

ب- الخلايا الدبقية الداعمة (Neuroglia) أو تسمى العقيدات العصبية:

وهذه الخلايا لا تنقل أو تولد السيالات العصبية ولكن لها وظائف مهمة حسب نوعها.

❖ أنواع الخلايا الدبقية الداعمة (Types of Neuroglia): -

1- الخلايا النجمية (**Astrocytes**):

شكلها مثل النجمة ولها تفرعات عديدة.

❖ وظائفها : تحافظ على توازن عنصر البوتاسيوم (K^+) من أجل إنتاج السيالات العصبية، تربط بين الخلايا العصبية والأوعية الدموية.

2- الخلايا قليلة التفرعات الشجرية (**Oligodendrocytes**):

وهي أصغر حجماً من الخلايا النجمية وجسمها بيضاوي أو دائري الشكل ويحتوي على عدد قليل من التفرعات الشجرية.

تشكل شبكة حول الخلايا العصبية في الجهاز العصبي المركزي لحمايتها، حيث تفرز مادة تسمى الملّين (Myelin) حول محاور العصبونات لحمايتها.

3- الخلايا الدبقية الصغيرة (Microglia):

وهي صغيرة الحجم وتحتوي على عدد قليل من التفرعات الشجرية وأصلها خلايا بيضاء ولها القدرة على ابتلاع الجراثيم والفضلات الخلوية في الجهاز العصبي .

❖ وظائفها : الدفاع عن الجسم خاصة الجهاز العصبي المركزي.

4- الخلايا الحشوية (Ependymal Cells):

وهي خلايا طلائية مرتبة على شكل طبقة واحدة يتراوح شكلها من مكعبة إلى عمودية وغالباً ما تكون ذات أهداب وتبطن الفراغات التي تحتوي على السائل الدماغي الشوكي في الدماغ والقناة المركزية للحبل الشوكي.

❖ وظيفتها : إفراز السائل الدماغي الشوكي.

5- الخلايا العصبية البارزة (Neurolemmocytes): وتسمى أيضاً خلايا سكوان (Schwann Cells)

وهي مسطحة الشكل وتوجد ملتفة حول محاور الخلايا العصبية للجهاز العصبي الطرفي.

❖ وظيفتها : حماية الخلايا العصبية من خلال إفراز غلاف من مادة الميلين التي تسرع عملية نقل السيالات العصبية.

6- الخلايا القمرية (Satellite Cells):

مسطحة الشكل تترتب حول أجسام الخلايا العصبية الموجودة في العقد العصبية (Ganglia) (وهي مجموعة من أجسام خلايا عصبية) التي توجد في الجهاز العصبي الطرفي.

❖ وظيفتها: دعم الخلايا العصبية في العقد العصبية في الجهاز العصبي الطرفي.

حقيبة صور الوحدة الثانية

(أنسجة جسم الإنسان)

انواع الأنسجة

يمكـن تصـور الخلايا كمجموعـة مـن البنايات . مجاميع من الخلايا المتشابهة تجمع لاداء وظيفة معينة و تسمى هذه المجاميع الأ نسجة ، وهناك أربع أنواع من الأنسجة والتي يتألف منها الجسم ، العضلية ، العصبية، الضامية ، والظهارية .

النسيج العضلي



النسيج العضلي يتولى مسؤولية اغلب حركات الجسم ، وعلى سبيل المثال ، فإنه يساعد القلب على ضخ الدم ، والرئتين على الحركة .

النسيج الظهاري أو الطلائي

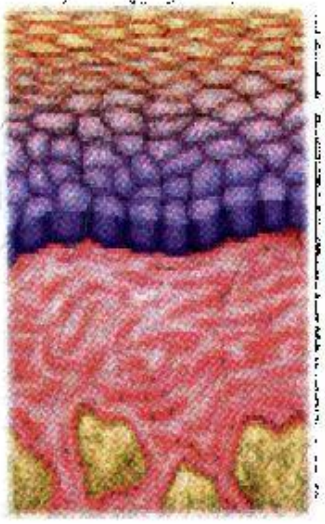

و يقي هذه النوع من الانسجة اجزاءً مختلفة من الجسم و يغطيها ، ويشكل الطبقة الخارجية للجلد ، وينظم عدداً من الغدد والاعضاء .

النسيج العصبي

يتكون هذا النسيج من خلايا عصبية قائمة بذاتها وتكون شبكة إتصالات الجسم لتحمل الاشارات الى أنحاء الجسم .

النسيج الضّام



و يوجد هذا النسيج في كل أنحاء الجسم ، فهو يوجد على سبيل المثال في العظام والدم والغضروف حيث تكون وظيفته ربط أجزاء الجسم معاً واعطاء الجسم شكله الخاص به .

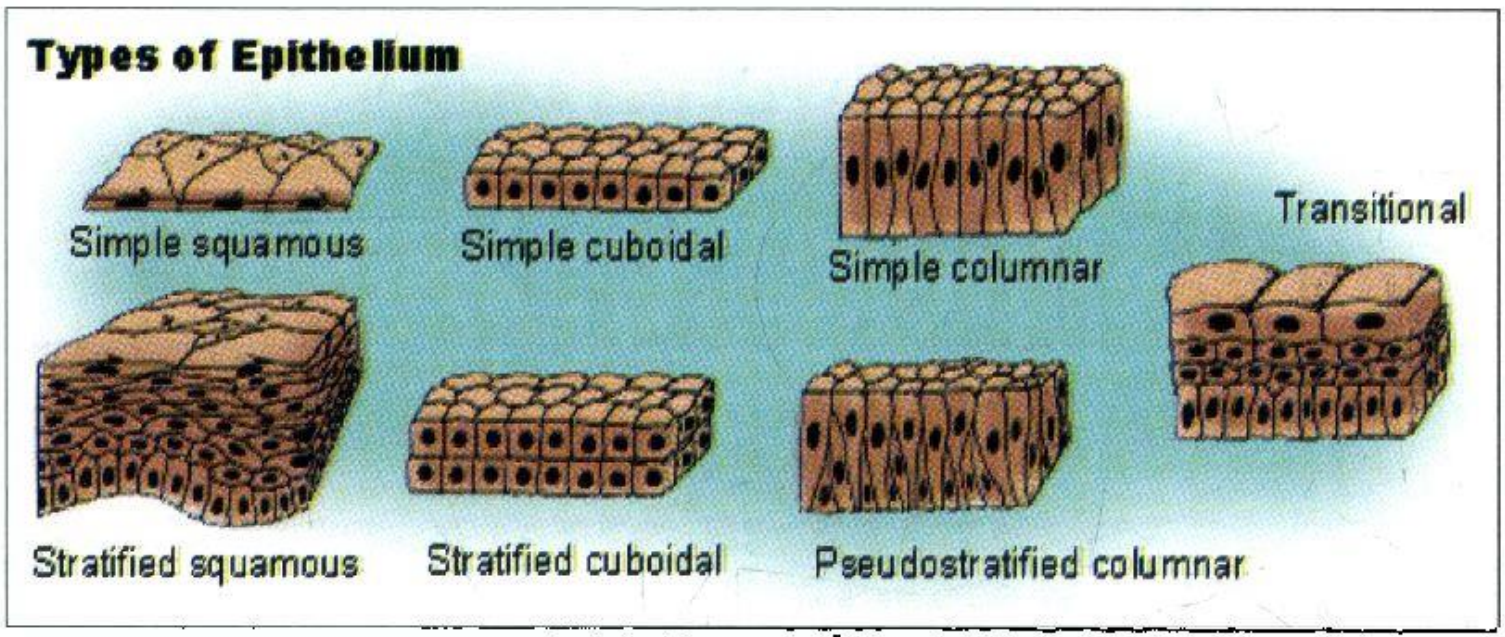

أنواع الأنسجة الطلائية



نسيج طلائي بسيط حُرشفي

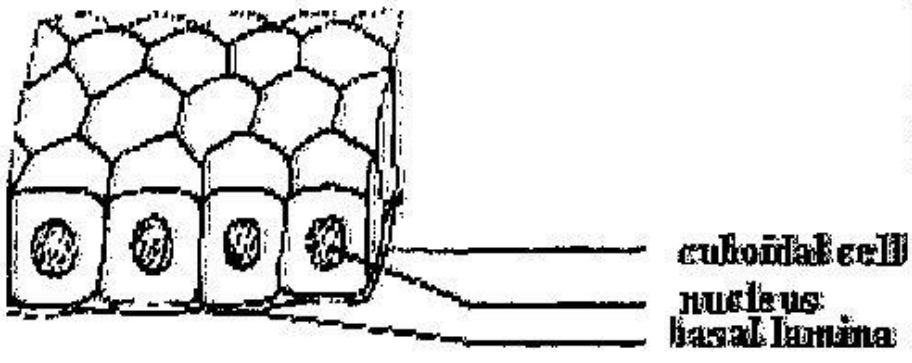

نسيج طلائي بسيط مكعب

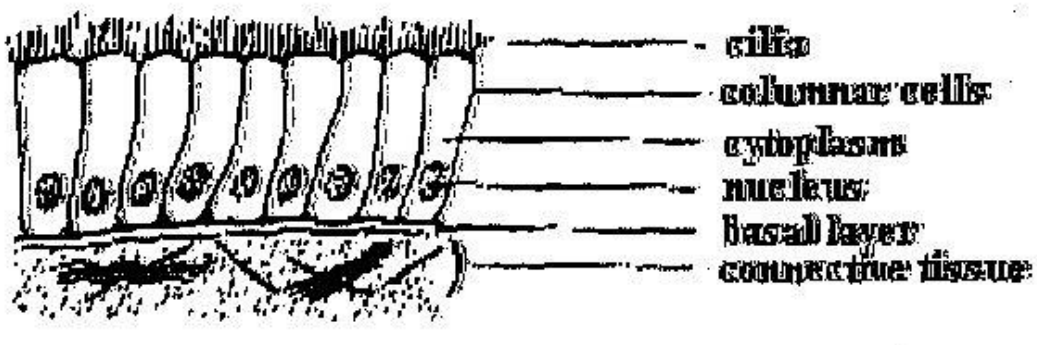

نسيج طلائي بسيط عمودي مهدب

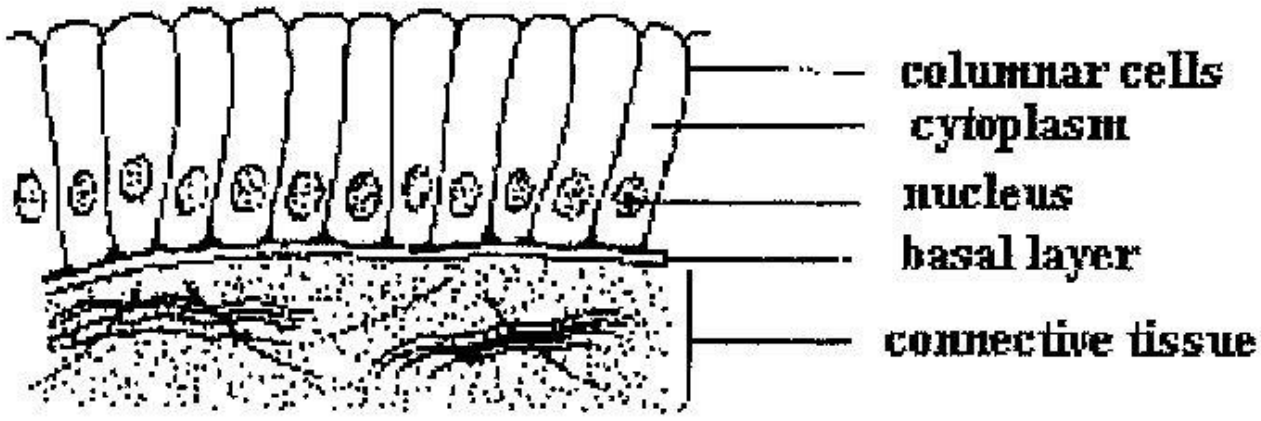

نسيج طلائي بسيط عمودي غير مهدب

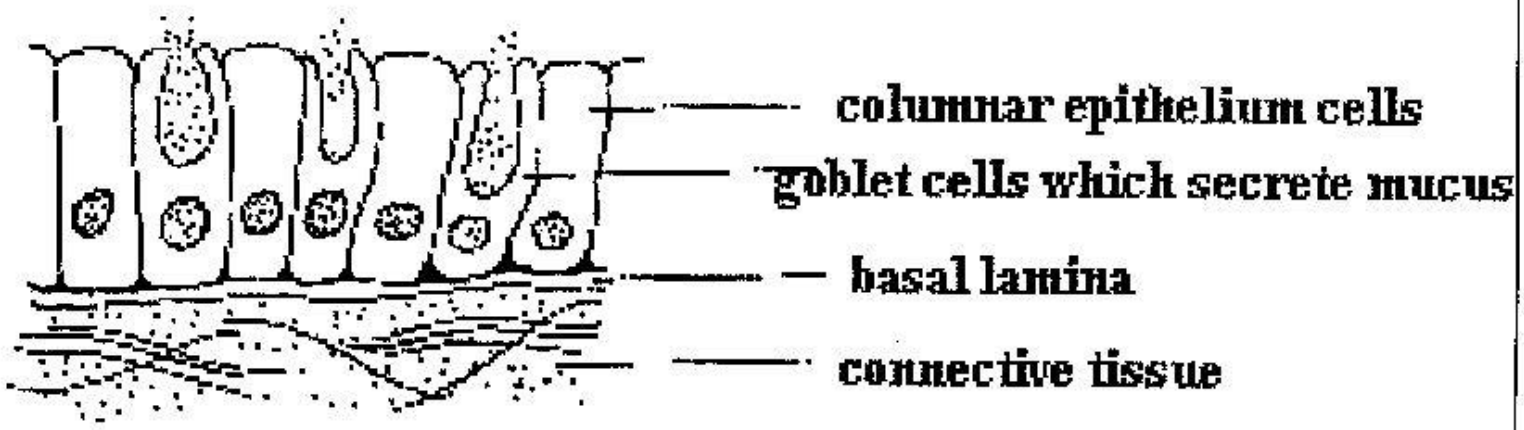

نسيج طلائي بسيط عمودي إفرازي

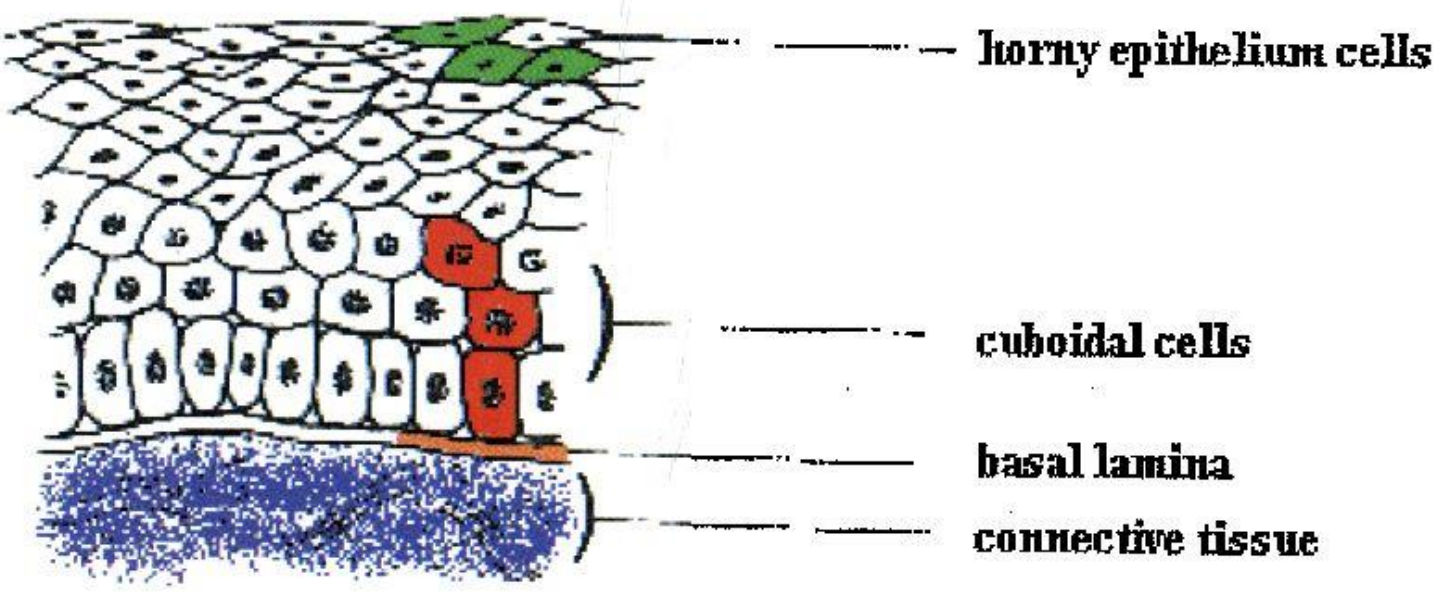

نسيج طلائي طبقي حرشفي

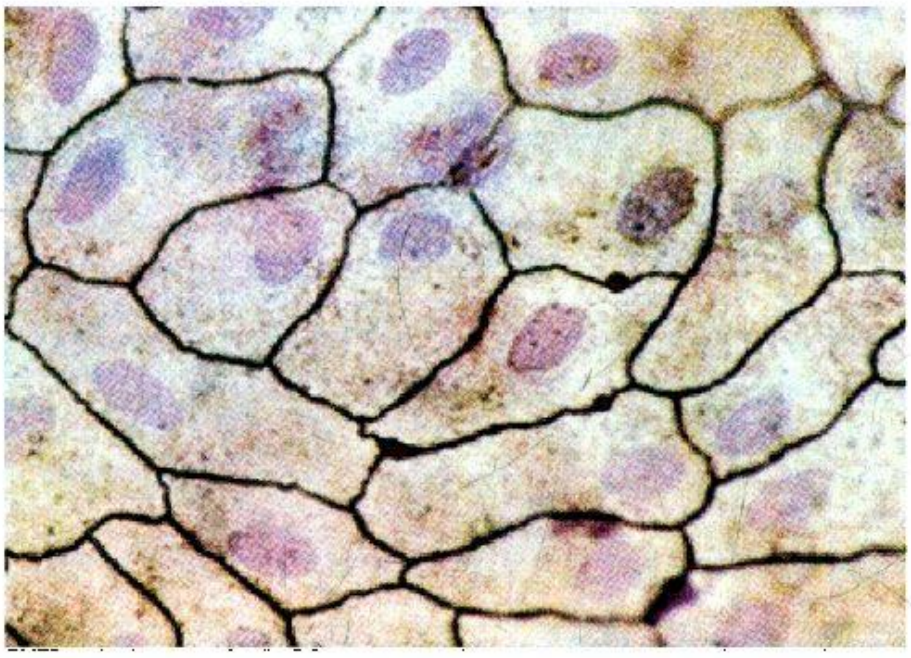

نسيج طلائي بسيط حُرشفي تحت المجهر

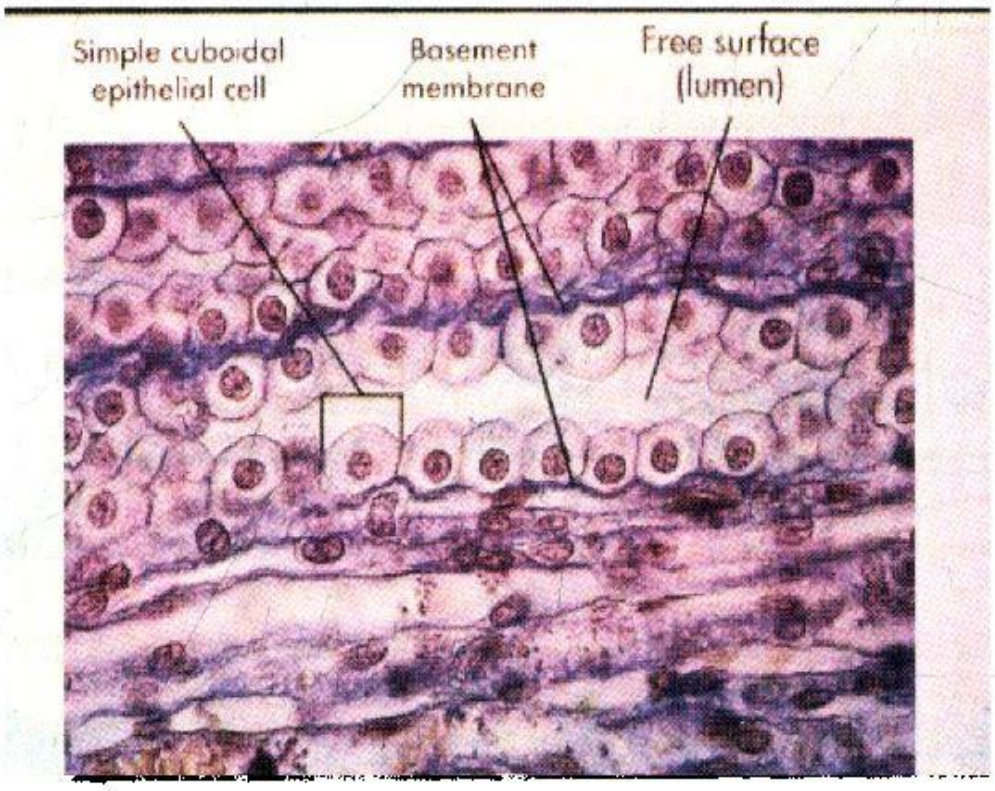

نسيج طلائي بسيط مكعب تحت المجهر

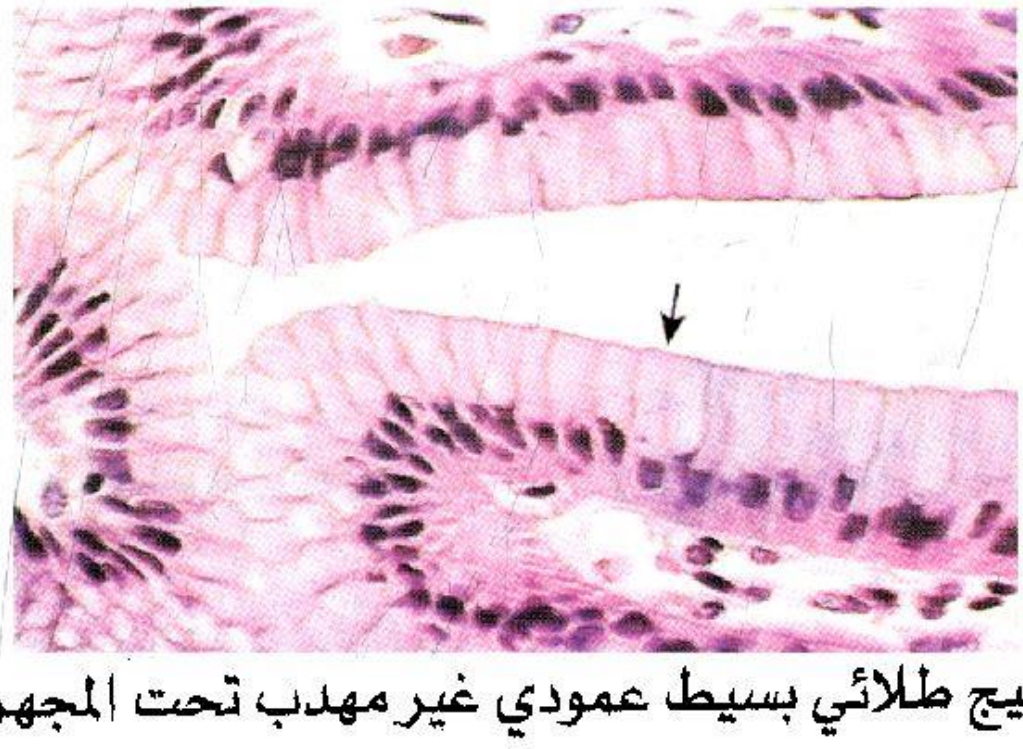

نسيج طلائي بسيط عمودي غير مهدب تحت المجهر

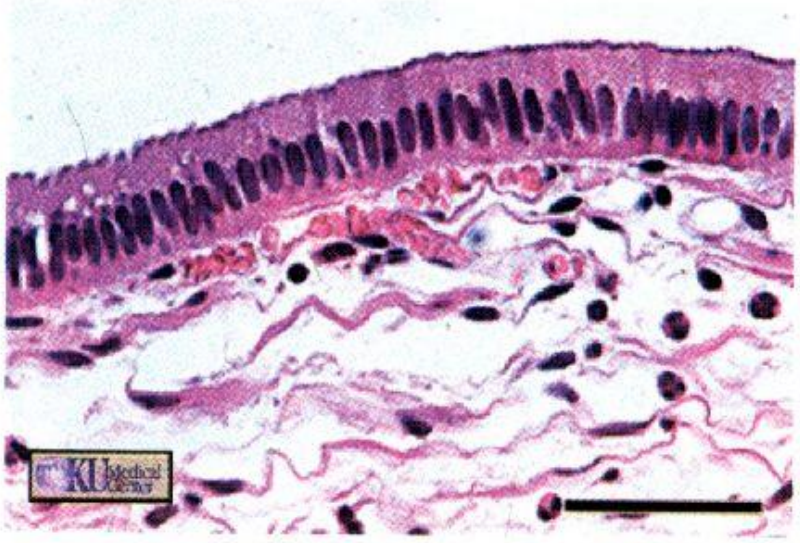

نسيج طلائي بسيط عمودي مهدب تحت المجهر

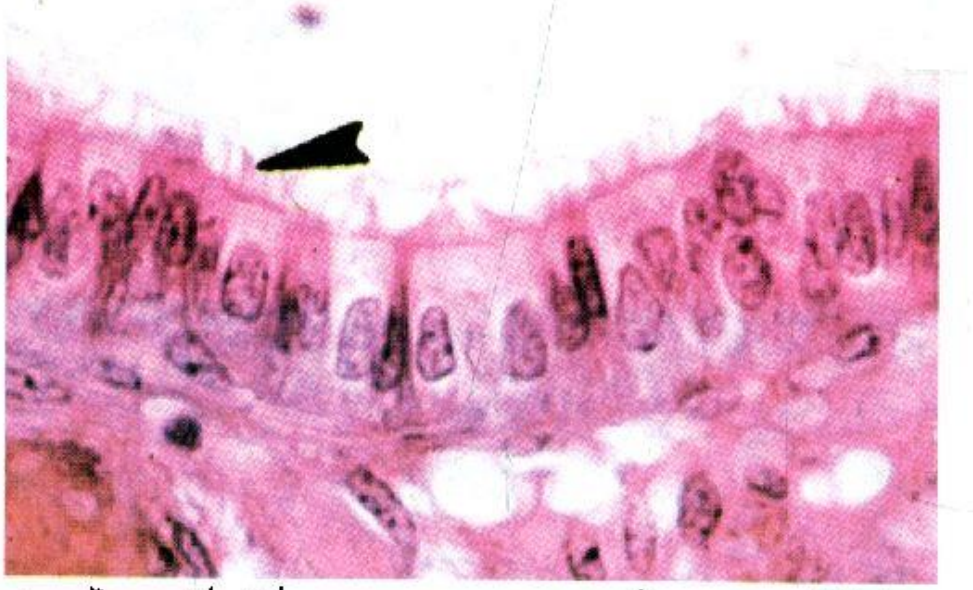

نسيج طلائي بسيط عمودي مهدب إفرازي تحت المجهر

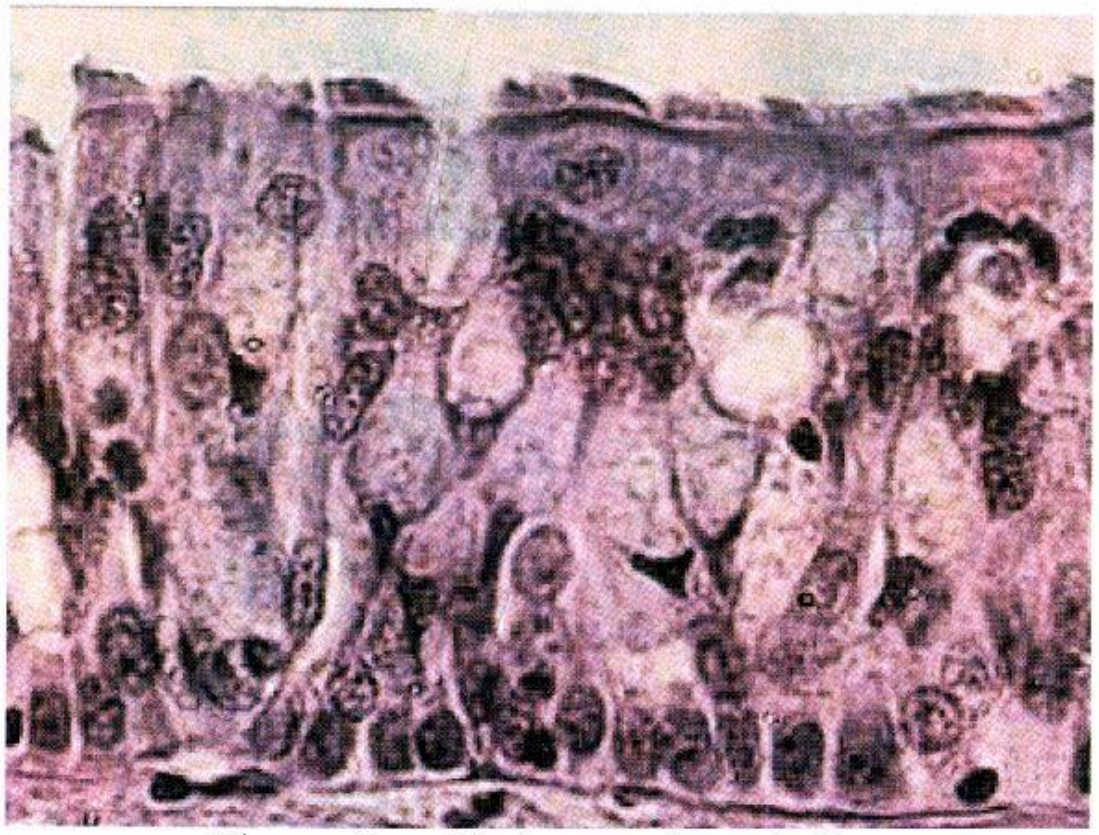

نسيج طلائي طبقي كاذب تحت المجهر

نسيج طلائي طبقي انتقالي تحت المجهر

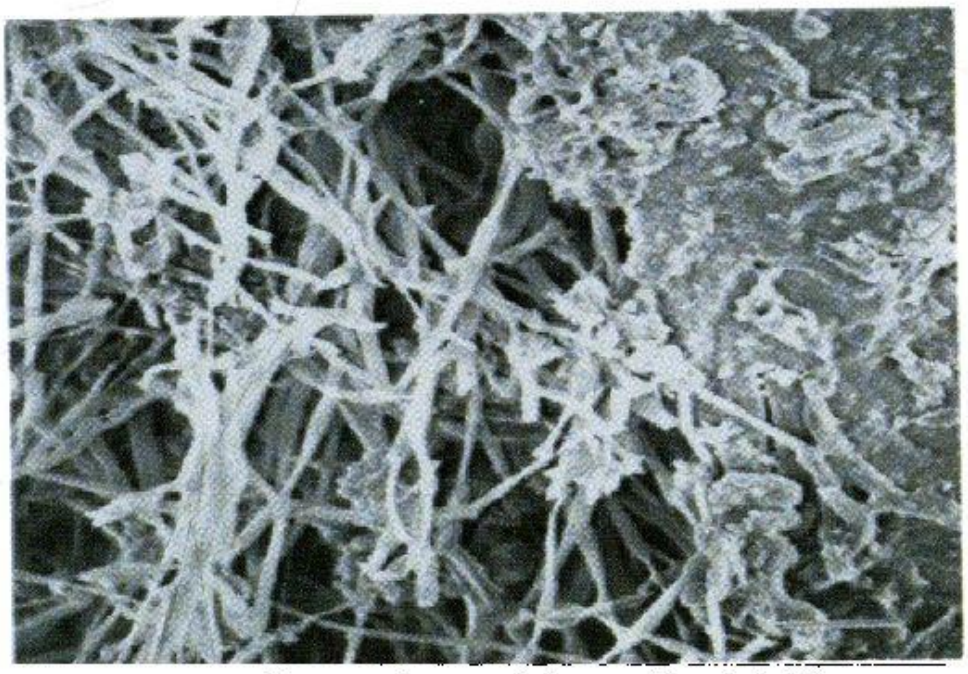

ألياف الكولاجين تحت المجهر

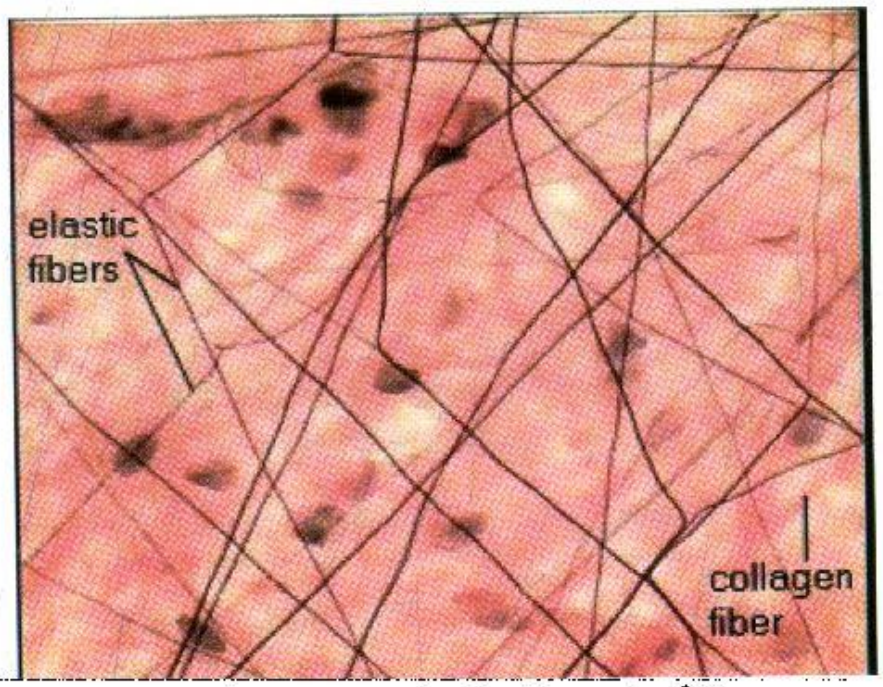

الألياف المطاطية تحت المجهر

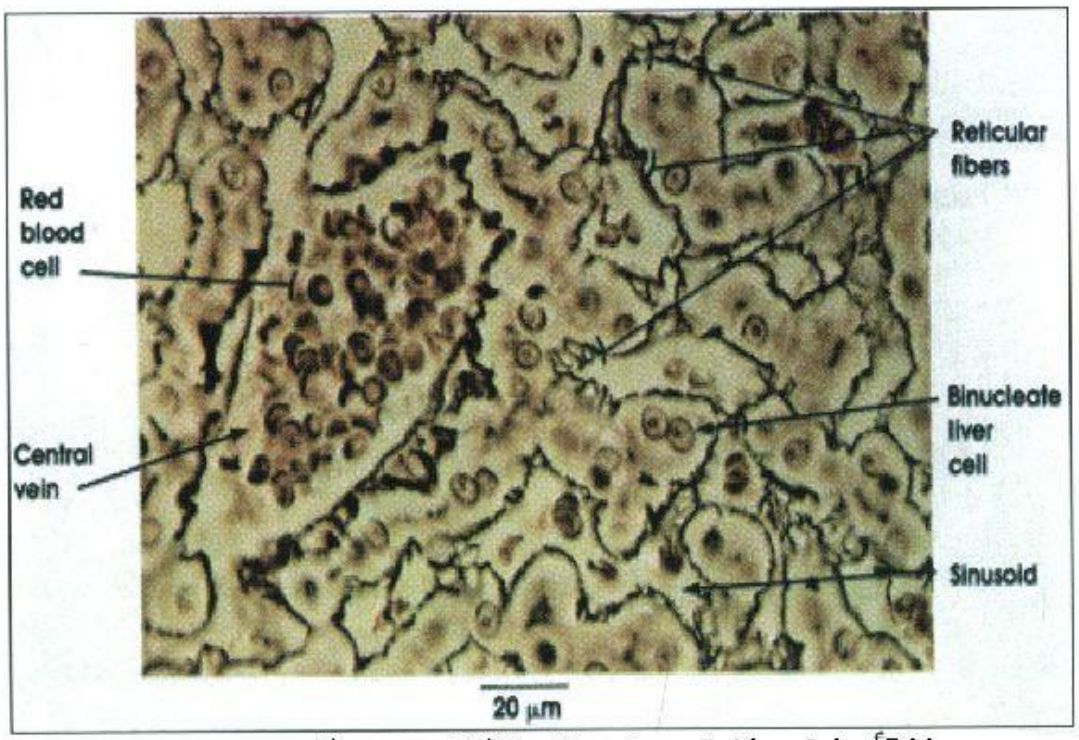

الألياف الشبكية في نسيج الكبد

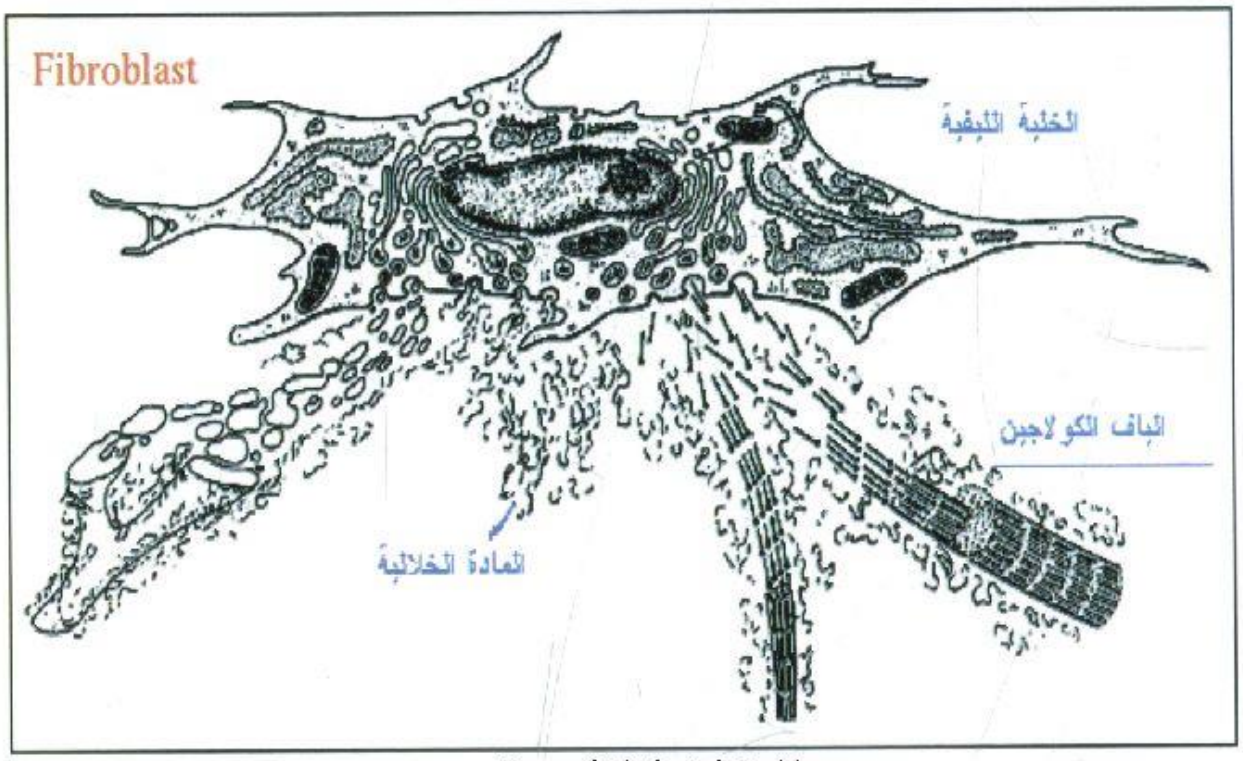

الخلايا الليفية

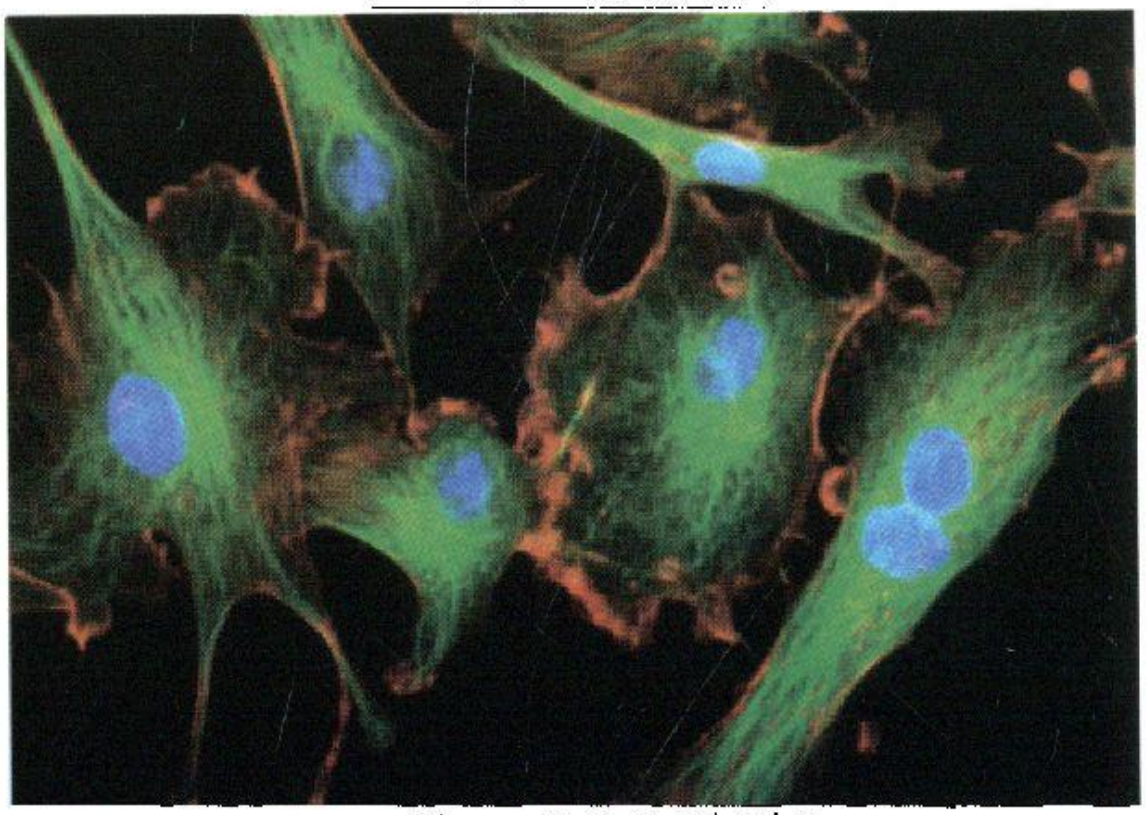

خلايا ليفية تحت المجهر

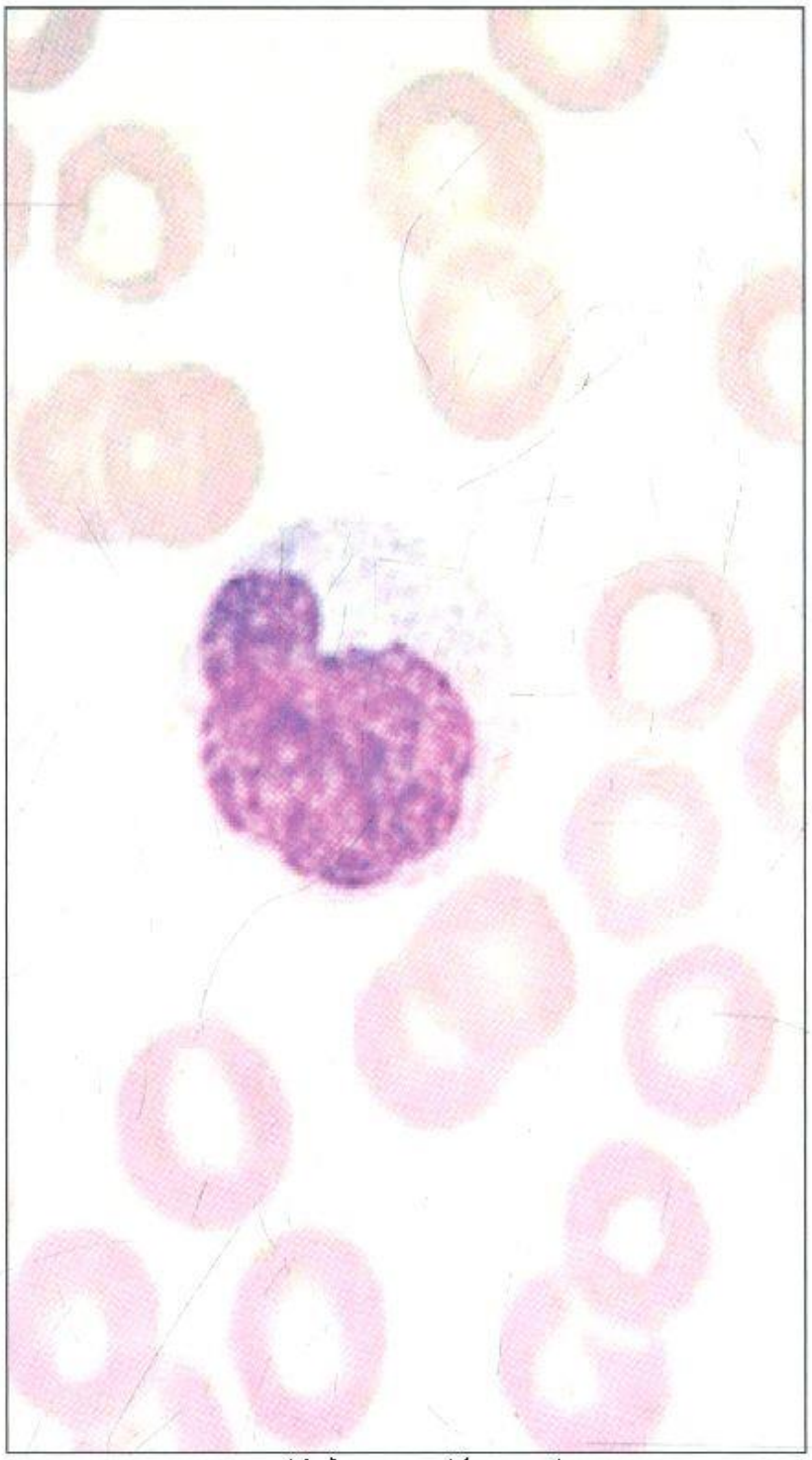

خلية بالعة في الدم

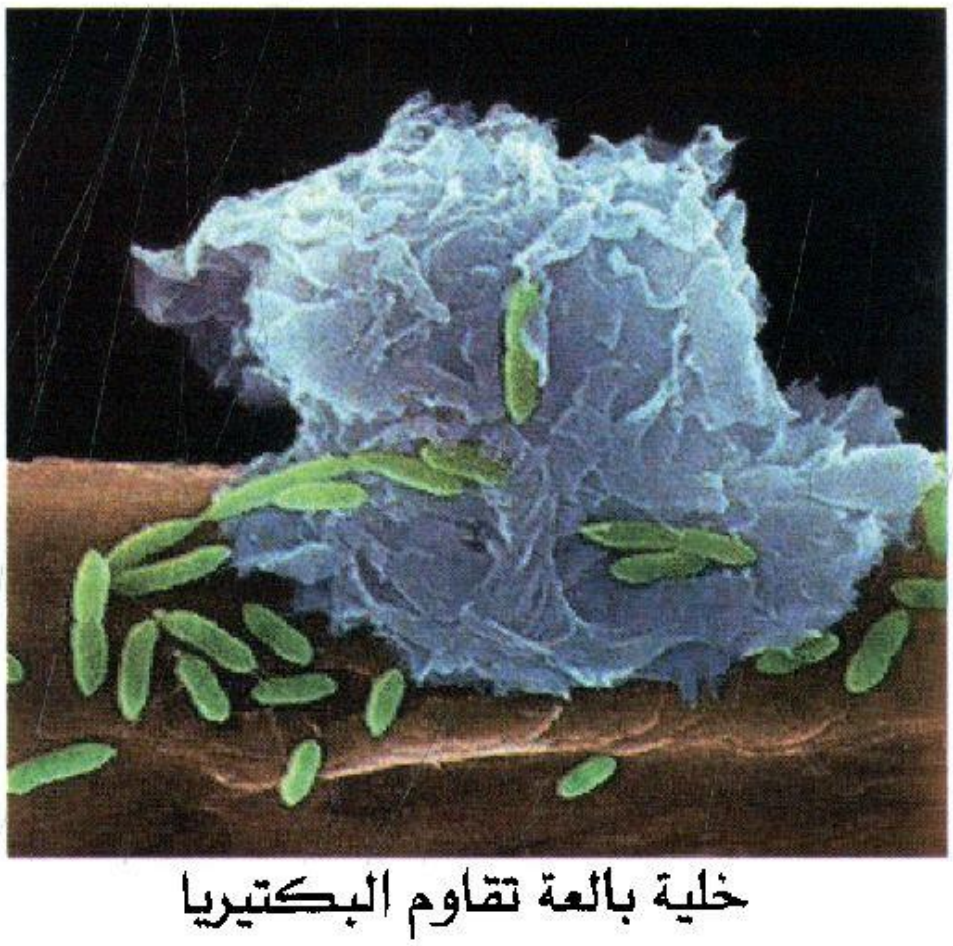

خلية بالعة تقاوم البكتيريا

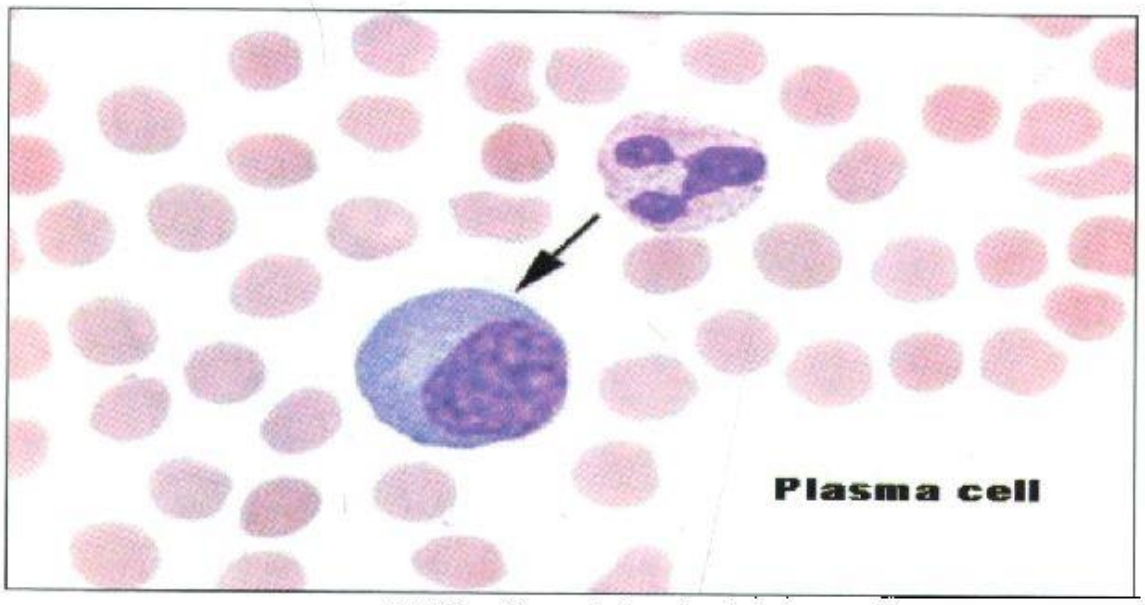

خلية بلازمية في الدم

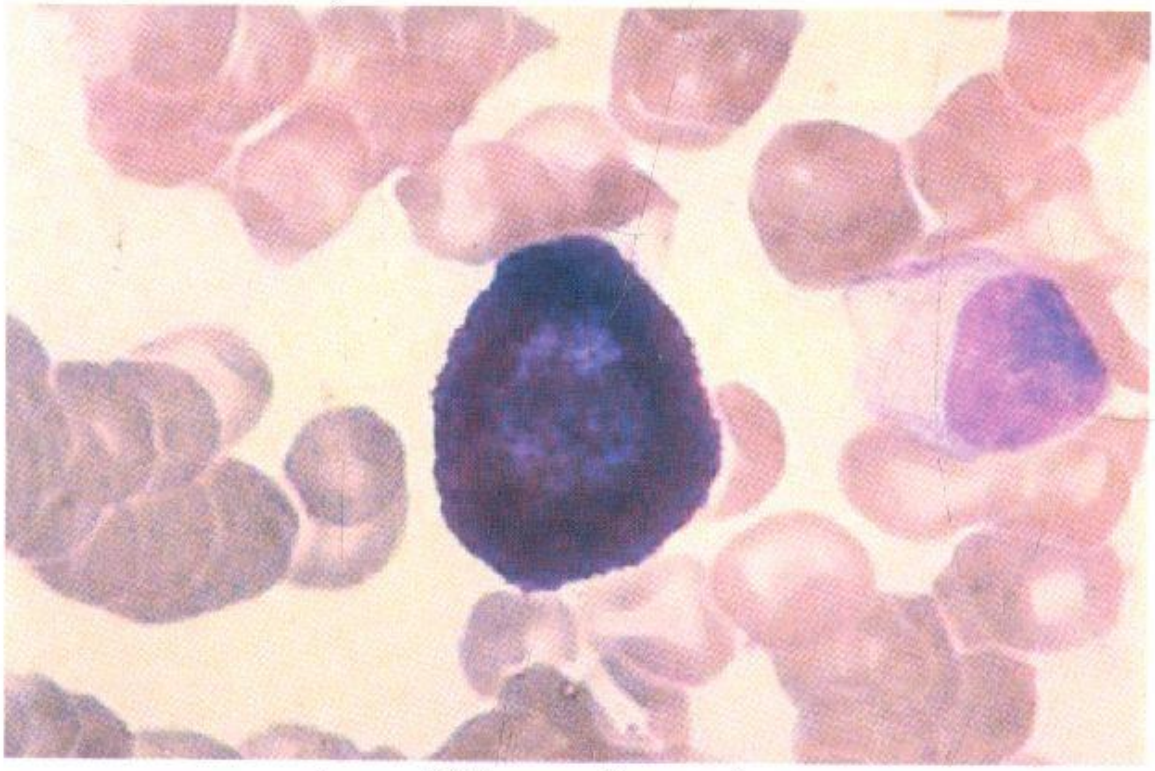

خلية سارية في الدم

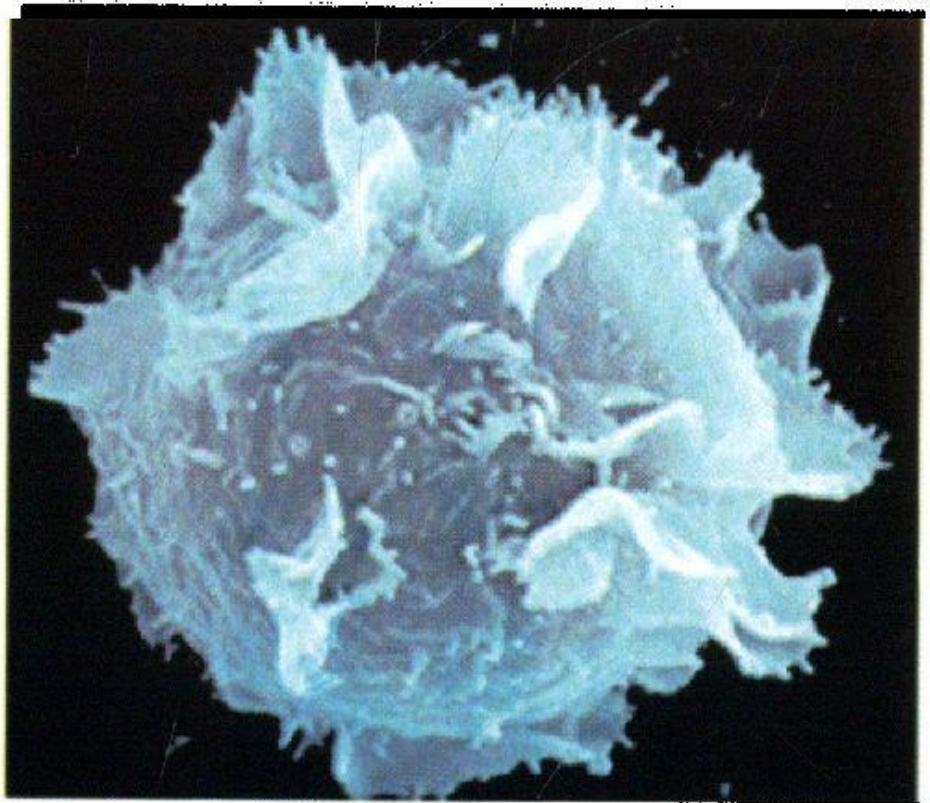

خلية سارية تحت المجهر الإلكتروني

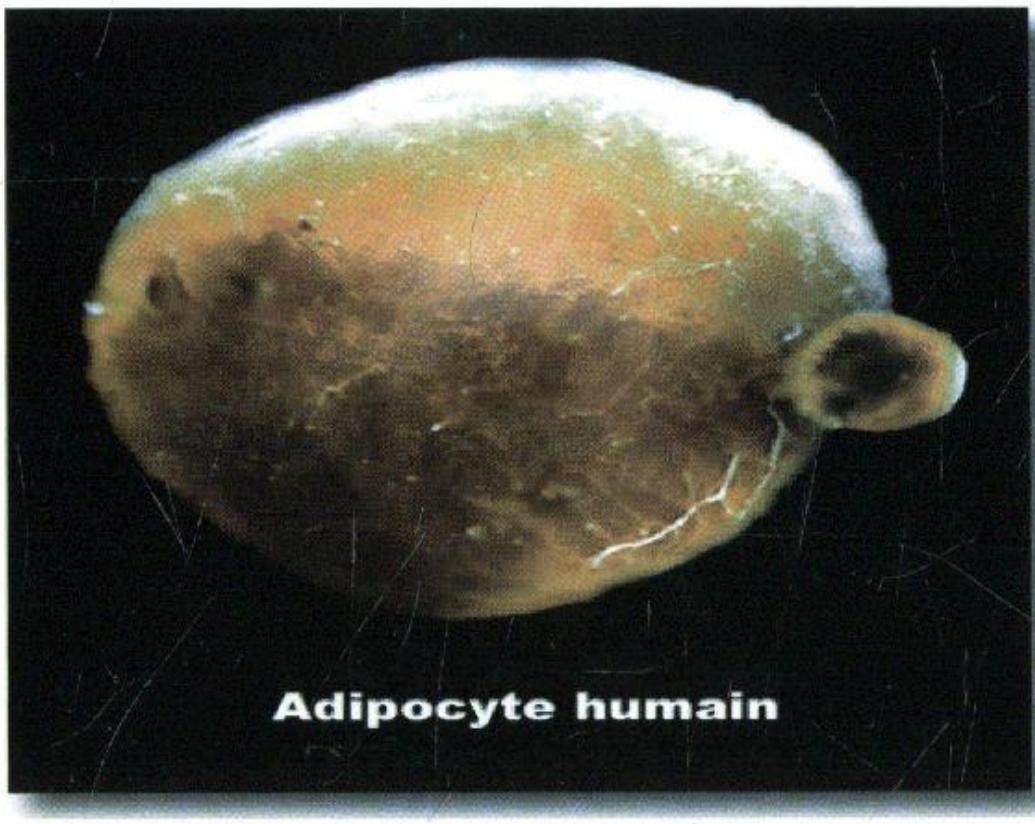

خلية دهنية

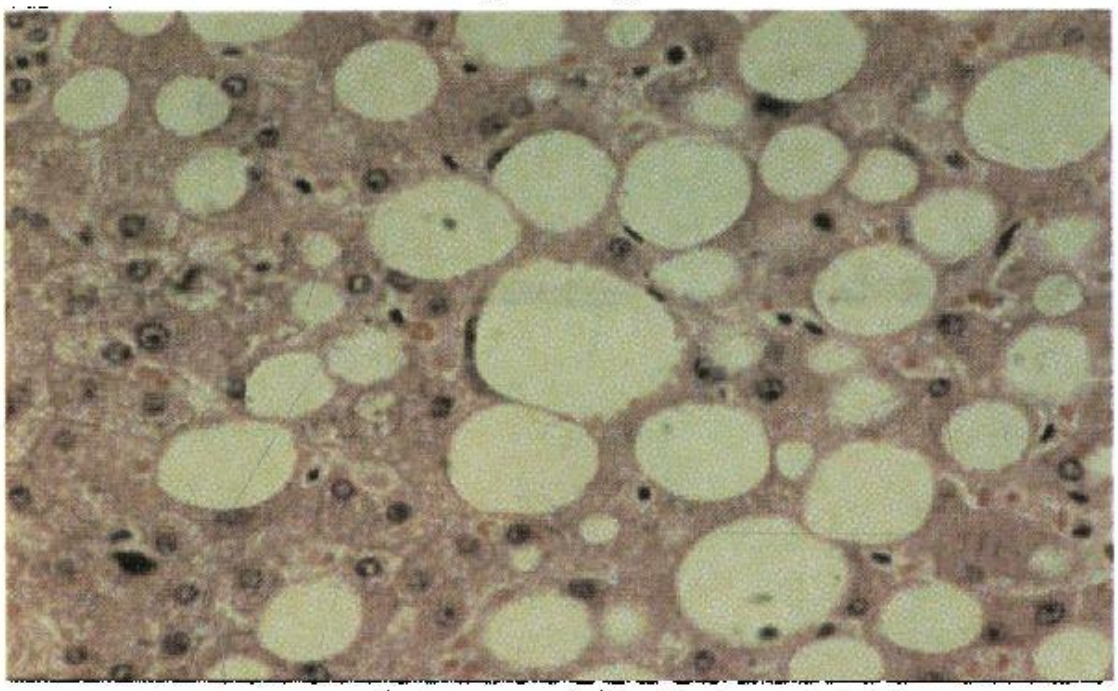

خلايا دهنية في نسيج ضام دهني

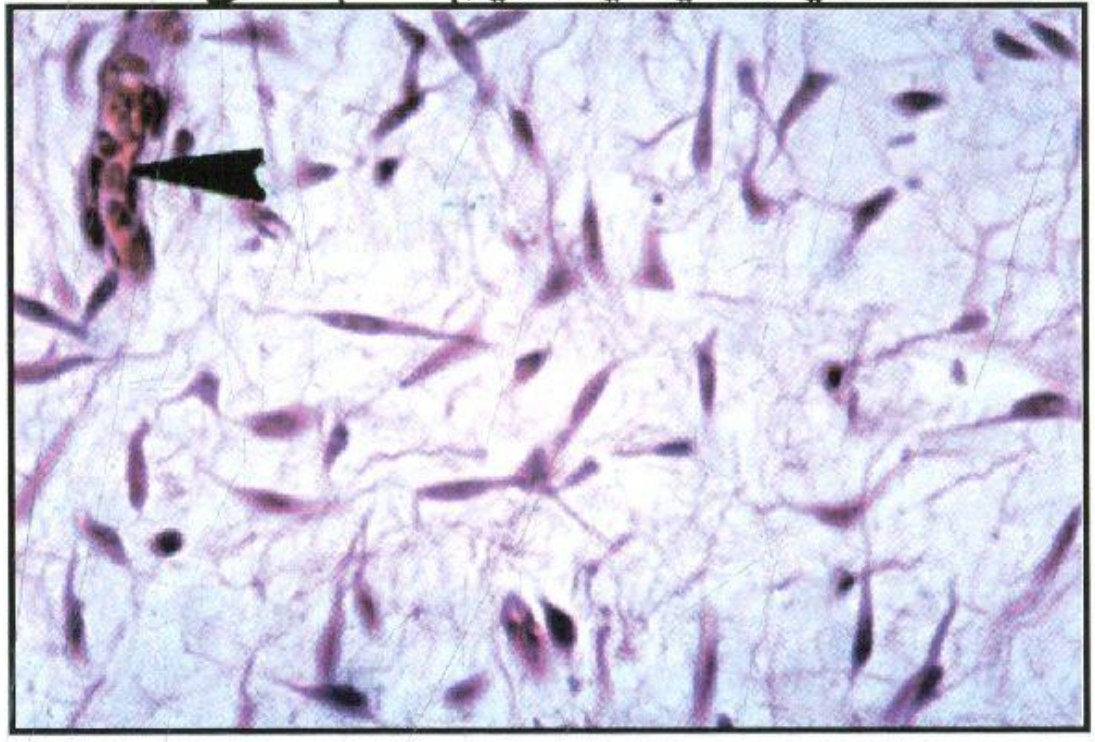

نسيج ضام حشوي

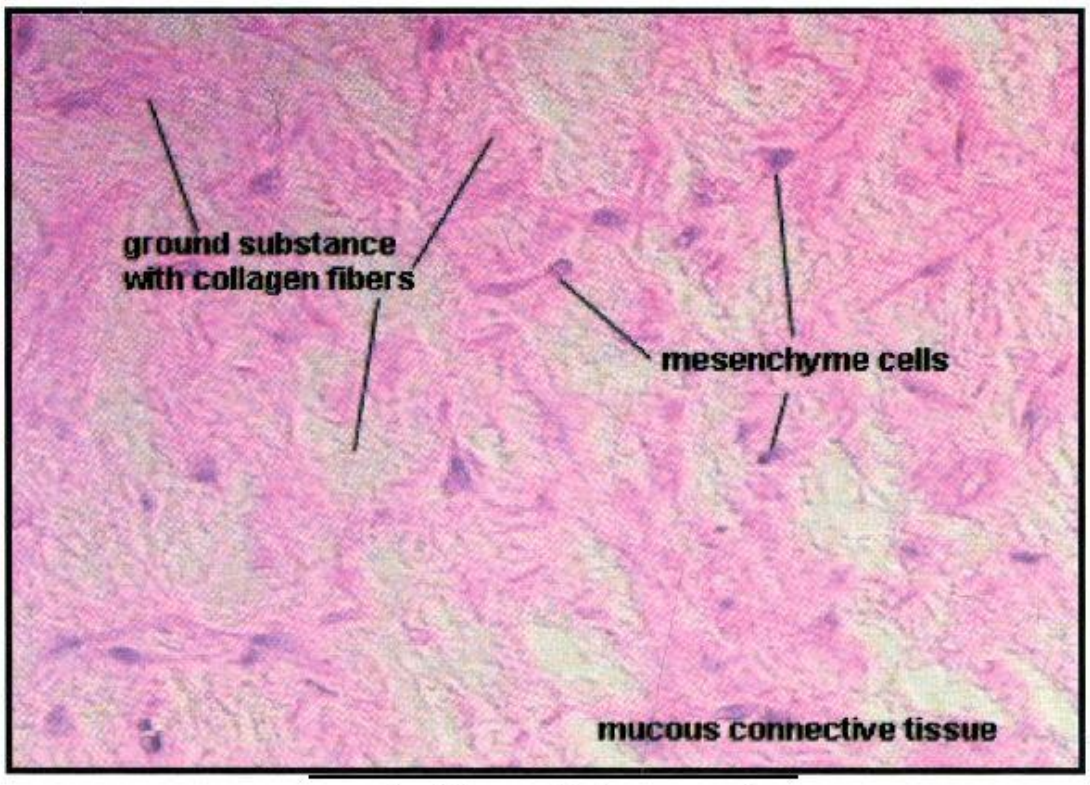

نسيج ضام مخاطي

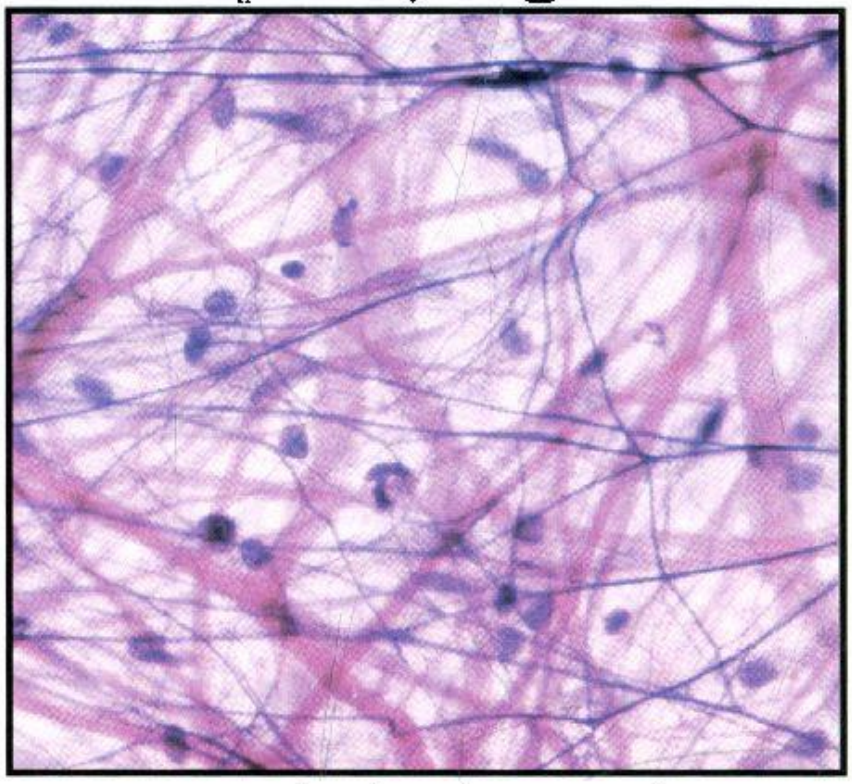

نسيج ضام رخو فجوي

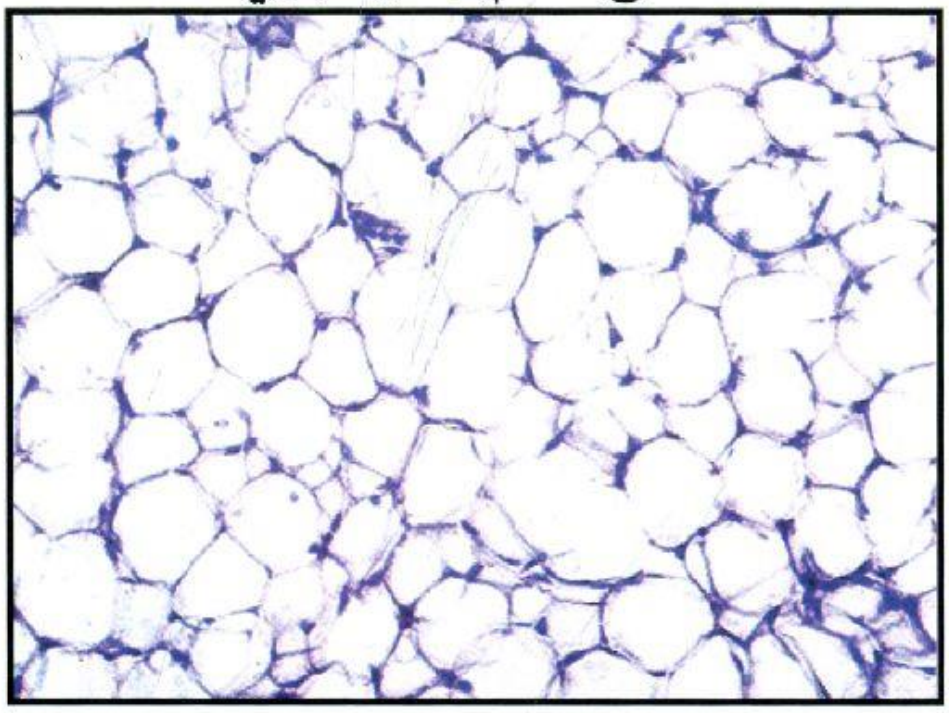

نسيج ضام رخو دهني

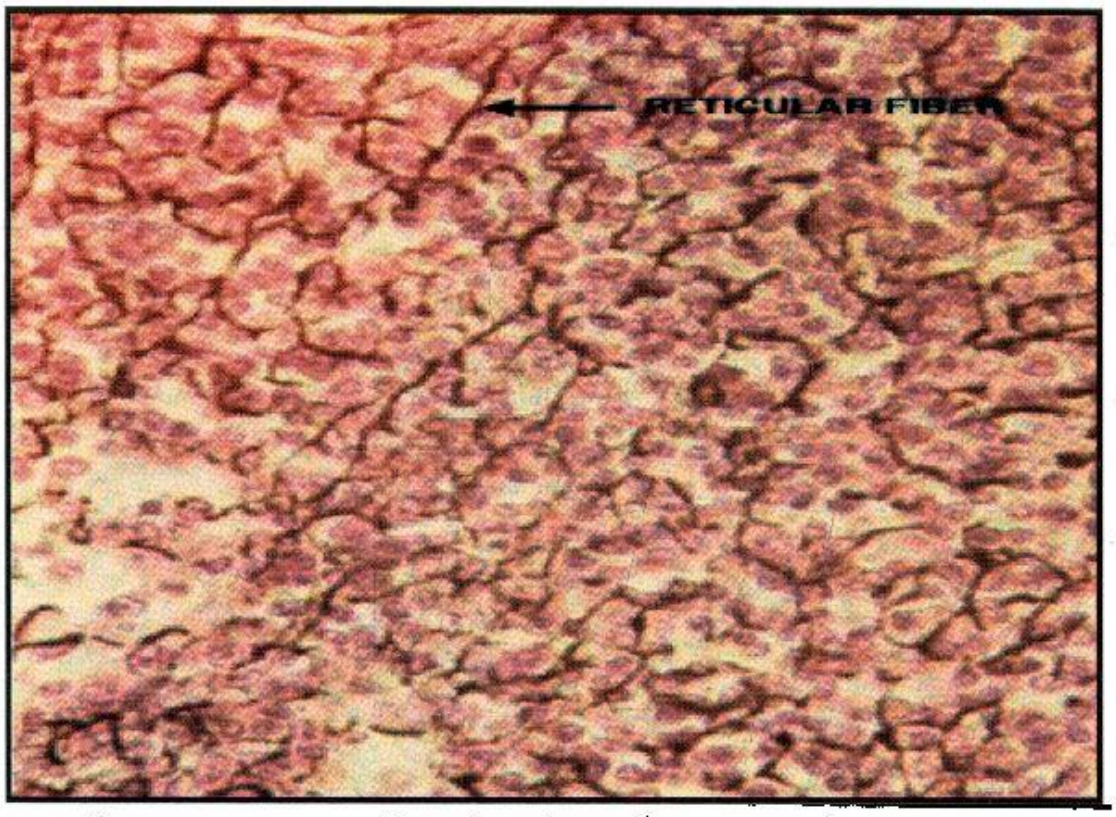

نسيج ضام رخو شبكي



نسيج ضام كثيف منتظم (1)

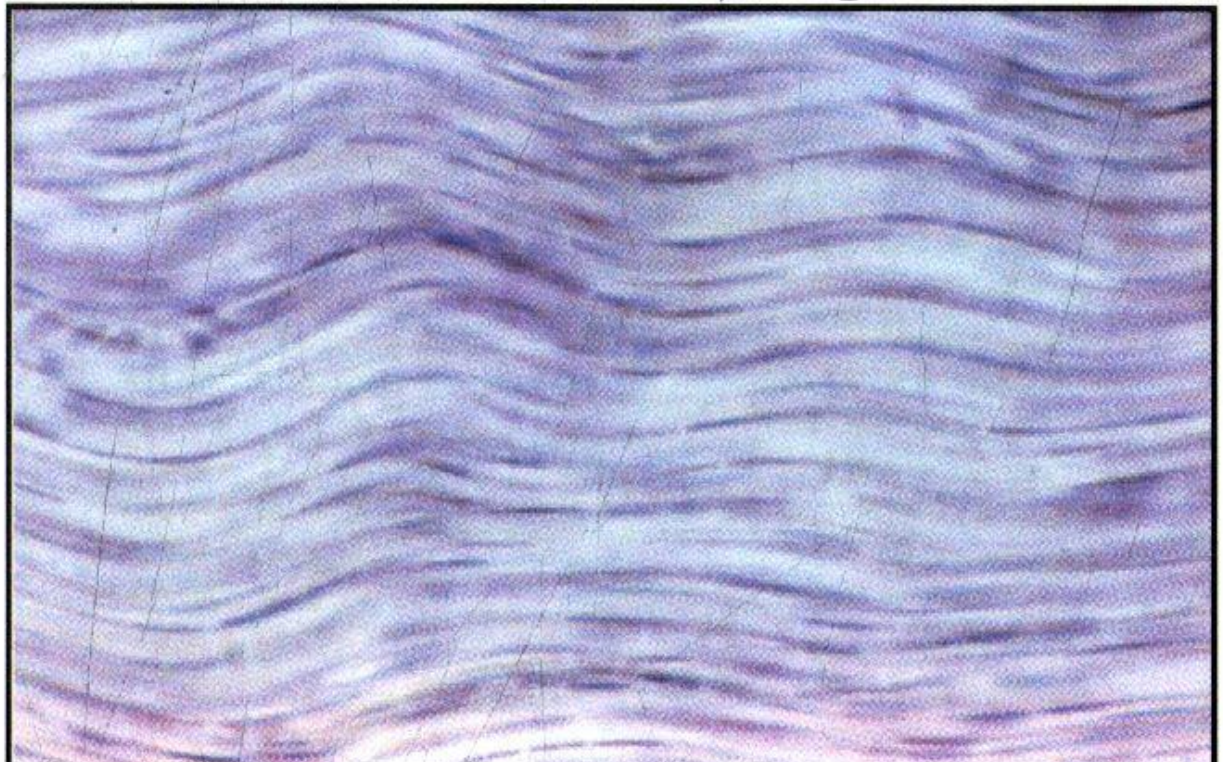

نسيج ضام كثيف منتظم (2)

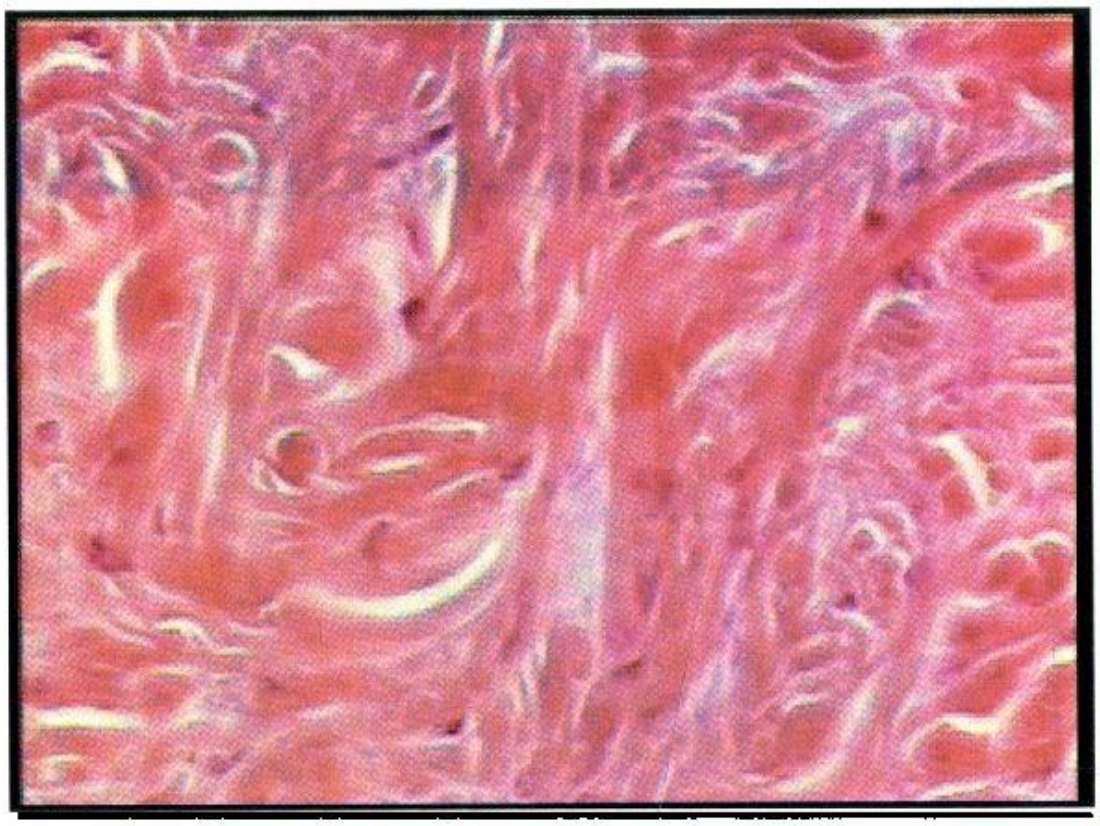

نسيج ضام كثيف غير منتظم (1)

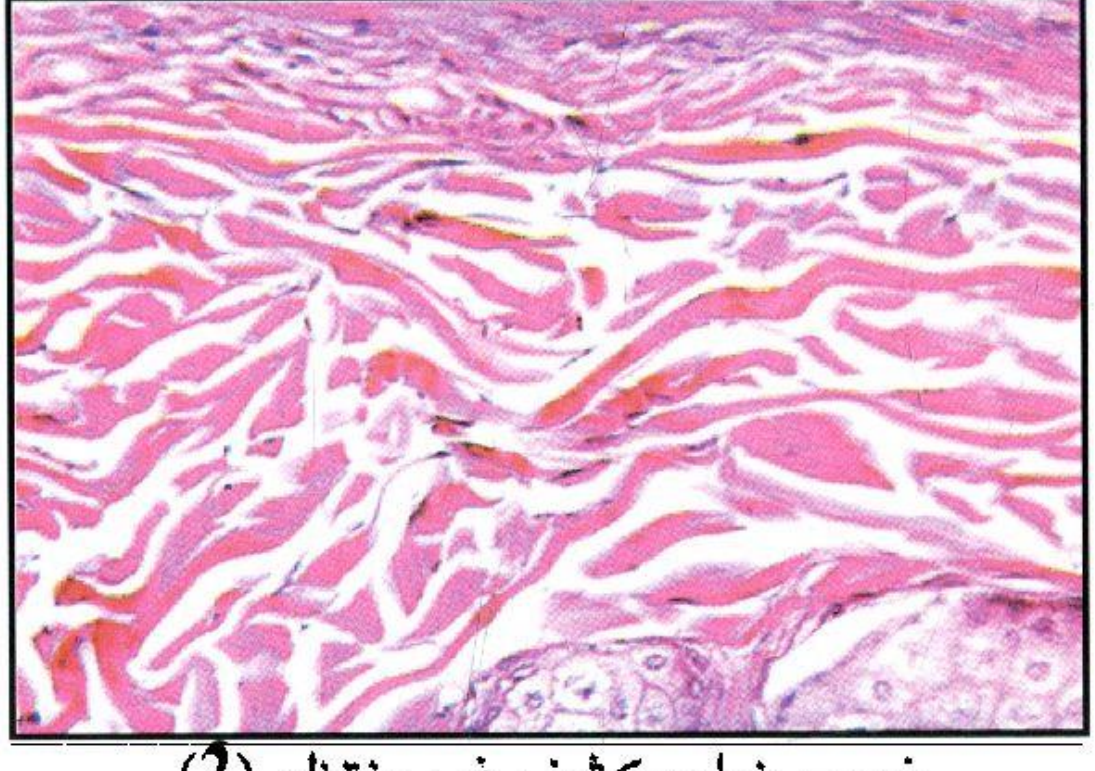

نسيج ضام كثيف غير منتظم (2)

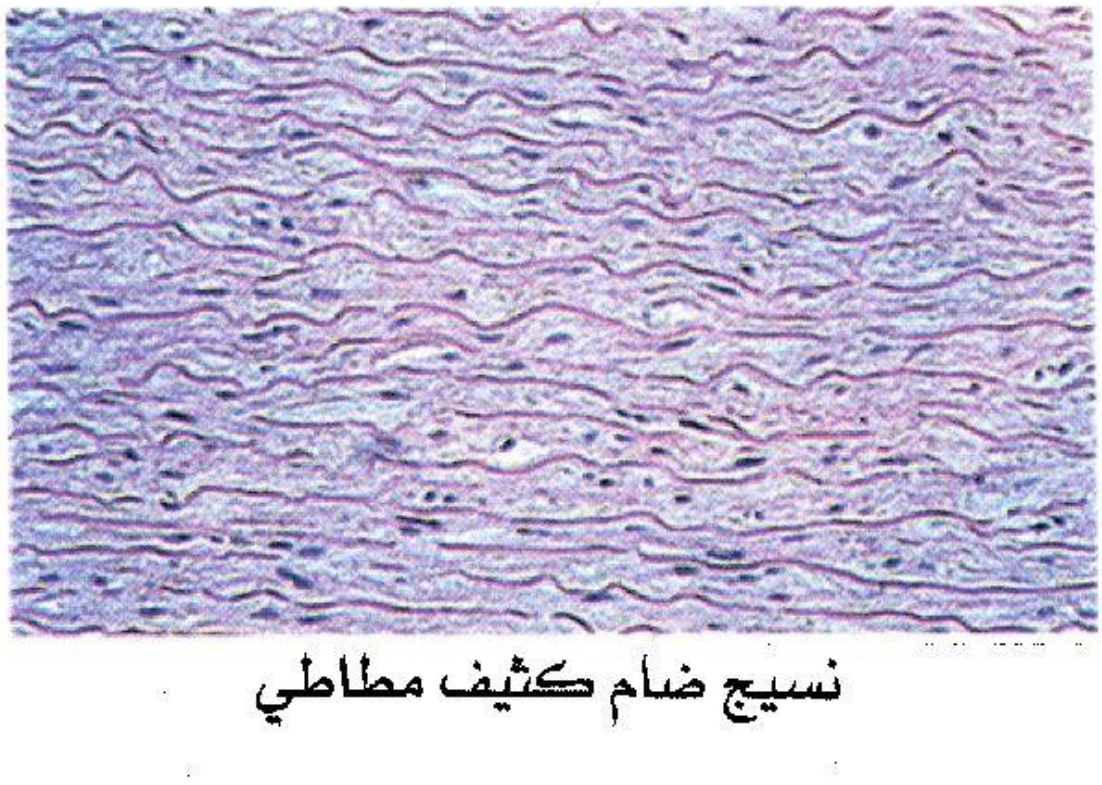

نسيج ضام كثيف مطاطي

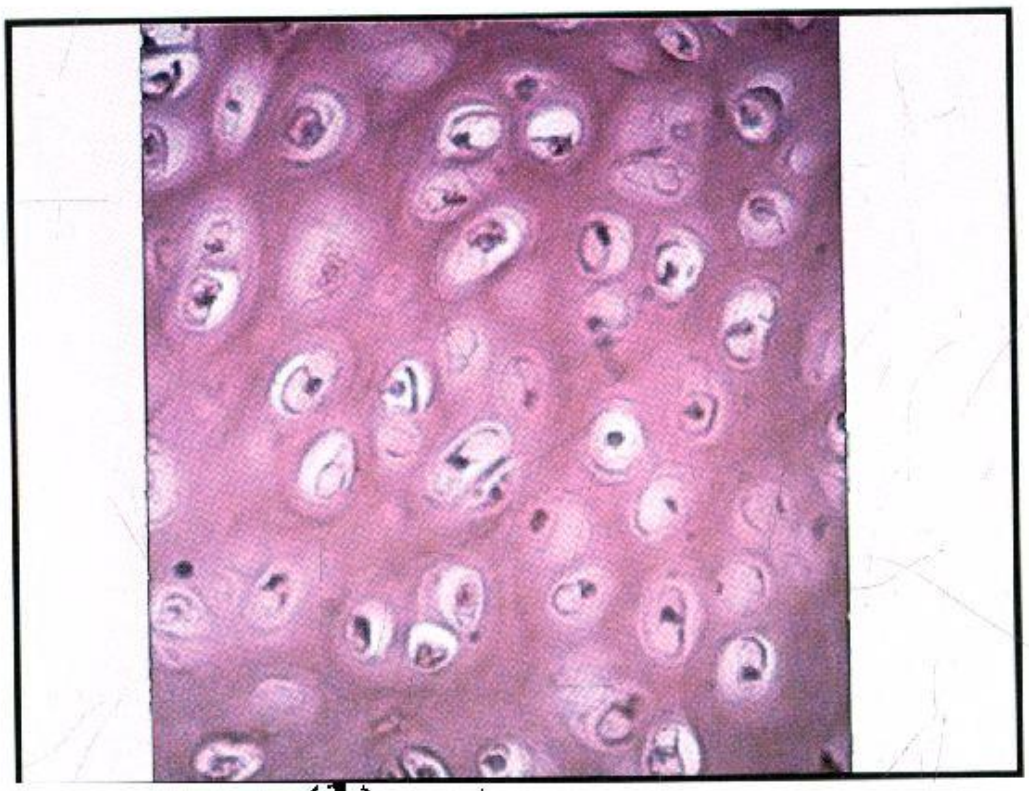

غضروف زجاجي (1)

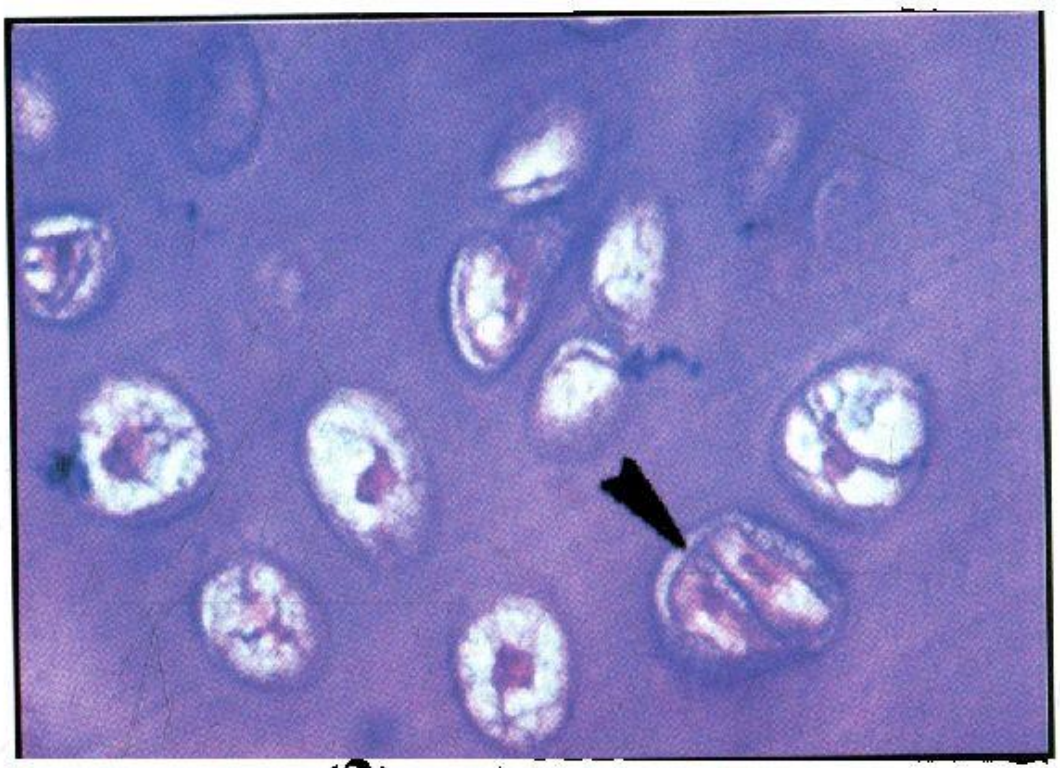

غضروف زجاجي (2)

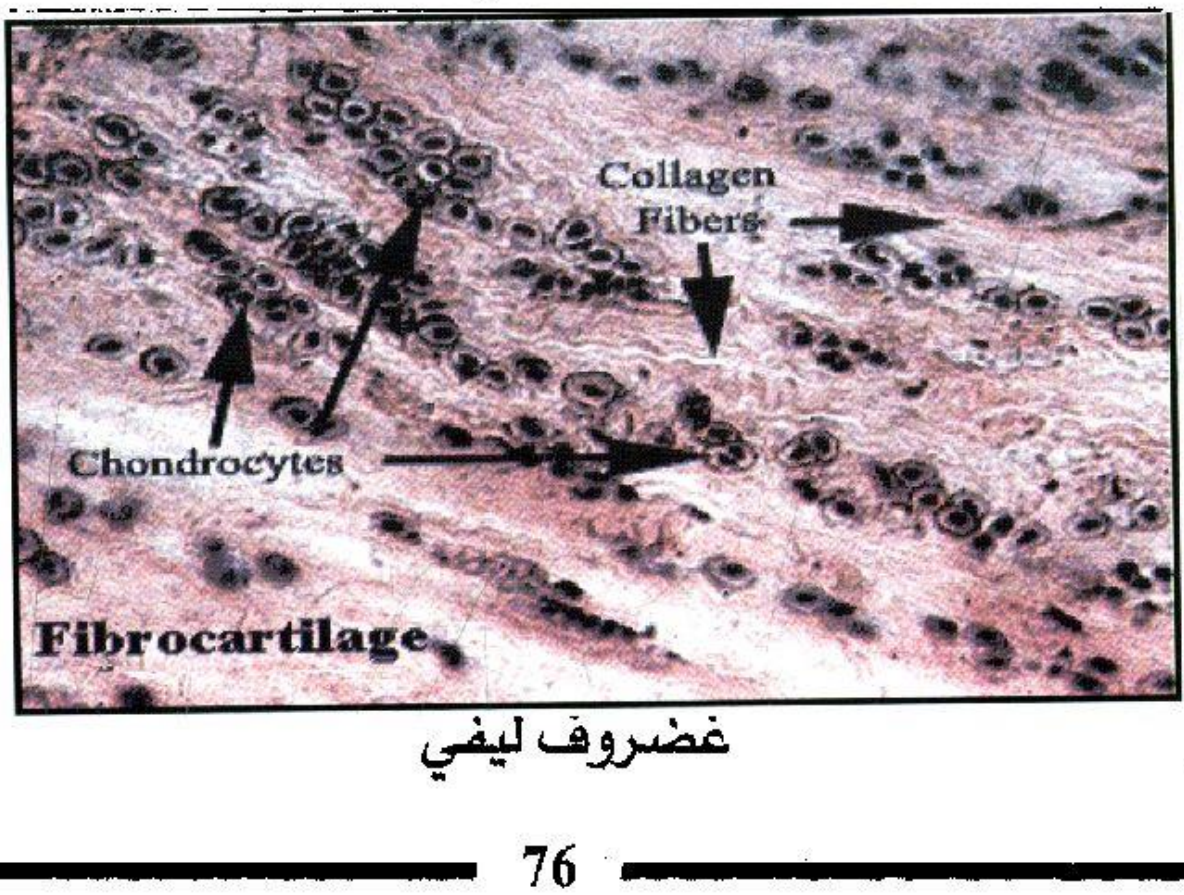

غضروف ليفي

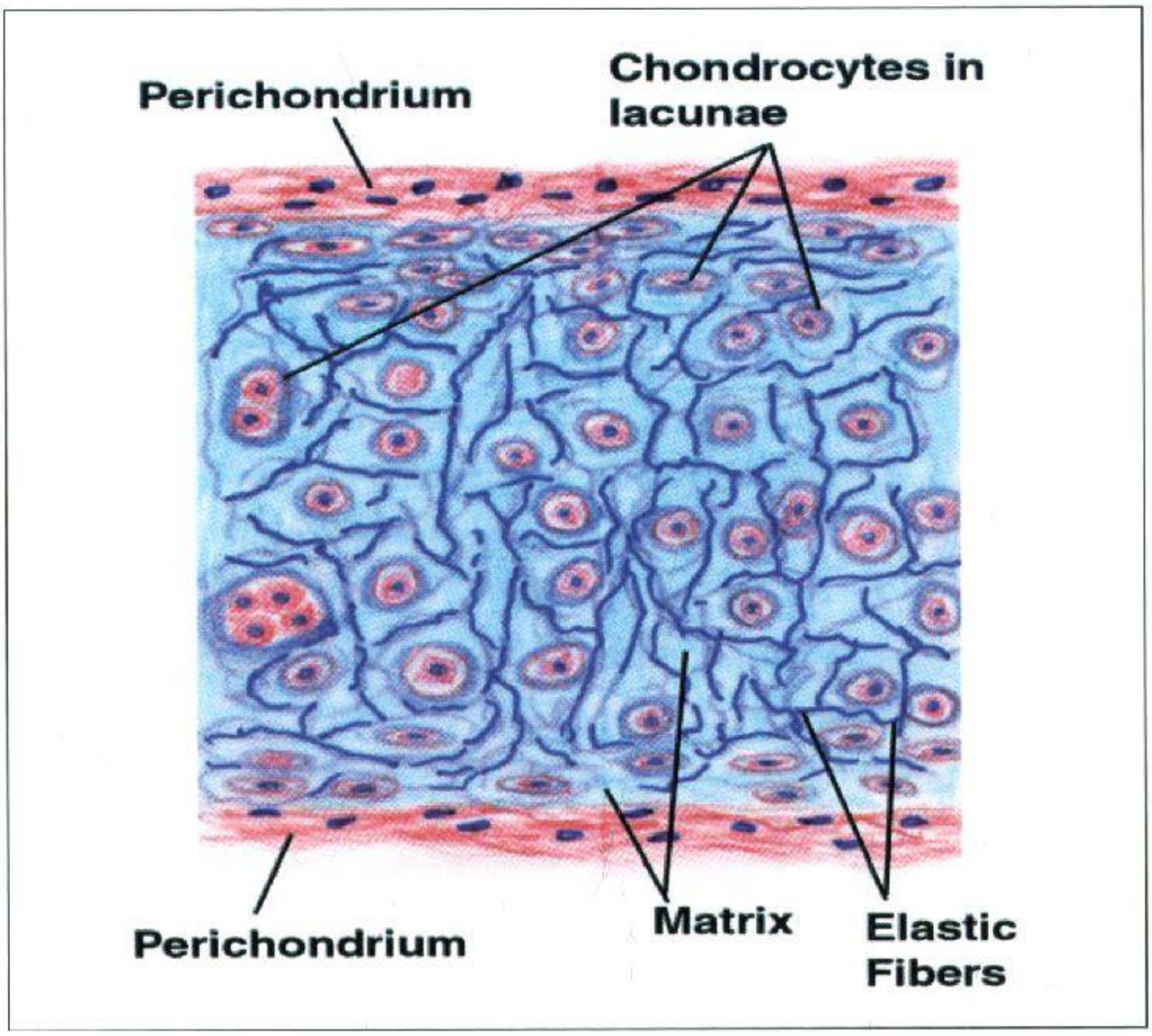

غضروف مطاطي

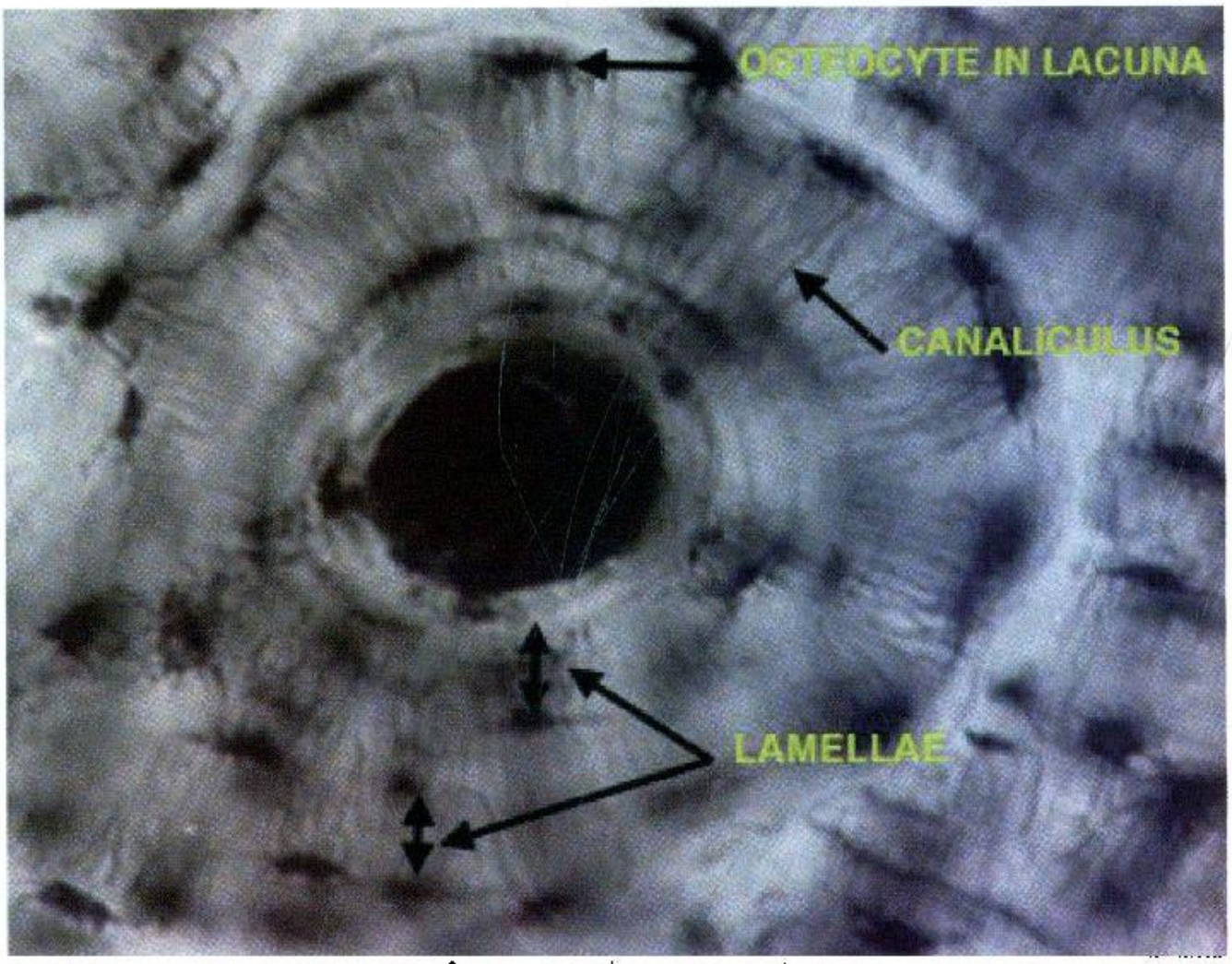

نسيج عظمي كثيف

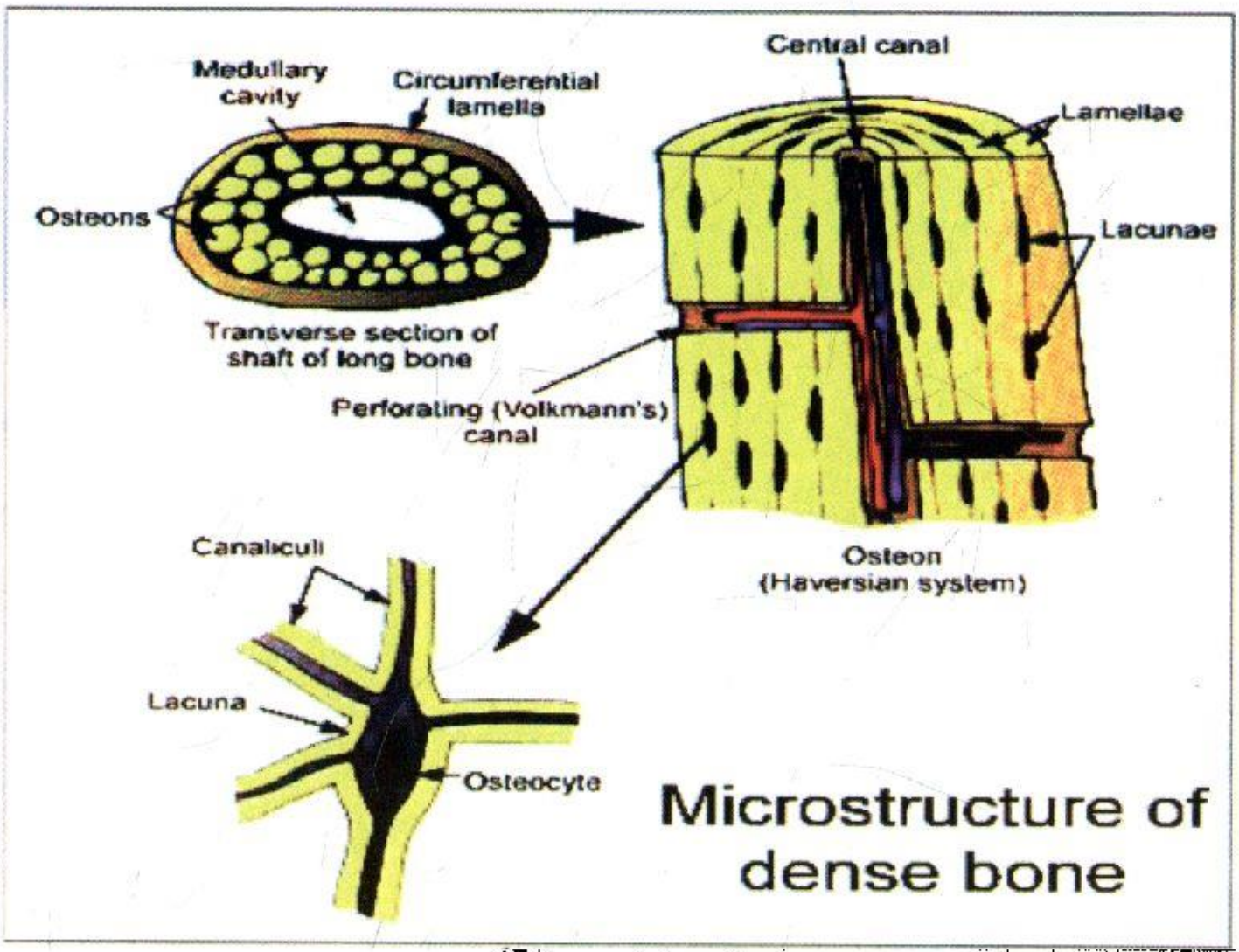

جهاز هافرس (1)

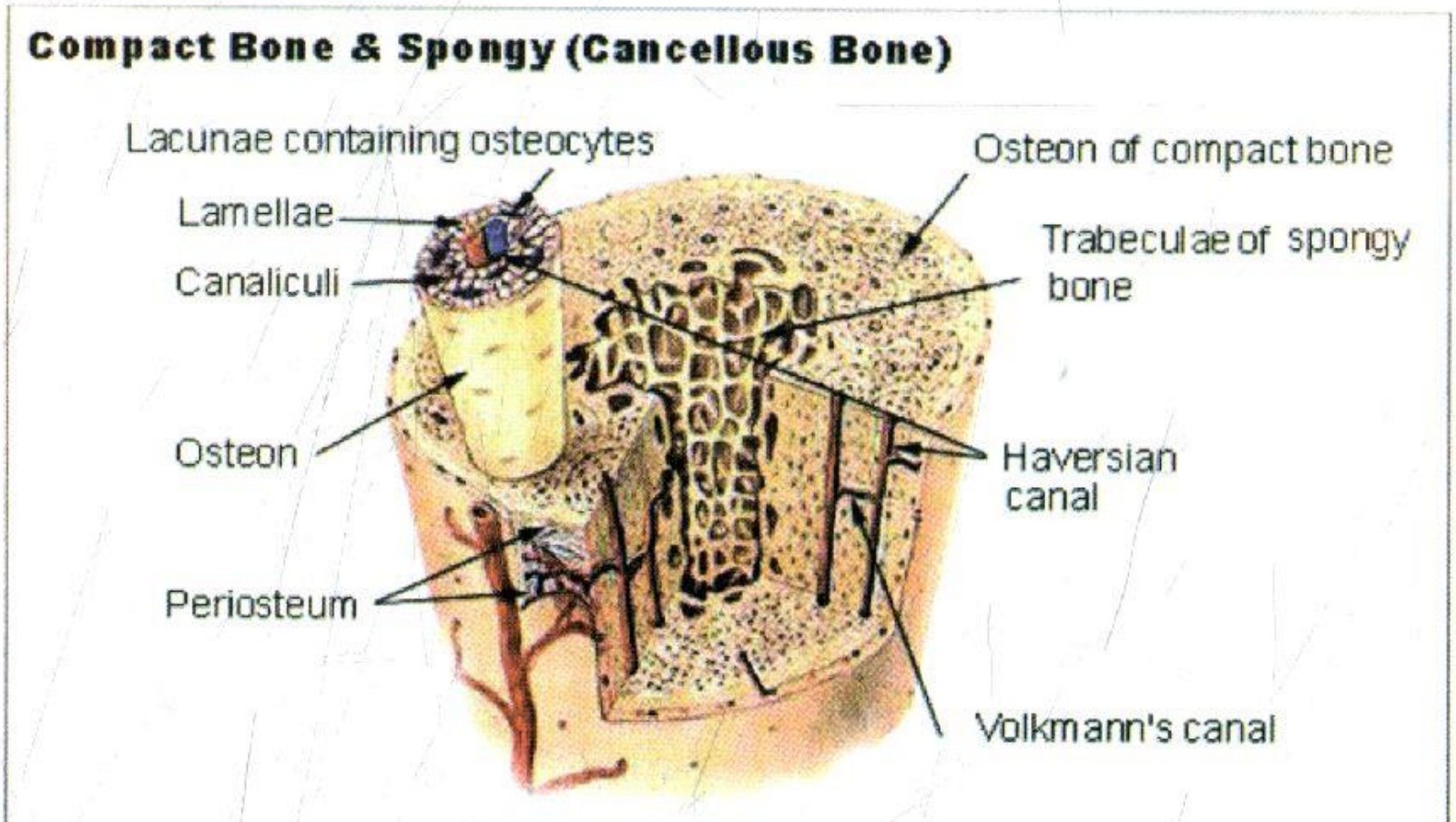

جهاز هافرس (2)

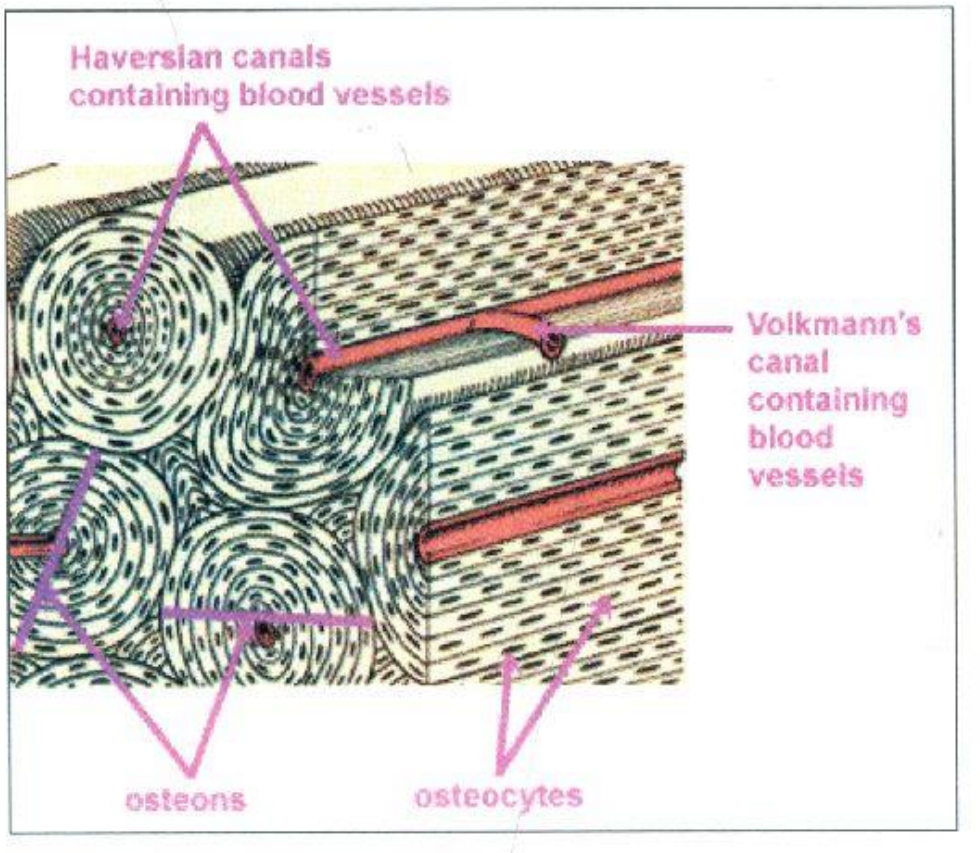

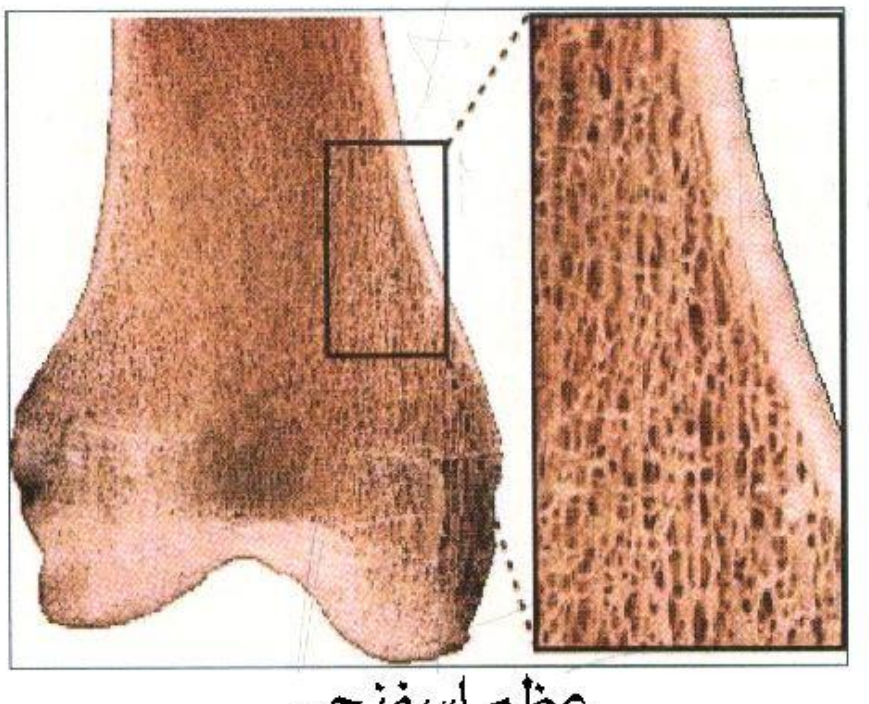

عظم اسفنجي

فجوات العظم الاسفنجي (الحواجز 1)

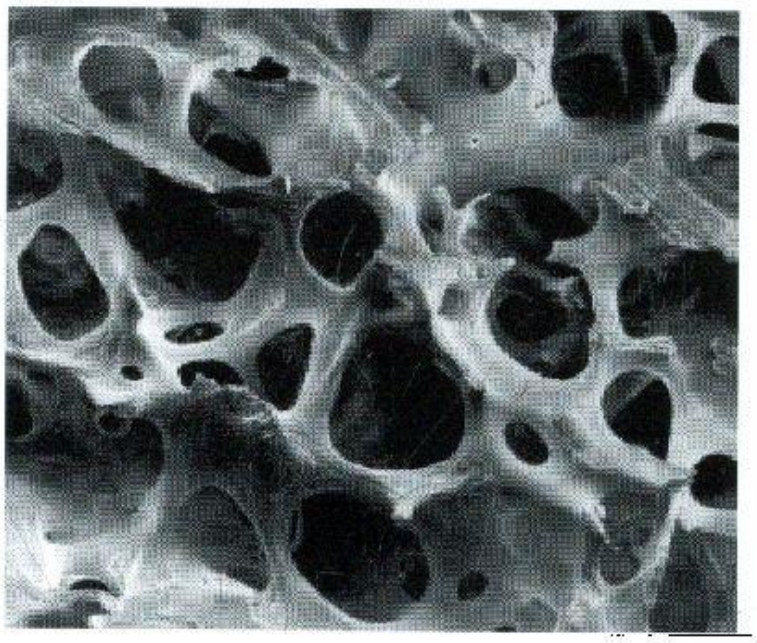

فجوات العظم الاسفنجي (الحواجز2)

أنواع العضلات

في الجسم ثلاثة أنواع من العضلات تتولى كافة حركاته ، وجميع هذه الأنواع تتكون من ألياف تتقلص عندما تُحفّز بواسطة الأعصاب ، مع هذا فهي تختلف في عدة أمور ، فالعضلة المخططة تتصل بالعظام وتسبب الحركات الارادية ، والعضلة الملساء تشكّل أغشية داخل الأعضاء ، والعضلة القلبية القوية موجودة في القلب فقط ، النوعان الأخيران يسببان الحركات اللإرادية .

القلبية



العضلة القلبية لاتتعب أبداً و هي موجودة في جدران القلب فقط ، وتضخ الدم إلى الجسم .

الملساء



العضلة الملساء تشكّل أغشية داخل أعضاء الجسم كالأمعاء الدقيقة والغليظة .

المخططة

العضلة المخططة تشكّل الكتلة اللحمية للجسم و التى تسحب العظام فتسبب الحركات الارادية .

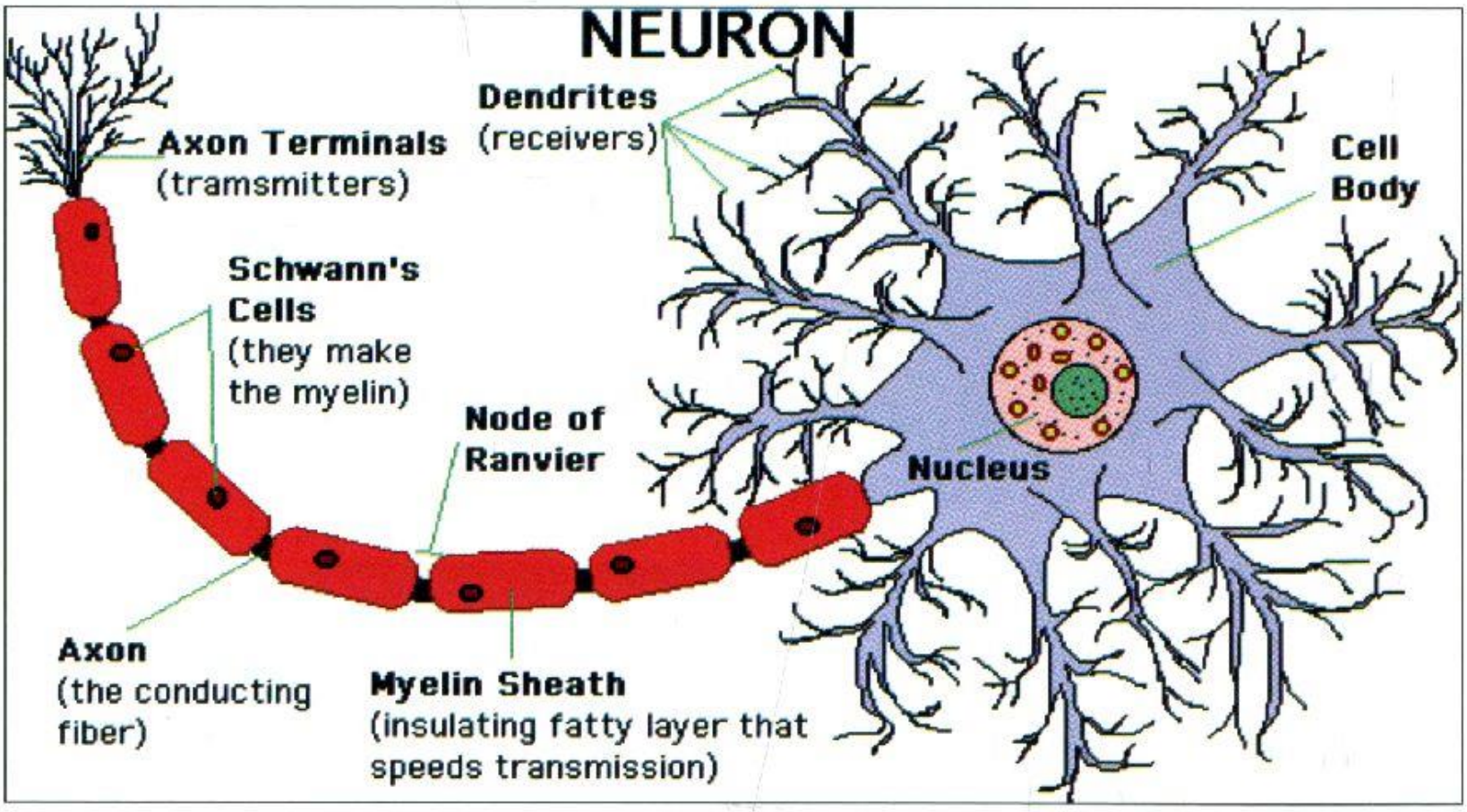

خلية عصبية

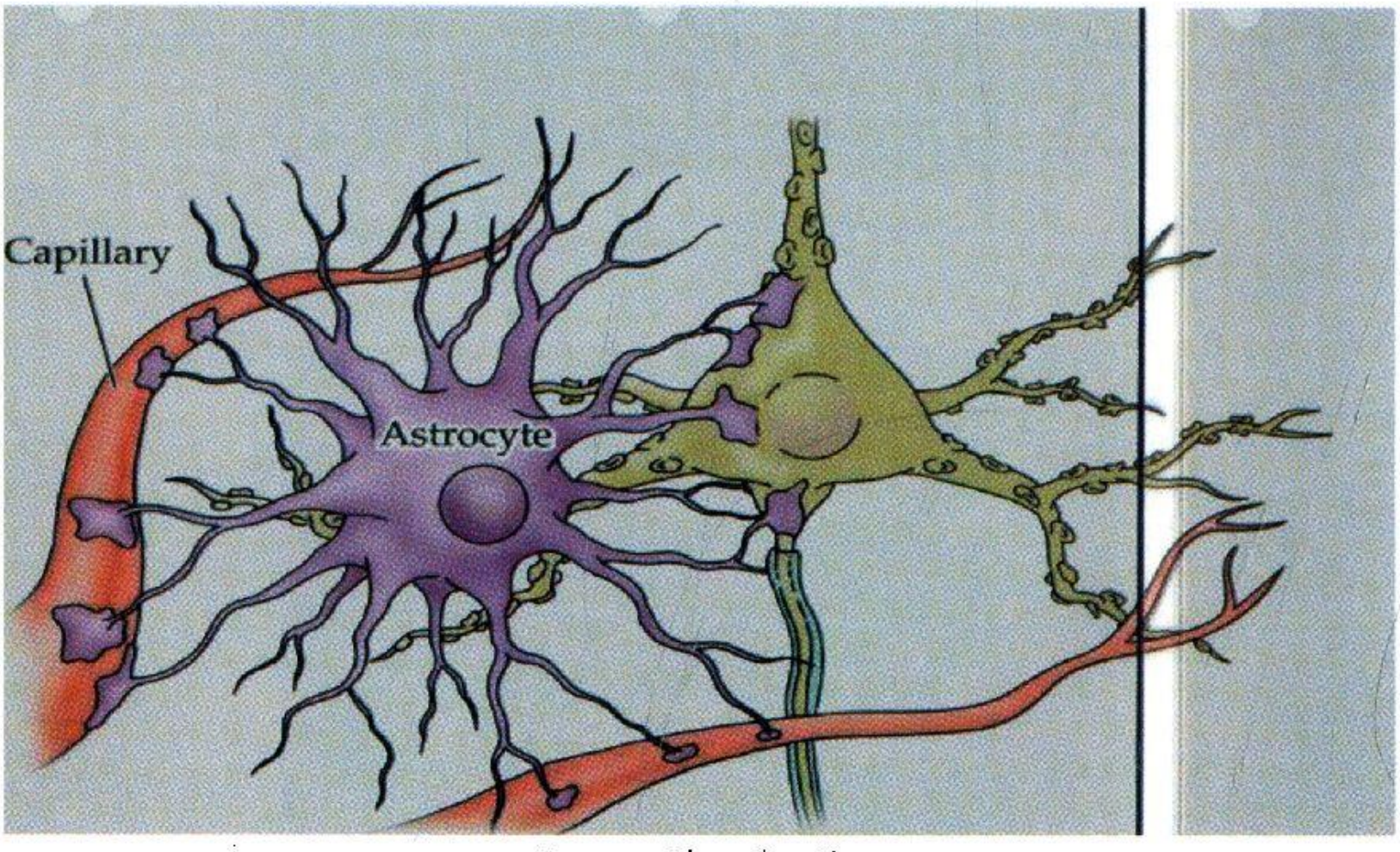

الخلية النجمية

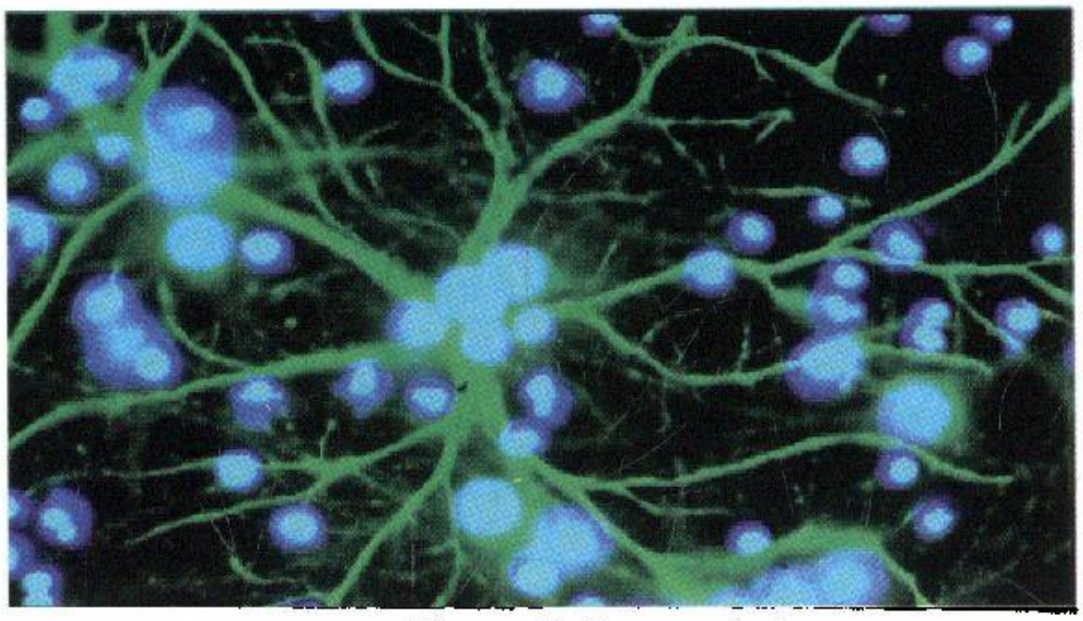

خلية نجمية تحت المجهر

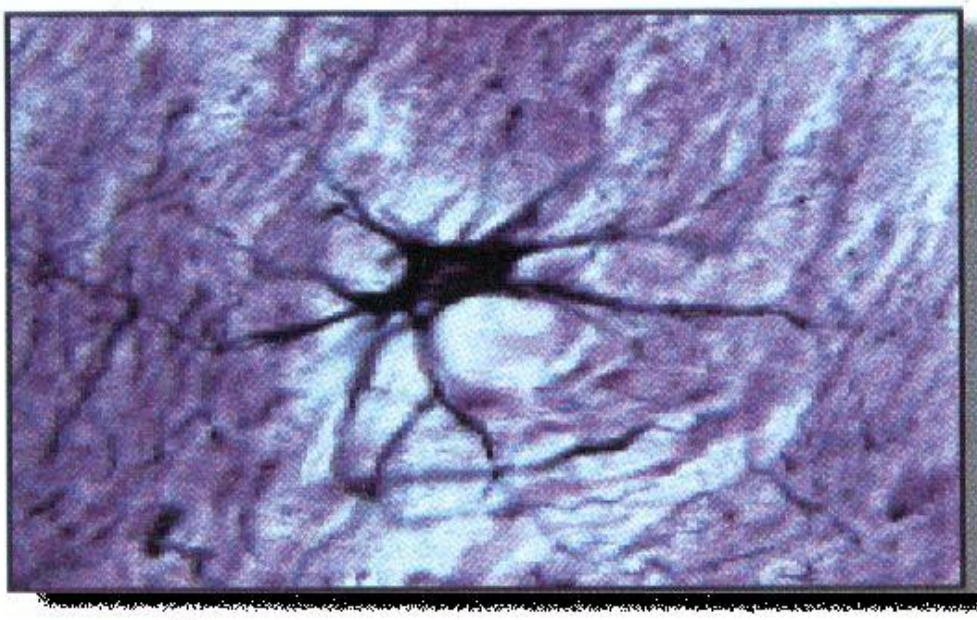

خلية قليلة التفرع تحت المجهر (1)

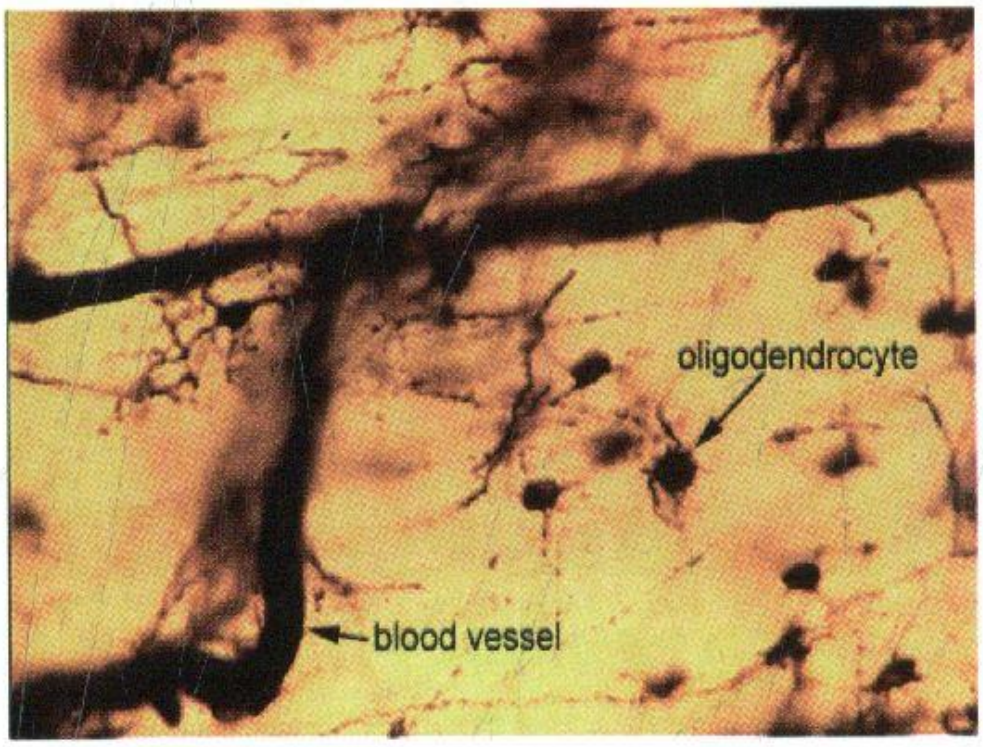

خلية قليلة التفرع تحت المجهر(2)

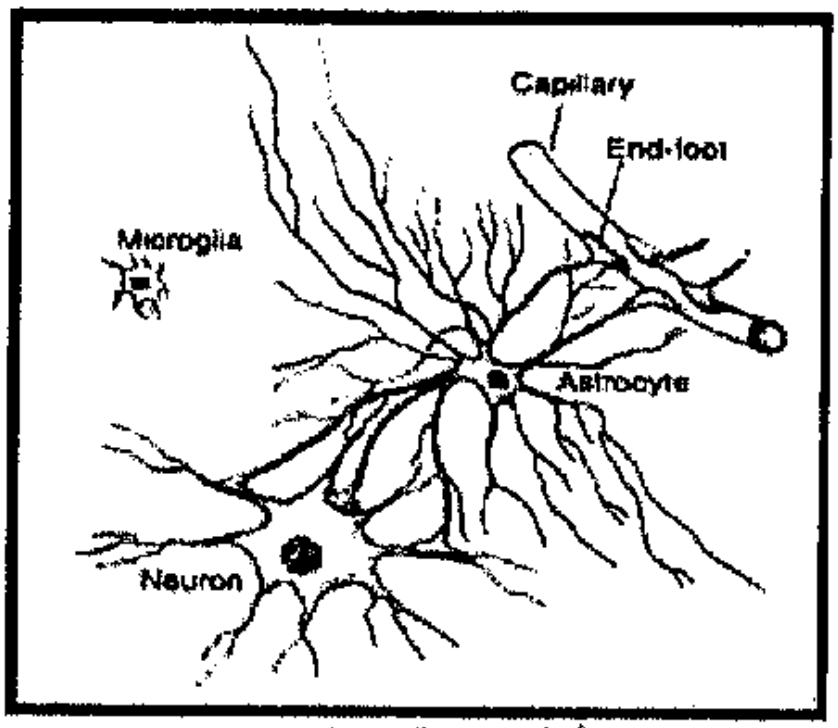

خلية دبقية صغيرة

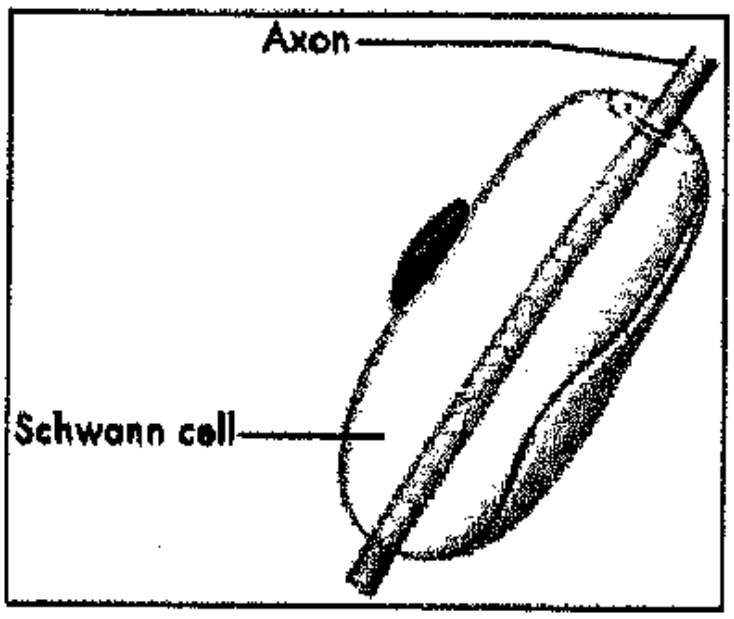

خلية سكوان

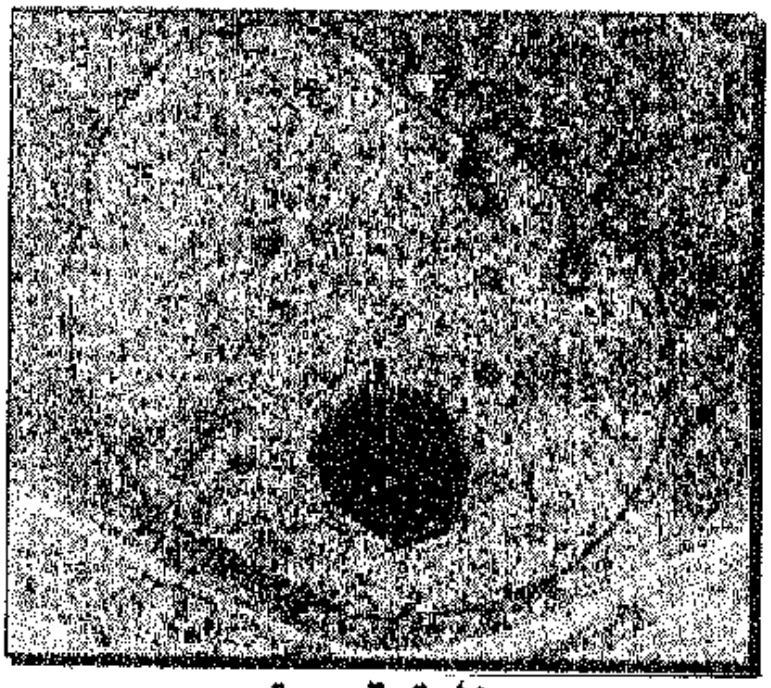

خلية قمرية

الوحدة الثالثة

الجهاز الهضمي

(3)

الجهاز الهضمي (The Digestive System)

هـو الجهـاز الـذي يقـوم بتحطـيم الطعـام إلى جزيئـات صـغيرة بطـرق ميكانيكيـة وكيميائية بحيث يسهل امتصاصه من تجويف الأمعاء إلى الدم.

وبشكل عام يتركب الجهاز الهضمي من قناة طويلة تمتد من الفم حتى فتحة الشرج وتسمى القناة الهضمية، وتقسم هذه القناة إلى أجزاء محددة الوظائف تعمل فيما بينها بشكل متكامل.

❖ أجزاء الجهاز الهضمي :-

أ- الفم (Mouth):

وهو تجويف يقع في الجمجمة من الأمام وتحديداً تحت الأنف وبين الشفاه، ويحتوي هذا التجويف على عدة أجزاء تقوم بوظائفها الهضمية بطريقة ميكانيكية وأخرى كيميائية، وهذه الأجزاء كما يلي :-

1- الأسنان (Teeth):

وهي أعضاء هضمية مثبتة في الفكين العلوي والسفلي للفم وتكون مغمورة في اللثة.

❖ تركيب الأسنان (Teeth Structure)

تتركب الأسنان بشكل رئيسي من مادة تسمى الدينتين (Dentin) وهي مادة مكونة من نسيج ضام متكلس، وهذه المادة تعطي الأسنان شكلها وصلابتها، والأسنان أصلب من العظام لأنها تحتوي على نسبة عالية من أملاح الكالسيوم والتي تشكل 70٪ من كتلة السن، ويقسم السن إلى ثلاث مناطق وهي الجذر، العنق، التاج.

- الجذر (Root) : وهو الجزء المغمور في اللثة ويثبت السن وهو مبني من مادة الدينتين ومغطى بطبقة من مادة تشبهُ في تركيبها العظام وتسمى الطبقة الإسمنتية (Cementum)، والجذر مجوف من الداخل ليسمح بمرور الأوعية الدموية والأعصاب إلى كامل السن من خلال قنوات صغيرة تسمى القنوات الجذرية (Root Canals).
- الرقبة (Neck) : وهي منطقة اتصال الجذر بالتاج وتقع على مستوى سطح اللثة.
- التاج (Crown): وهو الجزء الذي يقع فوق سطح اللثة ويحتوي التاج على ثلاث طبقات كما يلي :-

1- الطبقة الداخلية : وهي تجويف يحتوي على لب (Pulp) وهو نسيج ضام يحتوي على أوعية دموية وأعصاب، وأوعية لمفاوية.

2- الطبقة المتوسطة : وهي طبقة من مادة الدينتين أو العاج (Dentin).

3- الطبقة العليا : وهي طبقة من مادة صلبة تسمى المينا (Enamel) وتعتبر أصلب مادة في جسم الإنسان وأغنى مادة بأملاح الكالسيوم مثل ملحي فوسفات الكالسيوم وكربونات الكالسيوم، وتبلغ نسبة الأملاح في هذه الطبقة حوالي 95٪ من وزنها، وهذه الطبقة تحمي الأسنان من التكسر أو التلف وكذلك تغطي طبقة العاج وتحميها من تأثير المواد الداخلة إلى الفم من أجل الهضم.

❖ **أشكال الأسنان (Shapes Of Teeth):**

تقسم الأسنان من حيث الشكل إلى قواطع وأنياب وطواحين.

1- القواطع (Incisors):

وتسمى أيضاً الضواحك لأنها تبرز أولاً عند الضّحك أو التبسم، حيث أنها تقع في الأمام وعددها ثمانية، أربعة في كل فك وتستعمل لتقطيع الطعام.

2- الأنياب (Canines):

وتقع إلى الداخل قليلاً بالنسبة للقواطع وهي ذات رؤوس مدببة وعددها أربعة، اثنان في كل فك، وتستخدم لتمزيق الطعام وتكون الأنياب عند الحيوانات المفترسة طويلة وحادة حتى تثبت بها الفريسة وتمزقها إرباً.

3- الطواحين أو الأضراس (Molars):

وهي كبيرة وتوجد إلى الداخل بعد الأنياب، ولها عدة أنواع وهي من الخارج إلى الداخل كما يلي :-

أ - الطواحين الأولية (Premolars):

ولها قمتين من الأعلى وعددها ثمان، أربع في كل فك.

ب- الطواحين الأولى : (First Molars):

ولها أربع قمم أي سطحها العلوي مربع الشكل وعددها أربع، اثنتان في كل فك.

ج - الطواحين الثانية (Second Molars):

وتقع إلى الداخل بعد الطواحين الأولى ولها نفس عدد ومواصفات الطواحين الأولى.

د- الطواحين الثالثة (Third Molars):

ولها نفس مواصفات وعدد الطواحين الثانية ، وتسمى طواحين العقل أو أضراس الحكمة (Wisdom Molars) على اعتبار أن الشخص الذي تبرز عنده أصبح بالغاً حيث أنها تبرز في سن ما بين 17 – 28 سنة.

وكثيراً ما تنمو طواحين العقل بطريقة خاطئة فقد تكون مائلة قليلاً بحيث ترتطم بالطواحين المجاورة أو تمزق اللثة مما يؤدي إلى آلام مزعجة في منطقتها وفي الرأس مما يجعل الإنسان مضطراً للذهاب إلى طبيب الأسنان لقلعها والتخلص منها.

أما وظيفة الأضراس بشكل عام فهي تقوم بطحن الطعام وتكسير الأجزاء الصلبة منه حتى يكون سهل البلع.

❖ **أنواع الأسنان (Types Of Teeth):**

يحصل الإنسان خلال فترة حياته على نوعين من الأسنان وهي الأسنان المؤقتة والأسنان الدائمة.

أ – الأسنان المؤقتة (Deciduous Teeth):

وتسمى أيضاً الأسنان المتساقطة أو الأسنان الحليبية (Milky Teeth) والتي تبدأ بالظهور غالباً عند سن 6 شهور ولا تظهر كلها مرة واحدة وإنما تظهر القواطع أولاً ثم تدريجياً تظهر باقي الأسنان، وعدد الأسنان المؤقتة 20 سناً.

ب – الأسنان الدائمة (Permanent Teeth):

تُفقد الأسنان المؤقتة ما بين سن 6 – 12 سنة تقريباً وتستبدل بأسنان دائمة عددها 32 سناً وتبدأ بالظهور بشكل عام في عمر 6- 12 سنة، ثم طواحين العقل في سن 17 – 28 سنة تقريباً.

2- **اللسان (Tongue)** : وهو **عضو عضلي له قاعدة تربطه بالفم**، أما وظيفته الهضمية فهي تقليب الطعام وجعلهُ متوفراً للأسنان وكذلك التحكم بالطعام داخل الفم وبلعهُ، وهناك وظائف أخرى للّسان وهي:-

أ- **التذوق** : فيقوم اللسان بتمييز طعم المواد الغذائية الداخلة إلى الفم حيث أن اللسان مقسم إلى أربع مناطق كل واحدة منها تميز نوعاً من الطعام (المر، الحامض، المالح، الحلو).

ب- النُّطق : يساعد اللسان بشكل كبير في عملية التكلم ؛ لأن خروج الأحرف بأصواتها المختلفة تعتمد بشكل أساسي على حركة اللسان، فلو ذكرت الله لوجدت أن لسانك يرتفع إلى الأعلى ثم يسجد لله تعالى .

ج – تنظيف الفم : حيث يقوم اللسان بتنظيف الفم من الداخل والخارج؛ لأنه حر الحركة فيتحرك في جميع الجهات ويتحكم ببقايا الطعام في الفم.

د – وكذلك للّسان دور في قذف الأشياء (طعام، لعاب) خارج الفم.

3- اللهاة (**Uvula**):

وهي جزء عضلي مخروطي الشكل يتدلى من سقف الحلق، أما وظيفتها المساعدة في عملية البلع وكذلك تساهم في إثارة التقيء، وكذلك لها دور في التذوق.

4- اللثة (**Gum**):

وهي قاعدة عضلية تبرز منها الأسنان وتثبت فيها.

5- الغدد اللعابية (**Salivary Glands**):

وهي كتل من الخلايا تقوم بإفراز اللعاب والذي هو سائل شفاف قاعدي، ويتكون اللعاب من الماء والأملاح المعدنية خاصة بايكربونات الصوديوم، وأنزيم الأمايليز الذي يقوم بهضم النشويات كيميائياً حيث يقوم بتحطيمها إلى نشويات صغيرة قدر الإمكان، وكذلك يستطيع هذا الإنزيم أن يقتل بعض أنواع البكتيريا (الجراثيم) التي تدخل إلى الفم مع الطعام.

وتقدر كمية اللعاب الذي تفرزه الغدد اللعابية بحوالي 1 – 1.5 لتراً يومياً وذلك يعتمد على العمر فالأطفال يفرزون لعاباً بكميات أكبر من البالغين.

ولا ننسى كذلك أن اللعاب بشكل عام يقوم بترطيب الفم بشكل دائم وكذلك ترطيب الطعام لتسهيل بلعهِ علاوة على الهضم الكيميائي البسيط للطعام مما يجعل الطعام قابلاً للتذوق من قبل اللسان.

❖ أنواع الغدد اللعابية (**Types of Salivary glands**): -

يوجد في الفم ثلاثة أزواج من الغدد اللعابية وتقسم حسب موقعها في الفم إلى ما يلي:-

أ- الغدد اللعابية النكافية (Parotid Salivary glands) :

وتقع في داخل الفم أسفل الأذن تقريباً وأحياناً تلتهب هذه الغدد بسبب بعض أنواع الفيروسات وتسبب مرض النكاف أي التهاب الغدد النكافية ويسمى بالعامية أبو دغيم (Mumps).

ب - الغدد اللعابية تحت اللسانية (Sublingual Salivary glands):

وتقع تحت اللسان.

ج - الغدد اللعابية تحت الفكية (Submandibular Salivary glands) وتقع تحت الفك السفلي.

والآن فلنهرب من الفم قبل أن يهضمنا ميكانيكياً بلسانه وأسنانه أو كيميائياً باللعاب إلى جزءٍ آخر من أجزاء الجهاز الهضمي.

ب- البلعوم (Pharynx)

وهو أنبوب عضلي طوله 12سم تقريباً ويُعتبر البلعوم جزءاً مشتركاً بين الجهاز الهضمي والجهاز التنفسي؛ لأن الطعام والهواء يعبران من خلاله، وفي أسفل البلعوم يوجد غضروف صغير يقع على الجزء العلوي من الحنجرة يُسمى لسان المزمار (Epiglottis)، ووظيفته الفصل بين الطعام والهواء، فعند دخول الطعام أو الماء يقوم لسان المزمار بإغلاق القصبة الهوائية حتى لا يدخل الطعام أو الماء إلى القصبة الهوائية فيختنق الإنسان، أما إذا دخل الهواء يبقى لسان المزمار مفتوحاً حتى يسمح بدخول الهواء إلى القصبة الهوائية ثم إلى الرئتين حتى يتنفس.

نصيحة / لا تتحدث أثناء تناول الطعام أو شرب الماء؛ لأن التحدث يحتاج إلى التنفس حيث أنك لا تستطيع أن تتنفس وتأكل في نفس الوقت ولأن ذلك قد يؤدي إلى دخول الطعام أو الماء إلى القصبة الهوائية وبالتالي يُعرضك للإختناق، ولكن الجسم له ردة فعل سريعة وهي السعال الذي يقذف خارجاً أي شيء يدخل إلى القصبة بشكل خاطئ وذلك من مظاهر رحمة الله بنا فالحمد لله رب العالمين.

ج - المريء (Esophagus):

وهو أنبوب عضلي طوله 25سم وقطره 2.5سم تقريباً ويعتبر استمراراً للبلعوم ويسير فيه الطعام متجهاً نحو المعدة إلى الأسفل.

سؤال : ماذا لو كانت المعدة في الأعلى ؟ أي لو وقفت على يديك وانقلب جسمك رأساً على عقب فهل سيصعد الطعام إلى الأعلى باتجاه المعدة ؟

الجواب : نعم، لأن اتجاه سير الطعام لا يعتمد على موقع المعدة وإنما يعتمد على حركة المريء لأن المريء يتحرك حركة دودية فيضغط على لقمة الطعام ويدفعها باتجاه المعدة أينما كانت، وعلاوة على ذلك تعتبر الحركة الدودية للمريء من وسائل الهضم الميكانيكي للطعام.

د – المعدة **(Stomach)**:

هي كيس عضلي يقع أسفل المريء وينفصل عن المريء بواسطة فتحة تسمى فتحة **الفؤاد** وسميت بذلك لأنها تقع في منطقة الفؤاد (القلب) ومن هذه الفتحة يَعْبُر الطعام من المريء إلى المعدة، وتقع المعدة تحديداً تحت الكبد وفوق الأمعاء الغليظة إلى اليسار قليلاً بالنسبة للقفص الصدري.

أما وظائف المعدة فهي كما يلي :-

1- **الهضم الميكانيكي** : حيث تقوم المعدة بخض وتحريك الطعام لأن لها حركة تضاغطية يتقلب الطعام خلالها ويتفتت بشكل أكبر ويختلط بالسوائل التي تفرزها المعدة أو السوائل التي يشربها الإنسان.

2- **الهضم الكيميائي** : تقوم المعدة بإذابة وهضم الطعام من خلال إفراز مواد كيميائية هاضمة ومواد أخرى من جدارها، أما كمية المواد التي تفرزها المعدة يومياً فتبلغ حوالي 2 – 3 لترات.

❖ **المواد التي تفرزها المعدة من جدارها الداخلي :-**

1- المخاط **(Mucus)** : ويقوم بطلاء جدار المعدة الداخلي ويحميه من المواد الكيميائية الأخرى التي تفرزها المعدة أو المواد الأخرى القادمة مع الطعام، وكذلك يساهم هذا المخاط بتسهيل إنزلاق الطعام وتحريكه داخل المعدة مما يجعل هضمه أكثر مرونة.

2- الماء **(Water)** : ويشكل الماء 99٪ من إفرازات المعدة، والماء تذوب فيه العديد من المواد مما يسهل خلطها، ولا ننسى أن الماء هو أفضل وسط لحدوث التفاعلات الكيميائية وتسهيلها.

3 - حمض الهيدروكلوريك (Hydrochloric acid):

وهو مادة كيميائية لها وظائف متعددة منها :-

أ- قتل بعض أنواع الجراثيم التي تدخل إلى المعدة مع الطعام.

ب- يساهم في تنشيط التفاعلات الكيميائية في المعدة لتسهيل عملية الهضم.

ج- ينشط المواد الكيميائية التي تقوم بهضم البروتين في المعدة.

د- يساهم في امتصاص بعض المعادن كالحديد والكالسيوم من الغذاء إلى الجسم.

4- الأنزيمات (Enzymes):

تفرز المعدة أنزيم اللايبيز (Lipase) الذي يعمل على هضم الدهون، وكذلك أنزيم البيسين (Pepsin) والذي يقوم بهضم البروتينات.

سؤال : بما أن المعدة عضلة وكما نعلم أن العضلات مركبة في معظمها من البروتينات، والمعدة تفرز أنزيم البيسين الذي يعمل على هضم وتحطيم البروتينات، فلماذا لا تهضم المعدة نفسها ؟

الجواب : لأن جدارها الداخلي مطلي بطبقة من المخاط الذي يحميها من المواد الهاضمة مثل البيسين، وحتى المواد الصلبة التي تكشط جدار المعدة. فوجود المخاط يجعلها تنزلق وبالتالي لا تضر المعدة شيئاً شريطة أن لا تكون هذه المواد غير مألوفة مثل قطعة حديد أو غيرها.

5- الهرمونات (Hormones):

وهي مواد بروتينية لها وظائف معينة وتفرز من مواقع متعددة في الجسم مثل الغدد الصمّاء، كذلك تفرز المعدة هرموناً يسمى غاسترين (Gastrin) والذي يحث المعدة على إفراز أنزيم البيسين عند وصول الطعام الذي يحتوي على البروتينات إلى المعدة.

6- العامل الداخلي (Intrinsic Factor):

وهو مادة تساهم في امتصاص فيتامين ب12 من الأمعاء إلى الدم، وهذا الفيتامين يدخل في تركيب الدم لذلك فإن نقصه يؤدي إلى مرض فقر الدم.

هـ - لأمعاء (Intestine):

الأمعاء هي أُنبوب عضلي طويل تحدث فيه عمليات هضم ميكانيكية وكيميائية معاً، وتقع الأمعاء أسفل المعدة في النصف السفلي من البطن تقريباً، وتقسم الأمعاء إلى قسمين هما :-

1- الأمعاء الدقيقة (Small Intestine):

وكمـا ذكرنـا فهـي أنبـوب عـضلي طويـل يبلـغ طولها أكثـر مـن 6 مـترات تقريبـاً في الإنسـان وتقـوم الأمعـاء الدقيقـة بعمليـة هـضم ميكـانيكي مـن خـلال حركتهـا الدُّودية المستمرة، وهـضم كيميـائي حيـث تفـرز العديـد مـن المـواد الـتي تهضم المـواد الغذائيـة، وبعـد إتمام عملية الهضم تقوم جدران الأمعاء بامتصاص جزيئات الطعام المهضوم من تجويفها إلى الدم لتتوزع على جميع أنحاء الجسم مع الدم.

❖ أجزاء الأمعاء الدقيقة (Parts of Small Intestine):

تقسم الأمعاء الدقيقة إلى ثلاثة أجزاء كما يلي :-

أ- الإثنى عشر (Duodenum):

وهو أول جزء من أجزاء الأمعاء الدقيقة ويقع أسفل المعدة مباشرة وهو أنبوب عضلي على شكل حذوة فرس ويرتبط مع المعدة في أعلاه بواسطة فتحة تسمى فتحة البواب والتي تنظم عملية انتقال الطعام من المعدة إلى الإثنى عشر.

سؤال: لماذا سمي الإثنى عشر بهذا الاسم ؟

الجواب: يقال أن الأطباء القدماء كانوا يستخدمون الأصابع بالعرض في قياس أطوال أجزاء الجسم، وكان طول الإثنى عشر قياسه اثني عشر إصبعاً ، واتفق الأطباء اليوم على أن طوله 12 إنشاً .

ب- الصَّائم (Jejunum):

وهو أحد أجزاء الأمعاء الدقيقة المميزة ويقع مباشـرة أسفل الإثنـى عشـر، وطولـهُ 2.5 متراً تقريباً وسمي بالصائم لأن الطعام يعبر منه ولا يمكث فيه وبالتالي يبقى فارغاً (صائماً).

ج- اللفائفي (Ilium):

وطولهُ 3.30 متراً تقريباً وهو آخر جزء من الأمعاء الدقيقة وهو أقل سمكاً من الصائم وسمي باللفائفي لأنهُ ملتف على بعضه.

2- الأمعاء الغليظة (Large Intestine):

وسميت بذلك لأن قطرها من الداخل أكبر من قطر الأمعاء الدقيقة ولكنها أقصر من الأمعاء الدقيقة حيث يبلغ طولها حوالي 1.5 متراً، وتحتوي الأمعاء الغليظة على فضلات الطعام المهضوم (البراز) وفي الأمعاء الغليظة عادة لا يحدث هضم لأنّ معظم عمليات الهضم

والامتصاص تحدث في الأمعاء الدقيقة، أما في الأمعاء الغليظة فيحدث امتصاص للماء والأملاح المعدنية والفيتامينات من الطعام المهضوم المستهلك (الفضلات)، لذلك يكون البراز غالباً ذو قوام شبه صلب.

سؤال: ما هو القولون ؟

الجواب: هو الأمعاء الغليظة.

❖ أجزاء الأمعاء الغليظة (**Parts of large intestine**) : -

أ- الأعور (**Cecum**):

وهو أول جزء من أجزاء الأمعاء الغليظة وطولهُ 6 سم تقريباً ويرتبط مباشرة مع اللفائفي ويستقبل منه الطعام المهضوم من فتحة تسمى الفتحة اللفائفية الأعورية، وسمي بالأعور لأنه ليس لهُ إلا فتحة واحدة يمر منها الطعام للأعلى ومن الأسفل فهو مغلق وينتهي بقطعة عضلية رفيعة يبلغ طولها 4 – 12سم تقريباً وهي الزائدة الدودية (Appendix) والتي يقال أن ليس لها وظيفة محددة حتى الآن، فلا يتأثر الجسم عند استئصالها جراحياً.

ب- القولون (**Colon**) :

وهو جزء كبير من الأمعاء الغليظة لذلك يطلق عليها القولون وفي القولون تتوقف الفضلات الغذائية قبل خروجها من الجسم حتى يتم امتصاص الماء والأملاح المعدنية والفيتامينات منها ويقسم القولون إلى ثلاثة قولونات كالتالي :-

1- القولون الصاعد (**Ascending Colon**) : وهو متجه للأعلى من الجهة اليمنى للجسم وطوله 15سم تقريباً .

2- القولون المستعرض (**Transverse Colon**): ويمتد بشكل عرضي أسفل المعدة وطوله 38سم تقريباً.

3- القولون الهابط (**Descending Colon**) : ويهبط للأسفل من الجهة اليسرى للجسم وطوله 37سم تقريباً.

وتشكل القولونات الثلاثة معاً شبه مربع ينقصهُ ضلع من الأسفل أو شكل حرف U مقلوب للأسفل.

4- المستقيم (Rectum):

وهـو امتـداد للقولـون الهابط وطولـه يبلـغ 14سـم، وسمـي كـذلك لأنـه يـسير بـشكل مستقيم إلى خارج الجسم بواسطة فتحة تسمى فتحة الشرج، وهذه الفتحة عبارة عن حلقة عضلية إرادية الحركة يتوقف عندها البراز قبل أن يُطردَ خارج الجسم.

سؤال : هل الجملة التالية صحيحة ؟ ولماذا ؟

" يدخل الطعام من الفم ثم يخرج من فتحة الشرج خارج الجسم "

الجواب : هذه الجملة خاطئة؛ لأن الطعام يدخل من الفم ولا يخرج من فتحة الشرج والذي يخرج من فتحة الشرج هو الفضلات (البراز) أي أن الغذاء يدخل ويستفيد منه الجسم و الفضلات هي التي تُطرح في الخارج فمن غير المعقول أن تتناول حبة تفاح وتخرج كما هي!.

و – الغدد الملحقة بالجهاز الهضمي :-

وهي أجزاء أُلحقت بالجهاز الهضمي واعتبرت من أجزائه لأنها تفرز مواد تساهم في عمليات هضم الطعام في الأمعاء وهي :-

1- الغدد اللعابية (Salivary glands)

وقد تم ذكرها سابقاً .

2- الكبد (Liver):

وهو أكبر غدة في الجسم ويمتاز بأنه كبير الحجم ولونه أحمر دائماً وسطحهُ صلب من الخارج إلا أنه هش من الداخل ويتمزق بسرعة إذا ضغطت عليه وهو مكون من أربع قطع غير متساوية بالحجم، أما وظائفه فهي عديدة ومنها ما يلي :-

أ- يفرز عصارة صفراء مخضرة تسمى العصارة الصفراء ويخزنها في المرارة وهي كيس عضلي صغير تابع للكبد ومرتبط مع الكبد بواسطة قناة تسمى القناة الصفراء التي تنقل العصارة من الكبد إلى المرارة، ويطلق على المرارة أيضاً اسم الحويصلة الصفراء، وتحديداً تقع المرارة على السطح السفلي للكبد ولا تستطيع أن تراها إلا إذا رفعت الكبد إلى الأعلى ونظرت إلى بطنهِ السفلي، ووظيفة العصارة الصفراء هي هضم الدهون، حيث أن العصارة الصفراء تنتقل من المرارة وتصب في الأمعاء الدقيقة في الإثنى عشر تحديداً وهناك تلتقي مع الطعام وتهضم الدهون الموجودة فيه.

سؤال : لماذا يتقيء الأشخاص الذين استأصلوا مراراتهم عند تناولهم للطعام الذي يحتوي على الدهون أو الزيوت ؟

الجواب : الشخص الذي لا يملك مرارة (حويصلة صفراوية) لا يملك عصارة صفراء وبالتالي لا يتم هضم الدهون فتنقلب المعدة عند تناول الدهون مما يؤدي إلى التقيؤ .

ب- يقوم الكبد بتخزين كميات كبيرة من الكربوهيدرات (السكريات) في داخله ويطلقها إلى الدم عند حاجة الجسم لها ، وكذلك يخزن معدن النحاس والحديد وبعض الفيتامينات.

ج- يقوم الكبد بتحطيم السموم التي تدخل إلى الجسم بقدر استطاعته.

د- يصنع الكبد بعض أنواع البروتينات المهمة للجسم.

هـ - يأخذ الكبد والطحال خلايا الدم البيضاء وكريات الدم الحمراء التالفة ويحطمانها ويستفيدان من المواد الموجودة فيهما.

3- البنكرياس (Pancreas):

هو غدة (**كتلة من الخلايا**) وزنها 70غم وطولها 15سم **شكلها انسيابي تقريباً** ، ويقع **البنكرياس تحديداً خلف المعدة** ، ويقسم البنكرياس إلى رأس يقع في القوس الناتج عن شكل حذوة الفرس للإثنى عشر ، وجسم طويل يقع خلف المعدة ، وذيل يبرز قليلاً من خلف المعدة ويلتقي مع الطحال الذي سنتحدث عنه فيما بعد ، ويعتبر البنكرياس جزءاً مهماً في الجسم لأنه يشارك في الهضم حيث يفرز مواد وإنزيمات هاضمة تنتقل منه إلى الأمعاء الدقيقة لتشارك في عملية هضم الطعام بشكل رئيسي ، وكذلك يفرز البنكرياس نوعين من الهرمونات ، الأول: يسمى الأنسولين والذي يقوم بتنظيم مستوى سكر الجلوكوز في دم الإنسان عن طريق تخفيض نسبتهِ في الدم ، والثاني: يسمى الجلوكاغون ويعمل على تنظيم مستوى سكر الجلوكوز في الدم ولكن بطريقة معاكسة لطريقة الأنسولين ، حيث يقوم برفع نسبة سكر الجلوكوز في الدم إذا انخفضت ، ونلاحظ أن هناك توازناً وتكاملاً في عمل كلاً من هرمون الأنسولين وهرمون الجلوكاغون.

سؤال : ما هو المرض الناتج عن قلة إفراز هرمون الأنسولين في الجسم؟

الجواب : المرض هو مرض السكري وسببهُ عدم قدرة البنكرياس على إفراز هرمون الأنسولين مما يؤدي إلى ارتفاع نسبة السكر في الدم وذلك يؤدي إلى أعراض مرض السكري وهي العطش ، وكثرة التبول بسبب كثرة شرب الماء بسبب العطش ، ضعف النظر ، ضعف عام في الجسم خاصة الضعف الجنسي وفي الحالات الشديدة يحدث خدران في أطراف الجسم في الأصابع تحديداً بسبب عدم وصول الدم إليها بسبب ضعف الدورة الدموية وذلك يؤدي إلى موت الأطراف وتعفنها وبالتالي قطعها وهذا ما يسمى بالغرغرينا السكرية ،

وفي الحالات الشديدة يؤدي ارتفاع السكر في الدم إلى حدوث جلطات في الجسم قد تؤدي إلى الوفاة.

❖ أهم الإفرازات الهضمية للبنكرياس (Pancreas Secretions)

1- الماء والأملاح المعدنية.

2- الأنزيمات : مثل أنزيم اللايبيز (Lipase) الذي يهضم الدهون، وأنزيم الأمايليز (Amylase) الذي يهضم الكربوهيدرات، وأنزيم البروتيز (Protase) الذي يعمل على هضم البروتينات .

4- الطحال (Spleen):

وهو كتلة من الخلايا وشكله يشبه الهرم إلى حد ما، ولونه يميل إلى البياض ويقع تحديداً إلى اليسار من المعدة، ويلتقي برأس البنكرياس، وعلى أية حال فالطحال لا يتدخل كثيراً في عمل الجهاز الهضمي إلا أنه يكمل بعض الأعمال، علاوة على أنه يقع في تجويف الجسم بالقرب من الجهاز الهضمي.

ومن أهم وظائف الطحال :-

أ- يساهم في صناعة كريات الدم الحمراء عند الجنين حتى الولادة.

ب- يُعتبر مخزناً للدم عند الحاجة.

ج- يحتوي على خلايا بالعة تقوم ببلع الجراثيم والشوائب الموجودة في الدم.

وبالتالي فإن له دوراً كبيراً في الدفاع عن الجسم.

د- يأخذ كريات الدم الحمراء التالفة ويحطمها ليستفيد الجسم من مكوناتها.

حقيبة صور الوحدة الثالثة

(الجهاز الهضمي)

الفم

الفم أو التجويف الفمي هو القسم الأول من الجهاز الهضمي . داخل الفم يوجد اللسان ، والأسنان ، واللثة و فتحات الغدد اللعابية ؛ والشفتان في مقدمة الفم ، و هما عضلتي إطباق ، و اللتان تساعدان في إدخال الطعام الى الفم ، كما تضمنان عدم خروج الطعام حين مضغه .

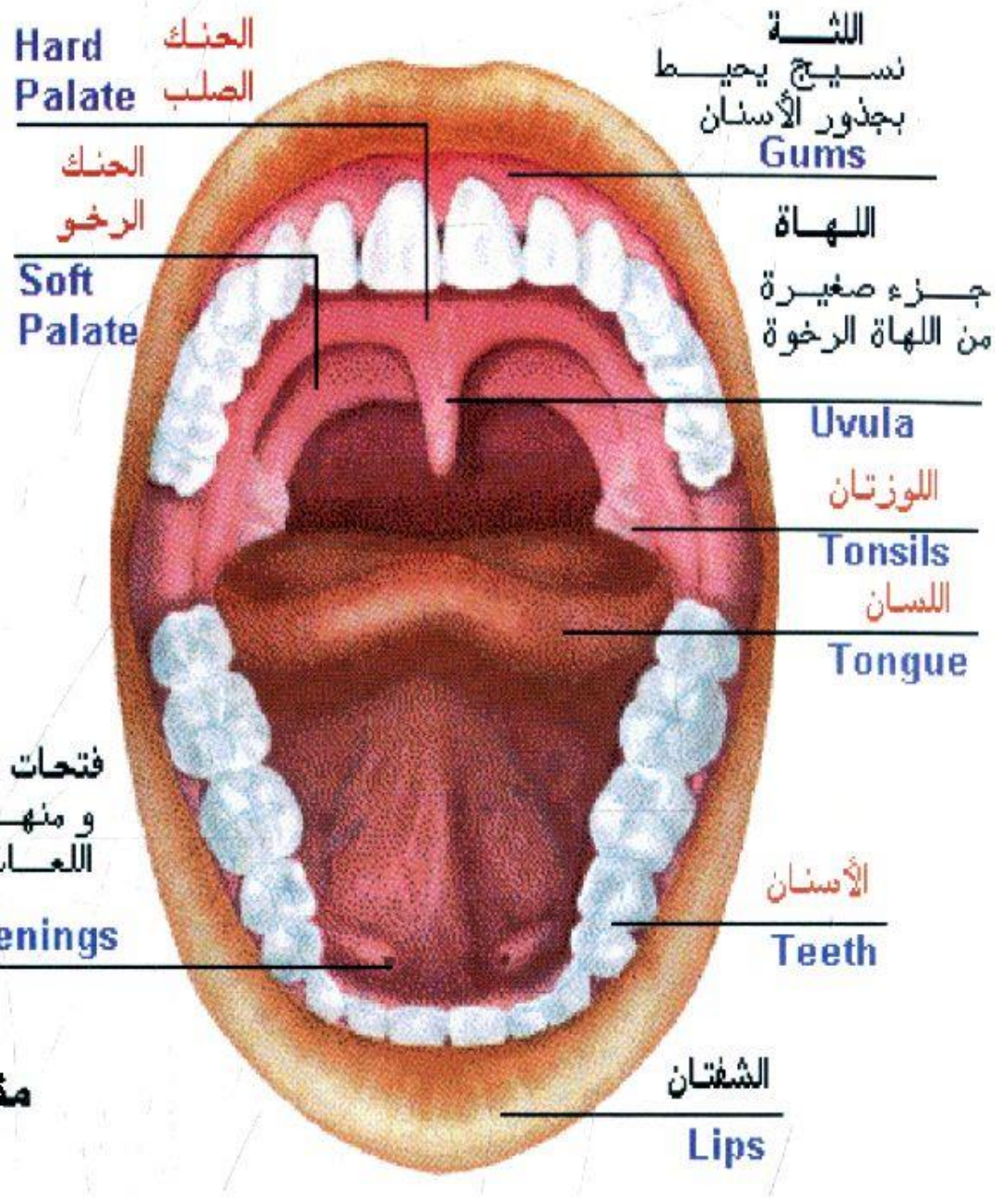

منظر أمامي

تشريح الأسنان - القواطع

إذا كنت قد جاوزت الثانية عشرة من عمرك فسيكون في فمك (٣٢) سناً (اسنان العقل تظهر ابتداءاً من السنة ١٨ و حتي ٢٤ سنة لتكمل ٣٢ سن)، الأسنان الثماني الأمامية و تعرف بالقواطع قوية و مسطحة و ذات نهايات حادّة تعمل على تقطيع الطعام. لكل سن قاطع جذر واحد يستقر داخل عظم الفك و هو مثبّت فيه بصورة محكمة بواسطة أنسجة قوية (تعرف بالأربطة).

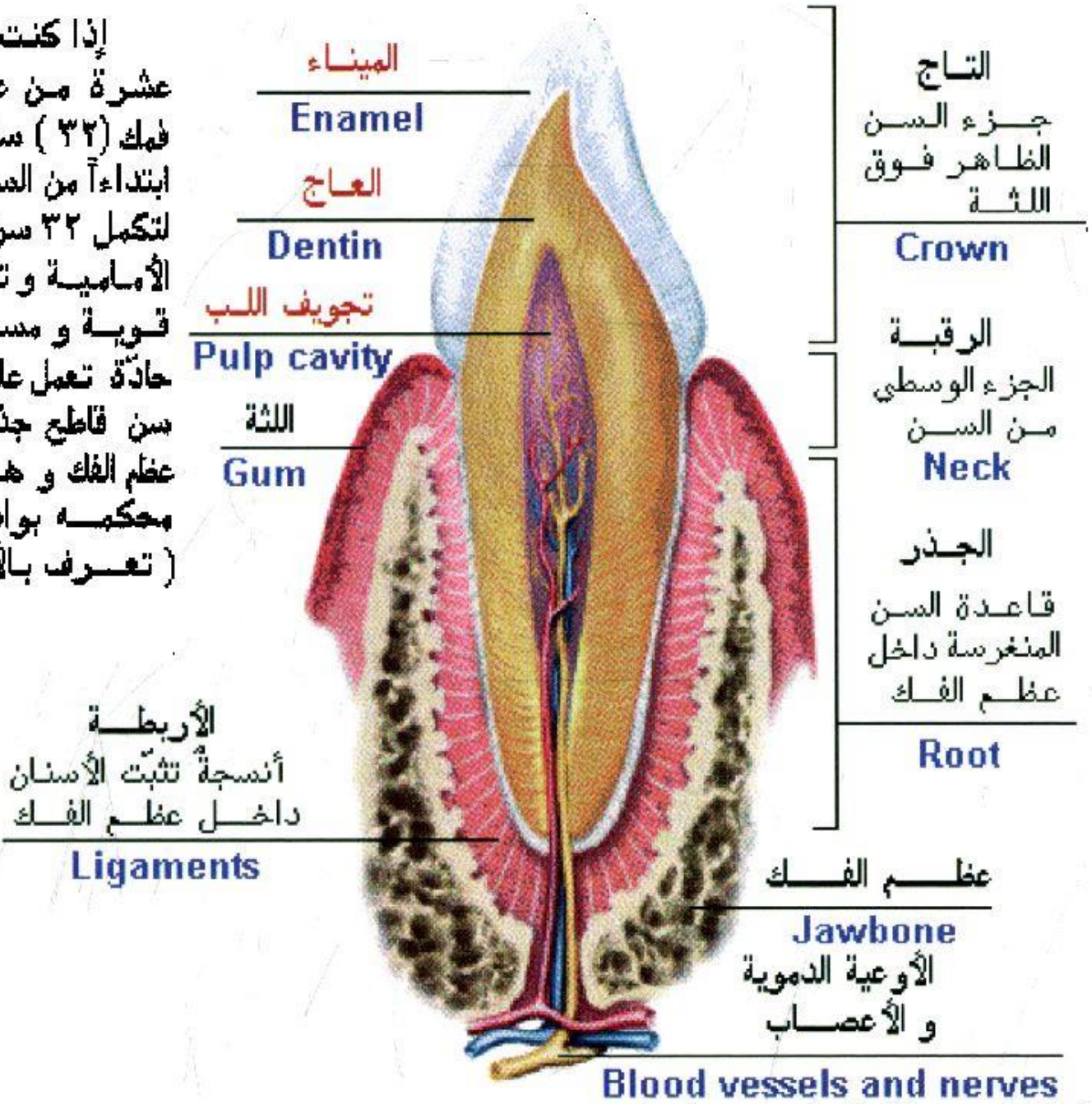

الأسنان/ القواطع

تشريح الأسنان — الأضراس

الطواحن (الاضراس) أسنان كبيرة و قوية يتحرك بعضها فوق بعض لسحق و طحن الطعام ، الاسنان جميعاً لها ذات الاجزاء تاج ، و رقبة ، و جذر . الطواحن الاثنا عشر في مؤخرة الفم مثبتة بقوة في أماكنها بعدة جذور . الطواحن في الفك العلوي لكل منها جذور ثلاثة ، بينما تلك التي في الفك السفلي فلكل منها جذران أثنان .

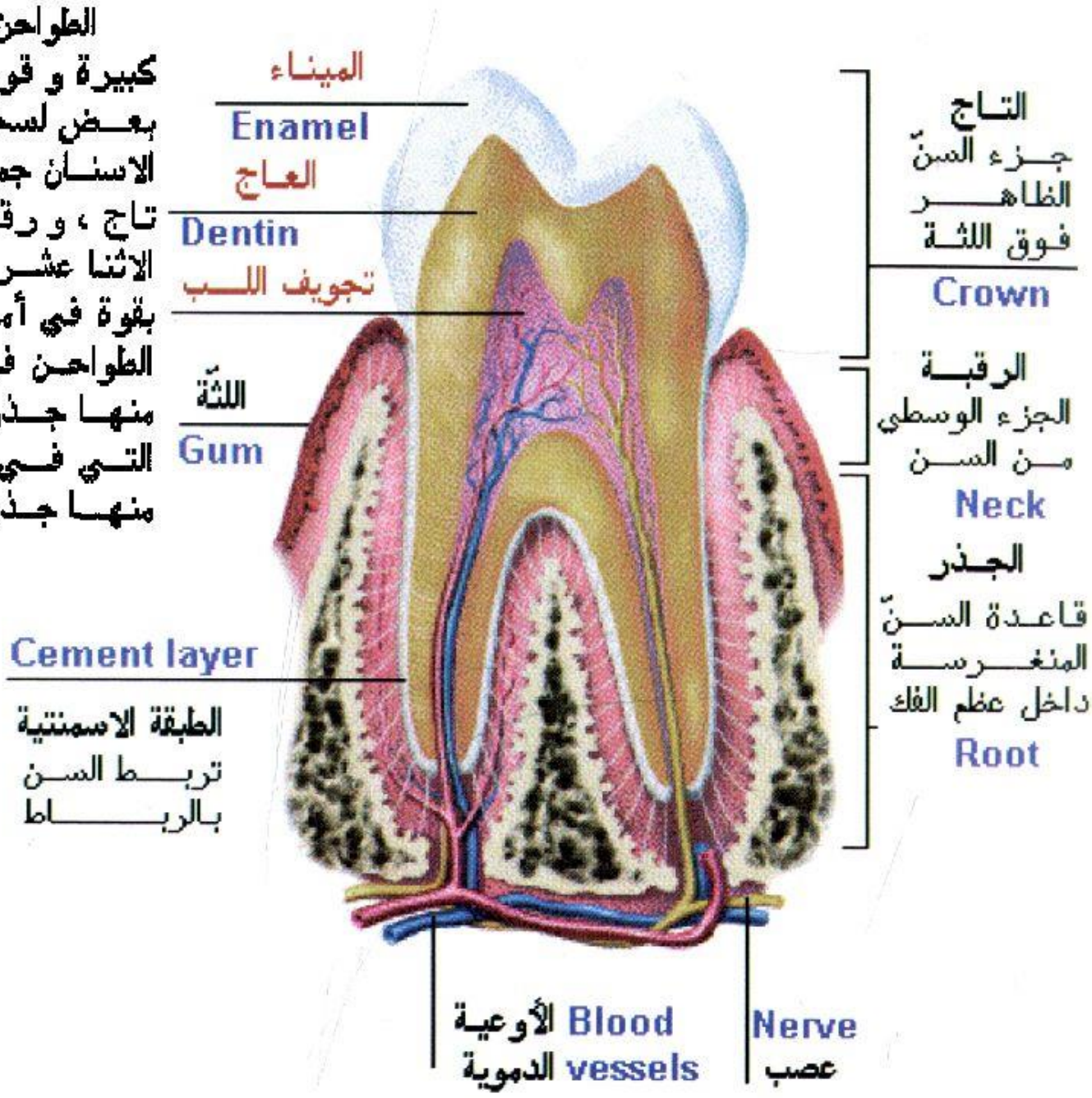

الأسنان / الطواحين

تشريح الأسنان اللبنية

ينمو للانسان خلال حياته مجموعتان من الاسنان ، المجموعة الاولى تظهر ما بين الأشهر الست الاولى و حتى السنة الثانية من العمر ، و هي الاسنان اللبنيّة . و ما بين السنة السادسة و الثانية عشرة من العمر تكون الاسنان العشرون اللبنيّة قد رخت و تساقطت تباعاً ، و ذلك بفعل نمو الاسنان الدائمية في عمق الفك ، و بسبب نمو عظم الفك نفسه و الذي يؤدي بدوره الى دفع الاسنان اللبنيّة المؤقتة خارجاً .

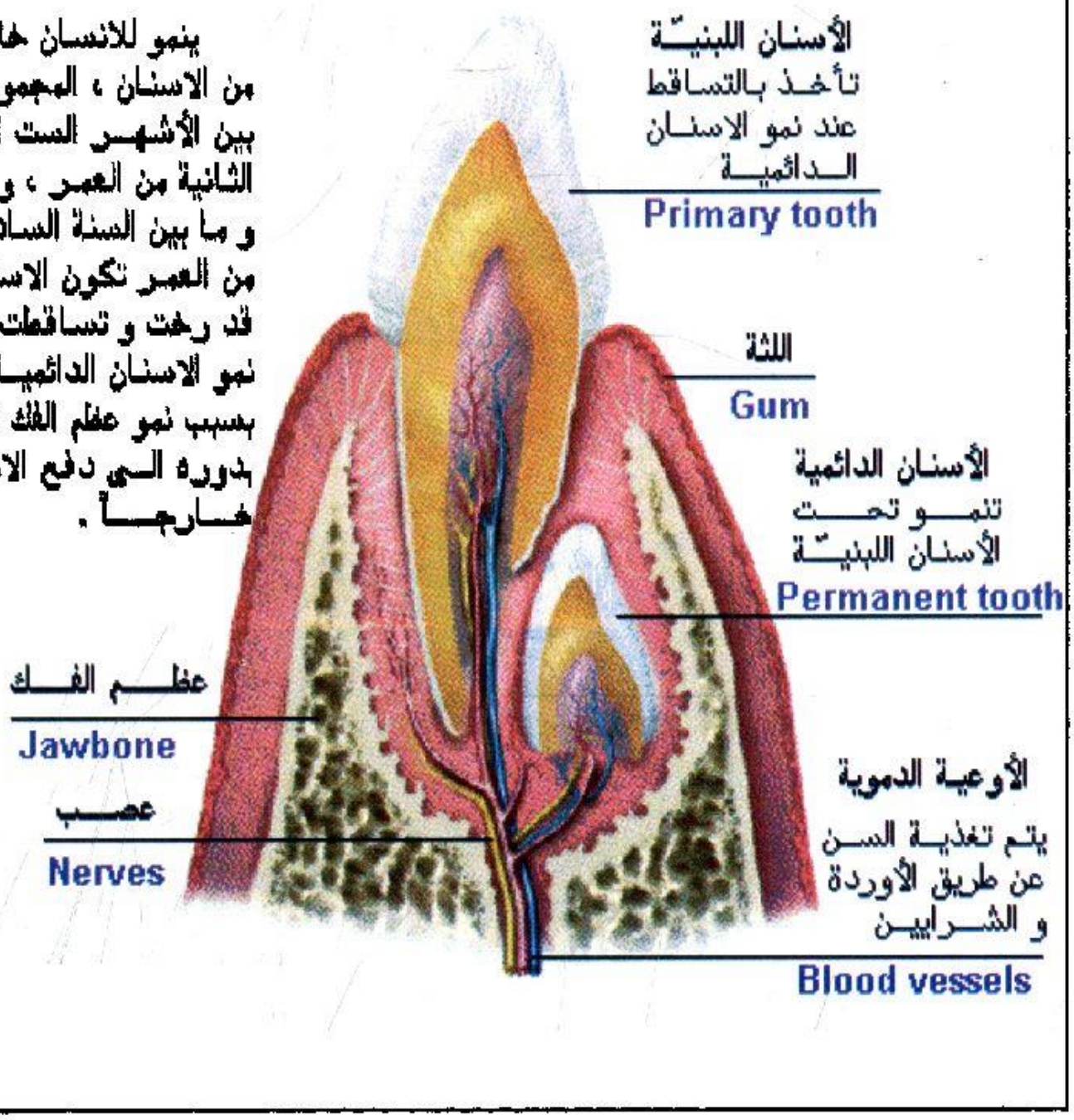

الأسنان اللبنية

تشريح اللسان

اللسان عضلة قوية تشغل معظم التجويف الفمي ، و هي مرنة للغاية و تغير من شكلها عند تذوق الطعام أو عند مضغه و إبتلاعه ، و كذا عند النطق أو إصدار الاصوات . و تنتشر على سطح اللسان نتوءات صغيرة تعرف بـ (الحليمات الذوقية) و التي تعطي للسان ملمساً خشناً ، و في هذه الحليمات توجد (العقد الذوقية) .

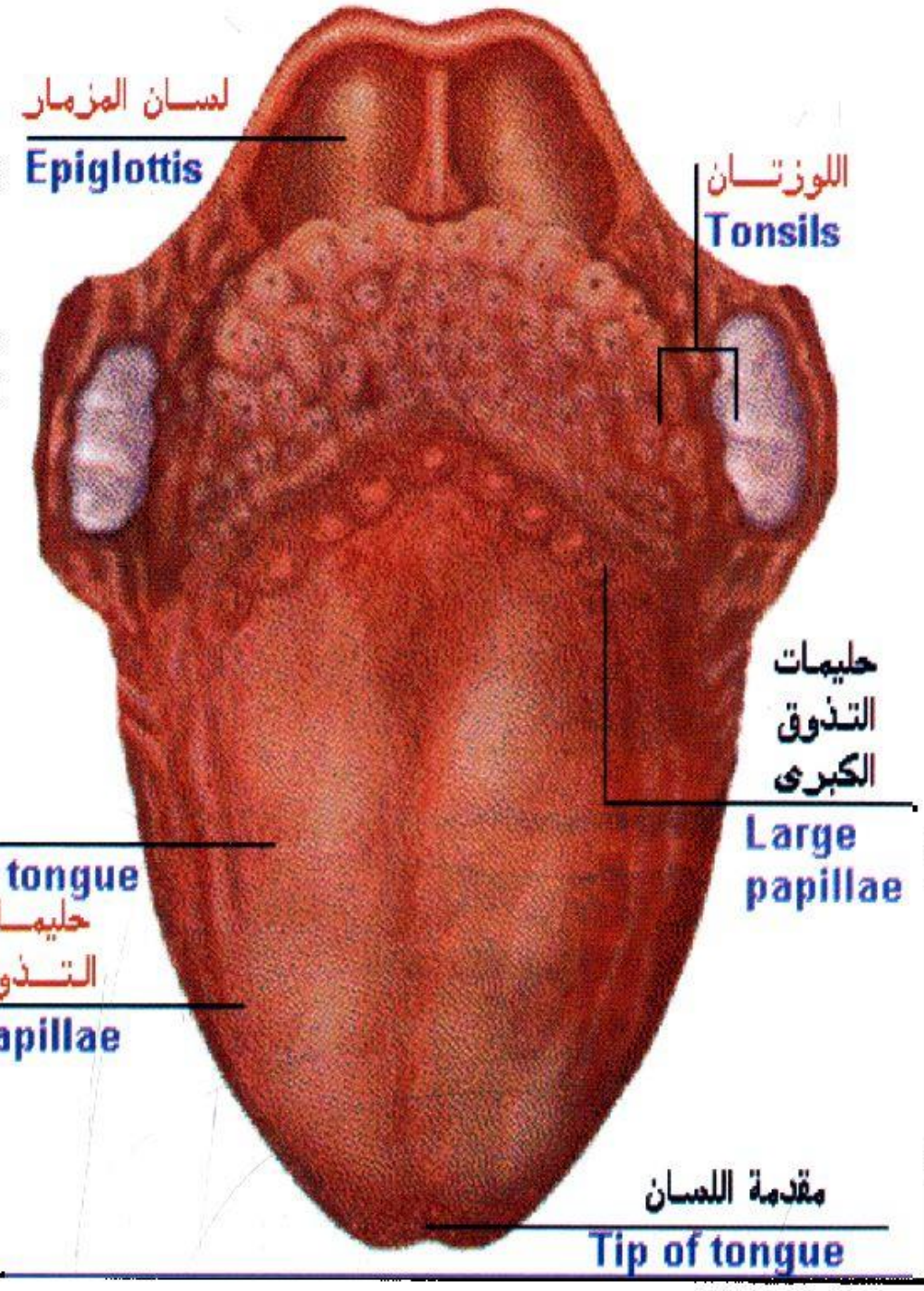

اللسان

البلعوم أو الحلقوم

الحلق أو الحلقوم عبارة عن أنبوب عضلي طوله حوالي (١٣سم) ، يمتد من مؤخرة الانف و الفم ، و ينتهي عند المرئ و بداية القصبة الهوائية . و ينقل الحلق الهواء عند التنفس و الطعام عند البلع . و يدفع الطعام من الفم الى الحلق بوا سطة عضلاته الجدارية .

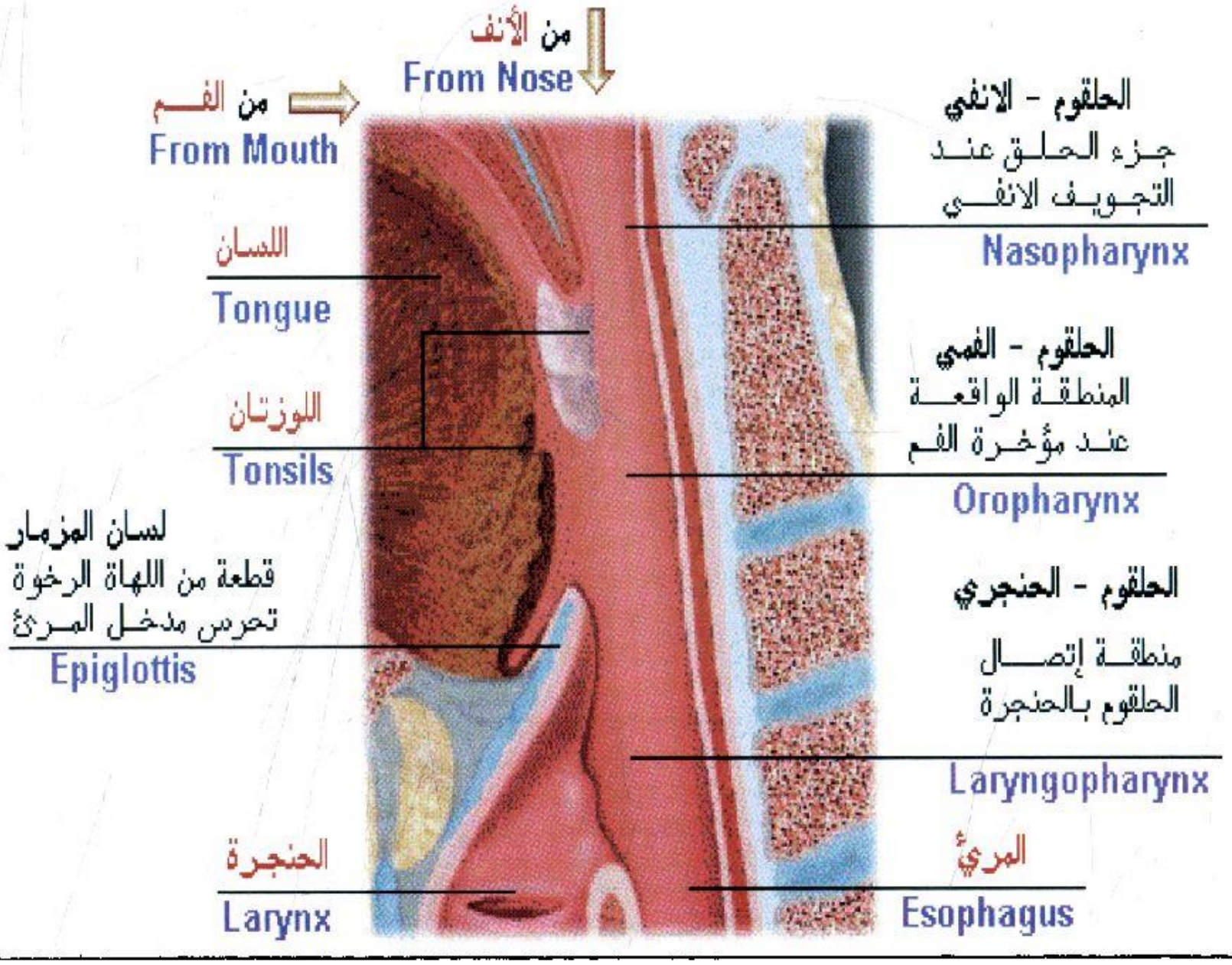

البلـع

ينتقل الطعام الممضوغ في الفم عن طريق المريء الى المعدة ، حيث تبـدأ العملية عندما يقوم اللسان بدفع الطعام الى الحلق ، ثمّ ينقل الطعام تلقائياً الى المريء و منه الى المعدة .

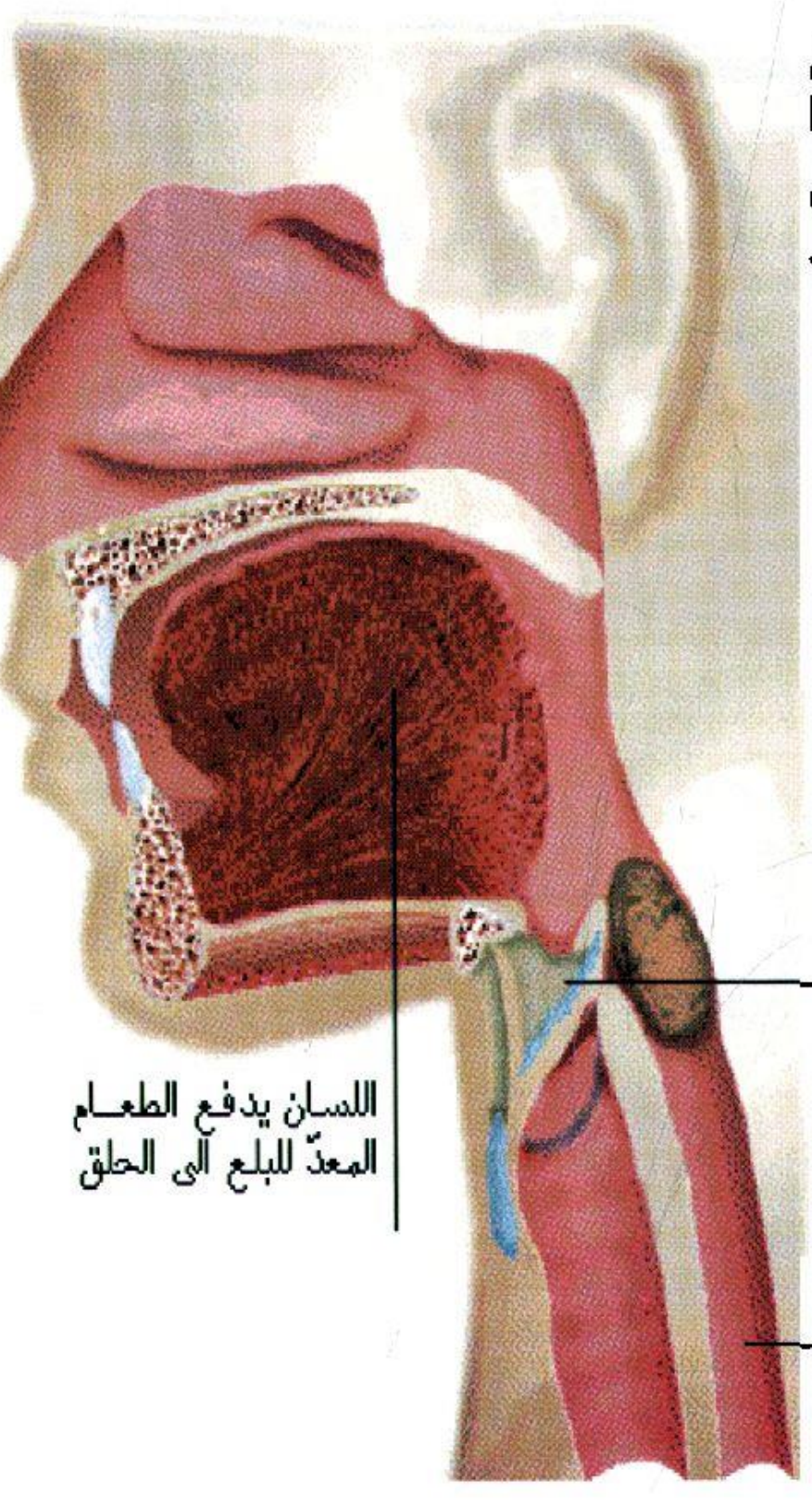

١ اللسان يدفع الطعام المعدّ للبلع الى الحلق

٢ عندما يدفع الطعام من الحلق الى المريء يغلق لسان المزمار

٣ **ينتقل الطعام عبر المريء إلى المعدة بواسطة الحركة الدودية**

تشريح المريء

المريء أنبوب طوله (٢٥ سم) و يستقر تمامـاً خـلف القصبة الهوائية ، و يوصل الحلق بالمعدة ، و يتـألف جدار المريء من ثلاث طبقات ، اثنتان منها عضلية ، و عند بلع الطعام تتقلص هـذه العضلات ، بحركة تعرف بـالحركة التمعجية لكي تـدفع الطعـام نحو المعدة ، المريء في حالته الاعتيادية مسطح و عنـد مـرور الطعـام فيـه ينتفخ .

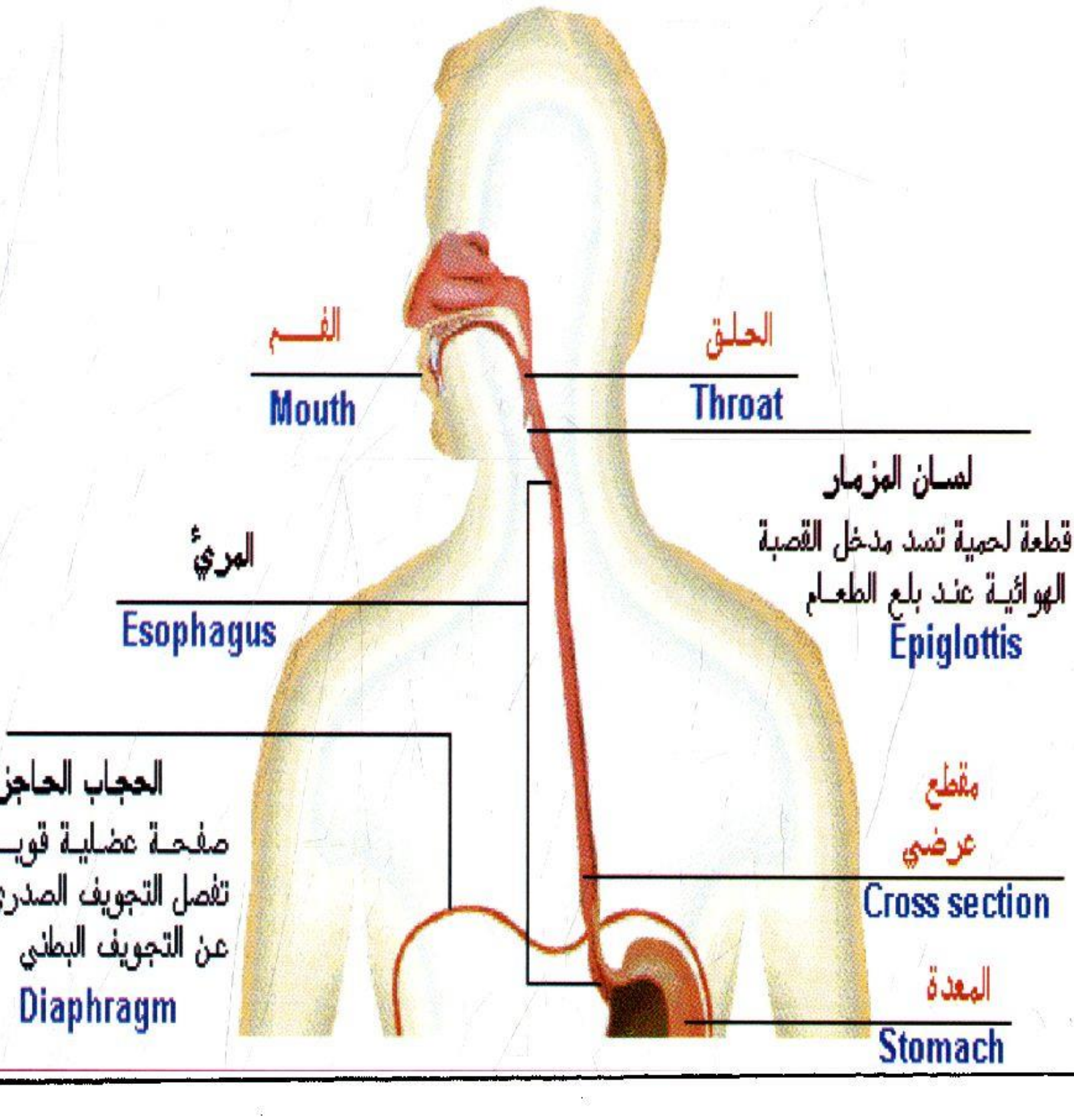

المقطع العرضي للمريء

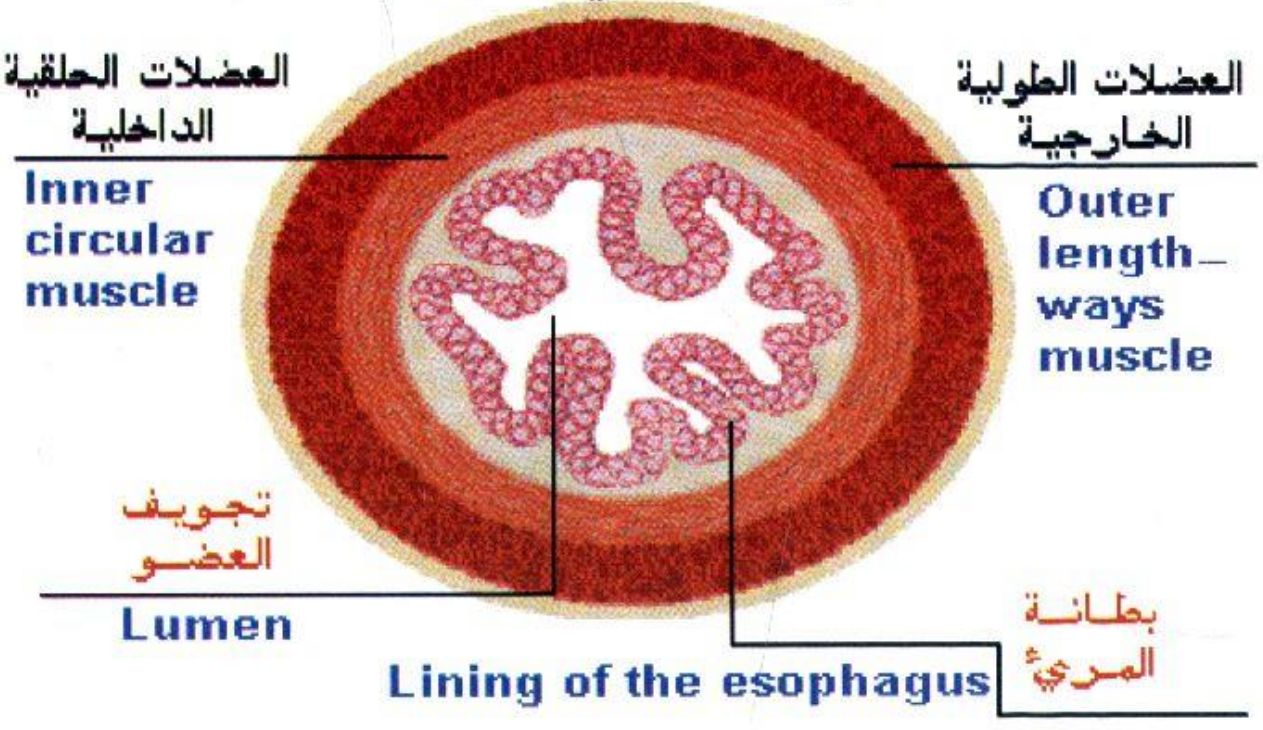

المقطع العرضي خلال المريء يظهر أنه أنبوب مجوف، جداره ذو عدة طبقات ، بطانة هذا الجدار مؤلفة من خلايا تعرف بالظهارية ، و التي تنتج مادة لزجة تساعد على انسياب اللقمة الى اسفل المريء . هناك أيضاً بطانتان عضليتان تتقلصان أثناء البلع لدفع الطعام نحو المعدة .

المعدة

المعدة أعرض جزء في الجهاز الهضمي ، و هي كيس عضلي يأخذ شكل الحرف (J) و تتسع لخزن الطعام المبتلع ، و هي تسحقه و تضغطه ثم تخلطه بالأحماض و العصارات الهاضمة المتولدة من جدارها ، و عندها يغدو الطعام سائلاً مستحلباً (كيموس) يدخل فيما بعد الامعاء الدقيقة .

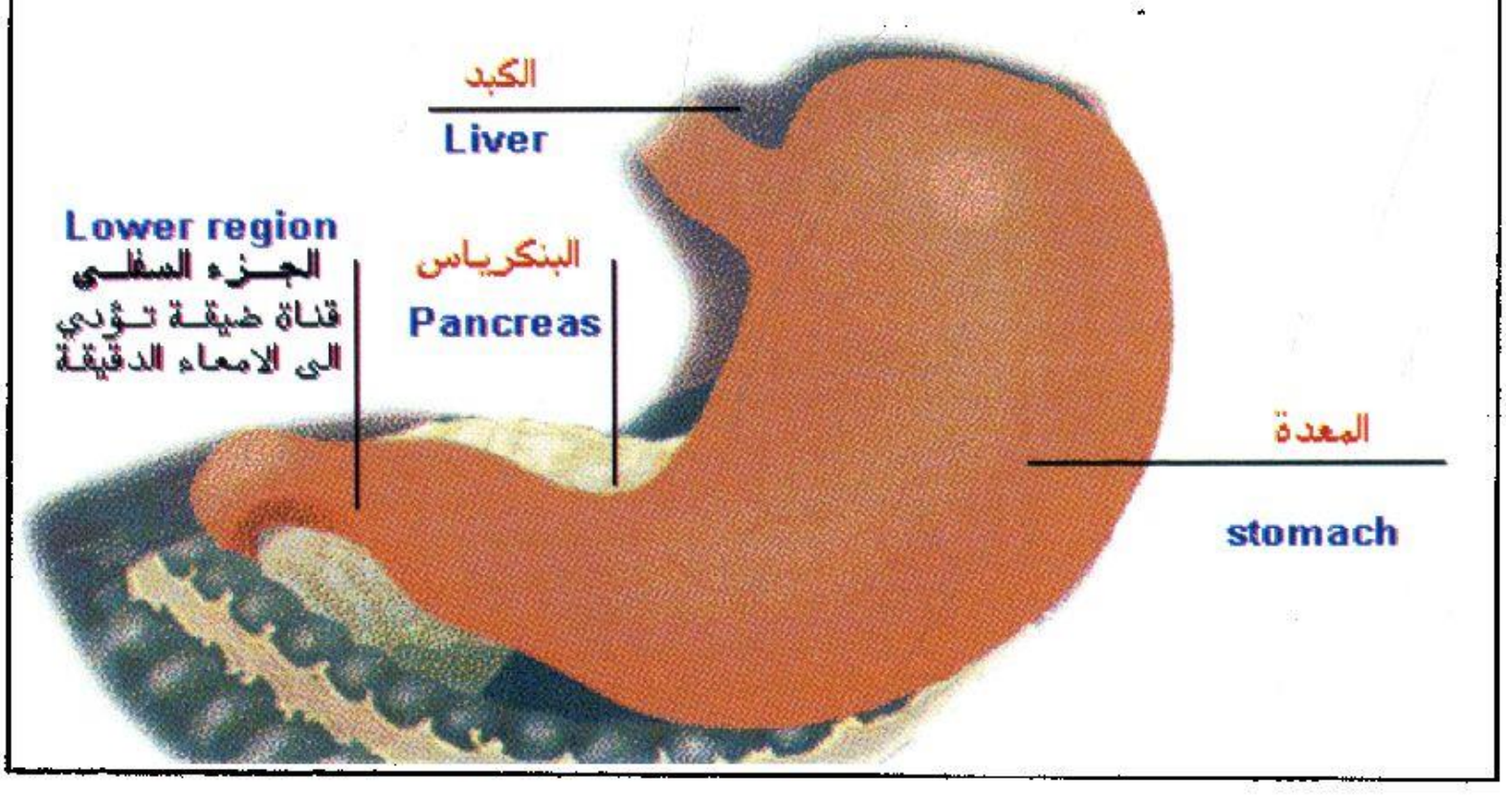

تشريح المعدة

المعدة كيس قوي في أعلى التجويف البطني تحت الرئتين ، جدرانها عضلية و قابلة للإتساع مع سطحها الداخلي ، و الذي يكون منقبضاً في حال خلائها . المعدة قابلة للإتساع بمقدار (٢٥سم) عند إمتلائها، و تسعُ (١,٥ لتر) من الطعام . تُغلقُ نهاية المعدة عادةً بعضلة عاصرة تعرف بـ (العضلة البوابية) و التي تُفتحُ لتسمح بمرور مقدارٍ ضئيلٍ من الطعام نحو الامعاء الدقيقة .

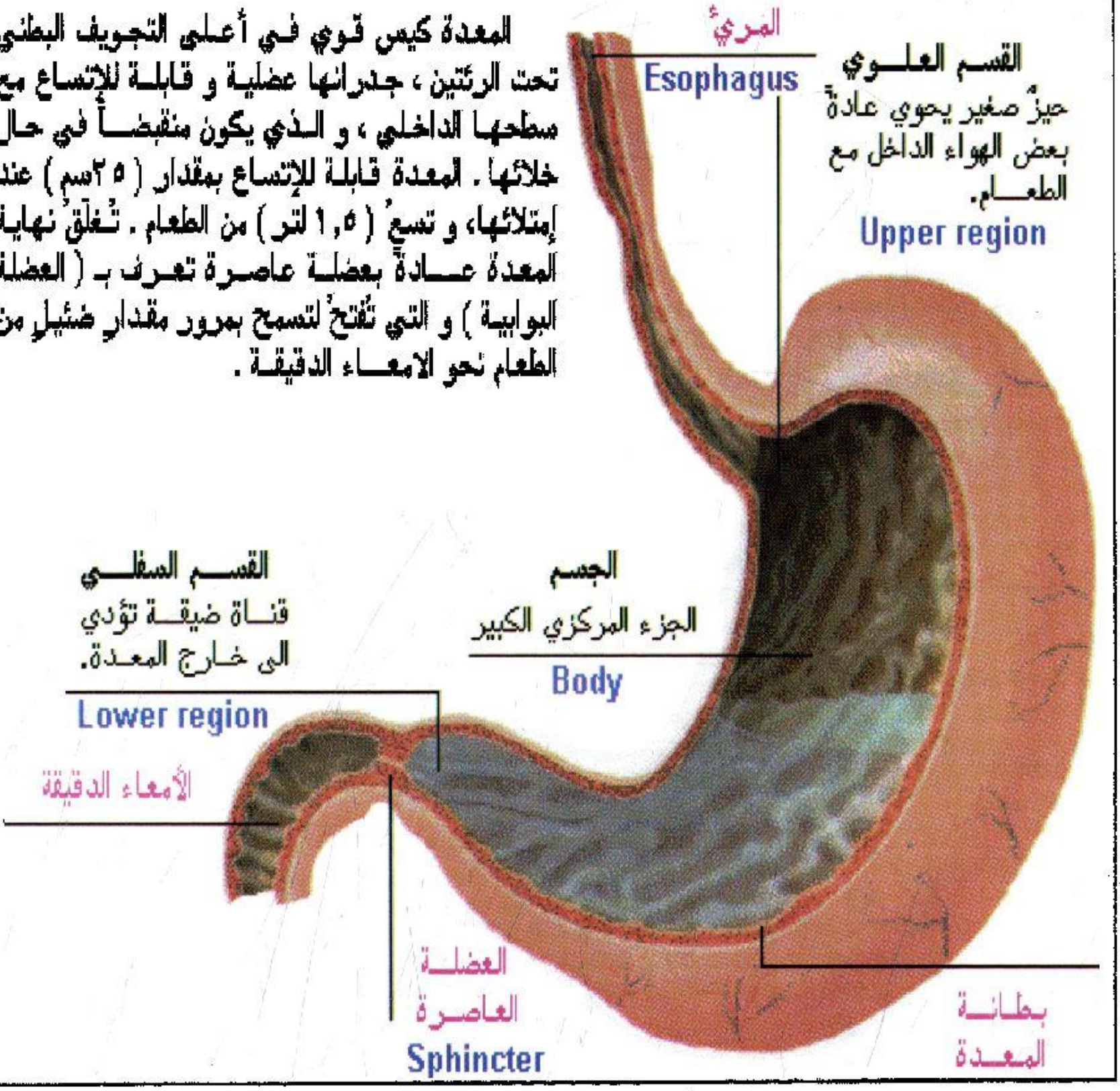

كيف تعمل المعدة

يبقى الطعام داخل المعدة ثلاث ساعات ، و خلال هذه المدّة يخلط مع عصارات المعدة الهاضمة (الانزيمات) ، و هكذا يتحول الطعام الذي قطعته الاسنان و مضغته الى مستحلب يعرف بإسم (كيموس) ، ثمّ يدخل الأمعاء الدقيقة فيما بعد ، فتتم فيها عمليتي الهضم النهائي و الامتصاص .

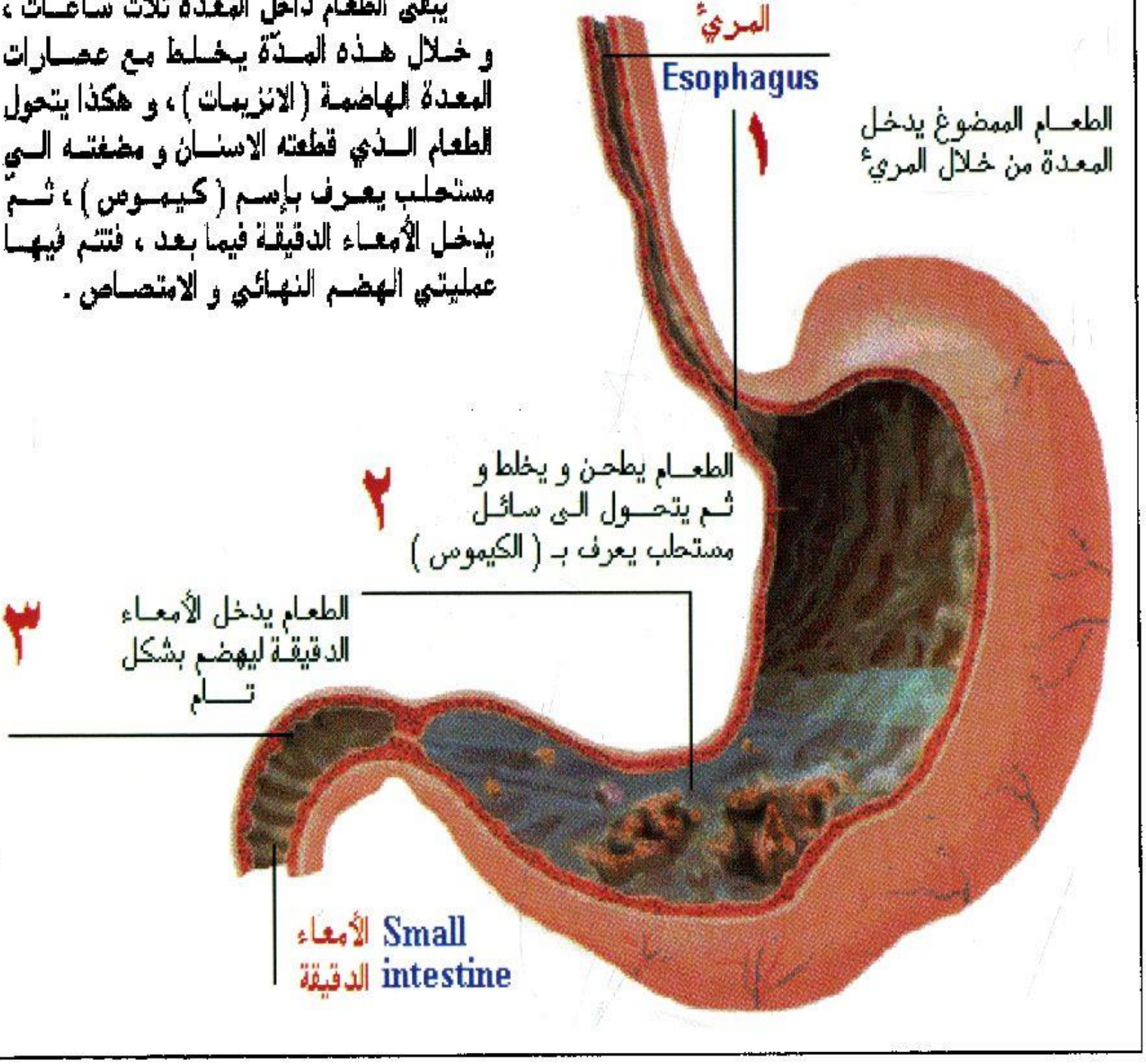

بطانة المعدة

تولّد الخلايا المبطنة للمعدة مخاطاً كثيفاً محافظاً للمعدة . تحتاج بطانة المعدة الى حماية ضد العصارات الحمضية الهاضمة التي تفرزها تجاويف هذه البطانة . تقوم العصارات الحمضية بتجزئة الطعام في المعدة وفي حالة عدم وجود المخاط العائق فإن هذه العصارات تبدأ بهضم المعدة نفسها .

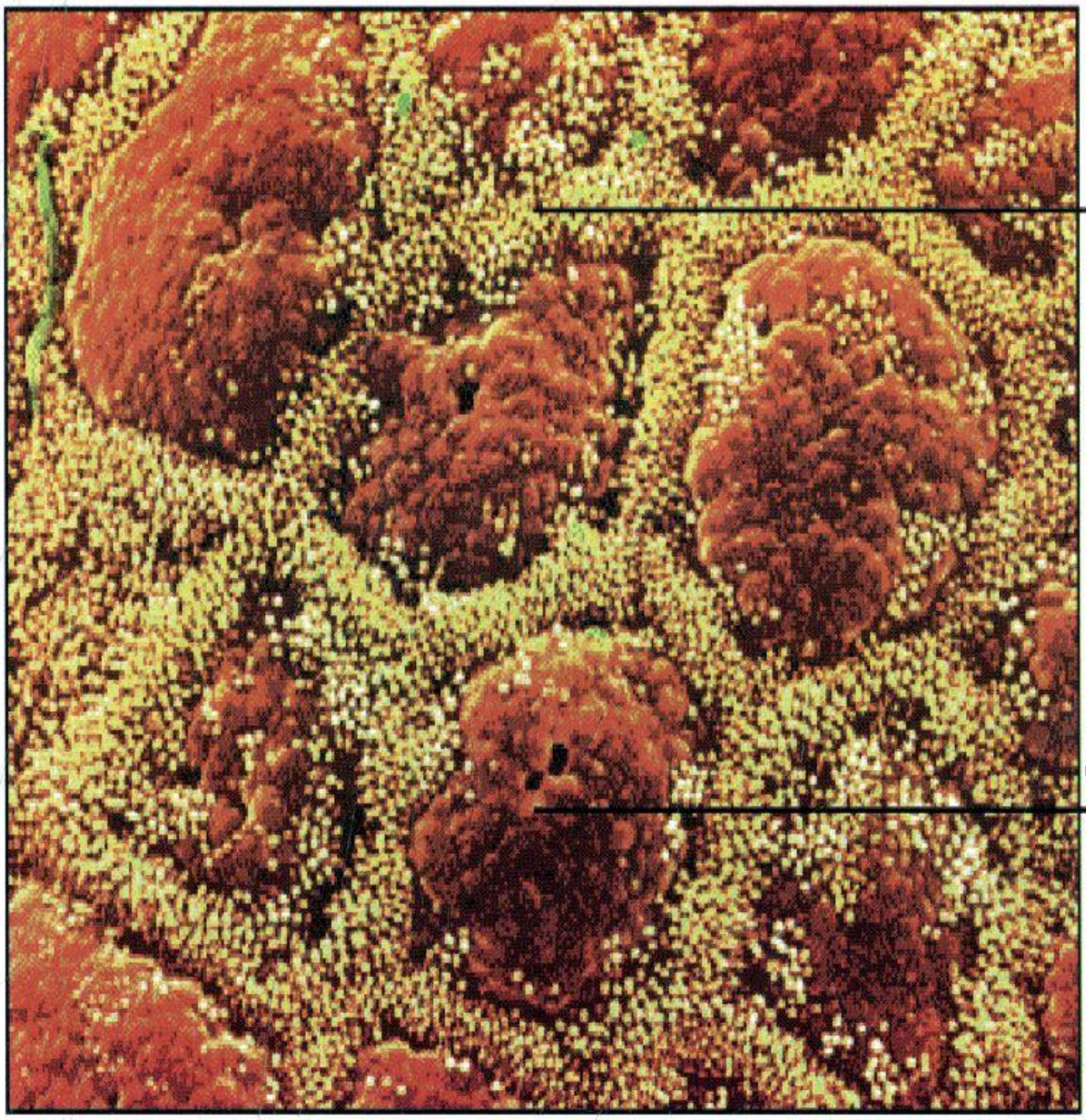

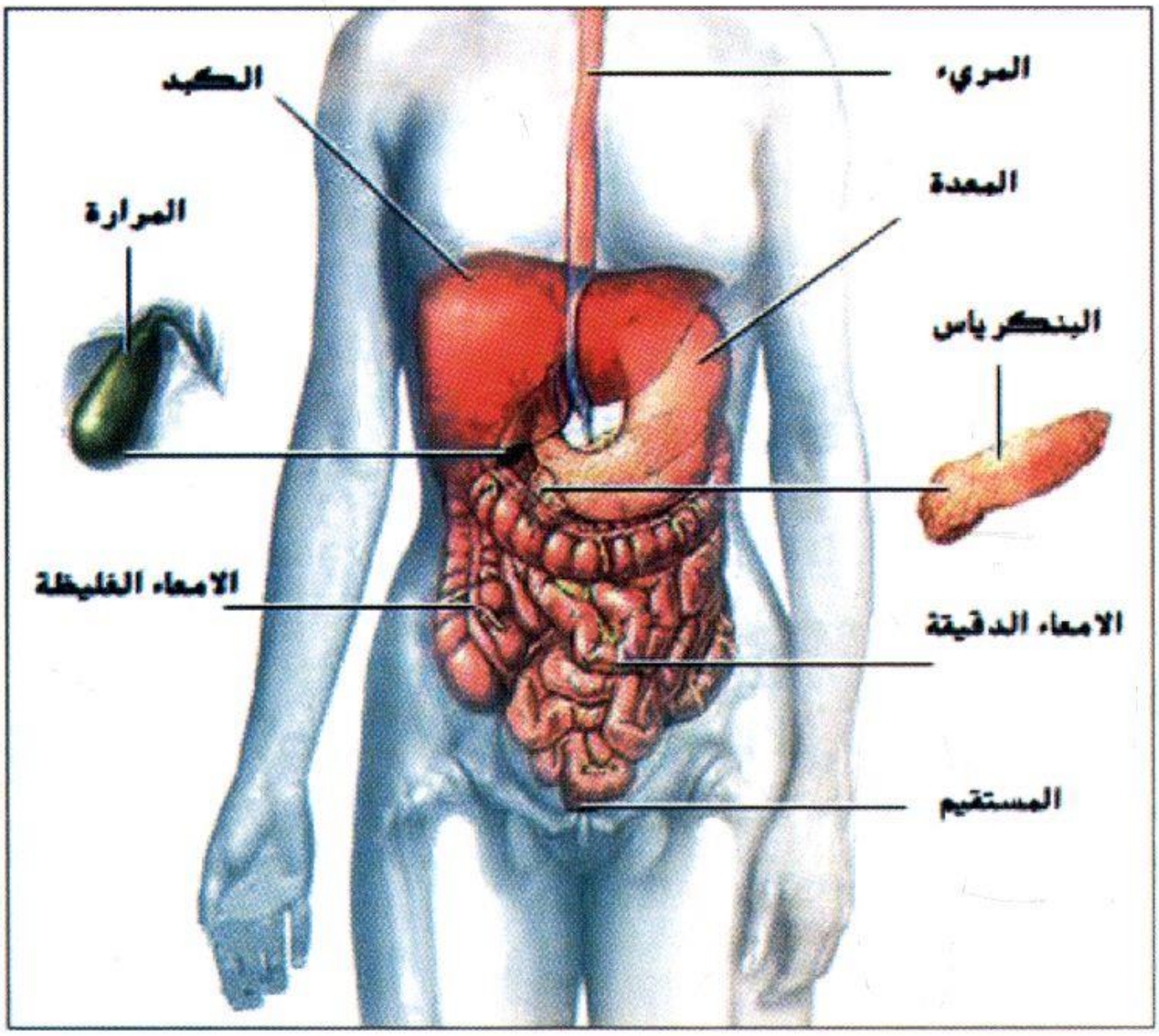

الأمعاء (1)

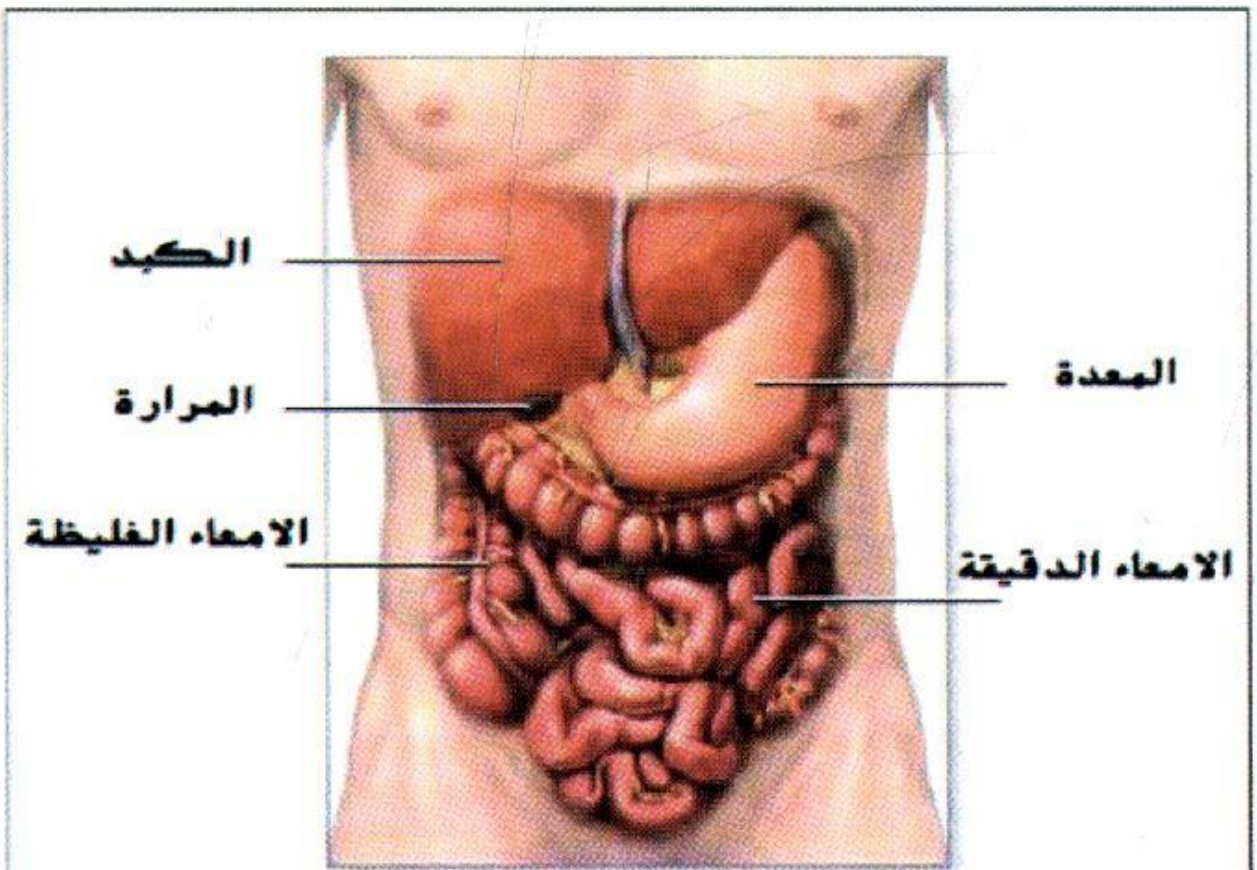

الأمعاء (2)

الأمعاء

طول الأمعاء حوالي (٧,٥ متر)، الجزء الاول (الامعاء الدقيقة) وهي عبارة عن انبوب ملتو داخل التجويف البطني، وهي الجزء الاساسي لهضم الطعام و إمتصاصه. الجزء الثاني (الامعاء الغليظة) وتلي الامعاء الدقيقة الى الاعلى منها، و مهمتها الاساسية إمتصاص الماء و الاملاح و طرح الفضلات.



العضلة العاصرة

عضلات حلقية تسيطر على عملية طرح الفضلات. و التي تنظم خروج الغائط

الأمعاء (3)

تشريح الأمعاء الدقيقة

الأمعاء الدقيقة أنبـوب ملتوي داخـل الجوف البطني طوله 6أمتـار ، ومقسم الـى ثلاثـة أجـزاء : الاثني عشـر ، الصائم ، و اللفائفي . الطعام يتجزء داخـل الامعاء الدقيقة تمهيداً لعملية إمتصاصه من قبل الجسم . تحوي بطانة الامعاء الدقيقـة الآلاف مـن النتـؤات الاصبعيـة الدقيقـة المنضدة تعرف بـ (الزغابـات) و التـي تعمل على إمتصاص جزيئـات الغـذاء .

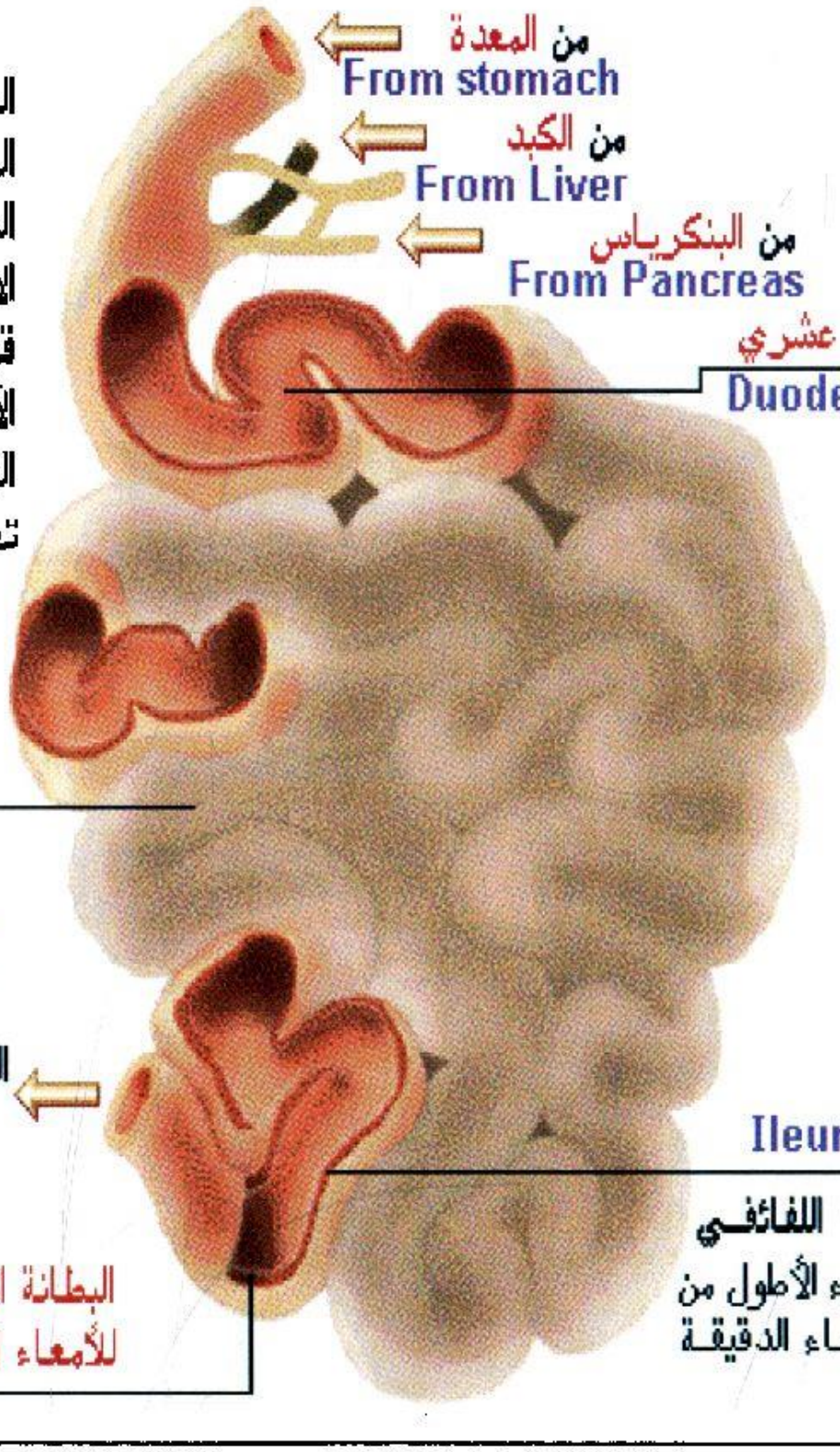

البطانة الداخلية للأمعاء الدقيقة

تتكون بطانة الامعاء الدقيقة من آلاف التجاعيد الصغيرة أو الزغب ، و كل زغابة تحتوي على مجموعة من الأوعية الدموية لغرض نقل الغذاء الممتص وهي مغطاة بمادة مخاطية واقية . هذه الزغب تضاعف مساحة الأمعاء لعدة مرات و هذا يجعل الغذاء يمتص بصورة أسرع من بطانة الامعاء الدقيقة . تكون الزغب مسطحّة في القسم العلوي من الأمعاء الدقيقة و في القسم الأخير تكون إصبعية الشكل تقريباً .

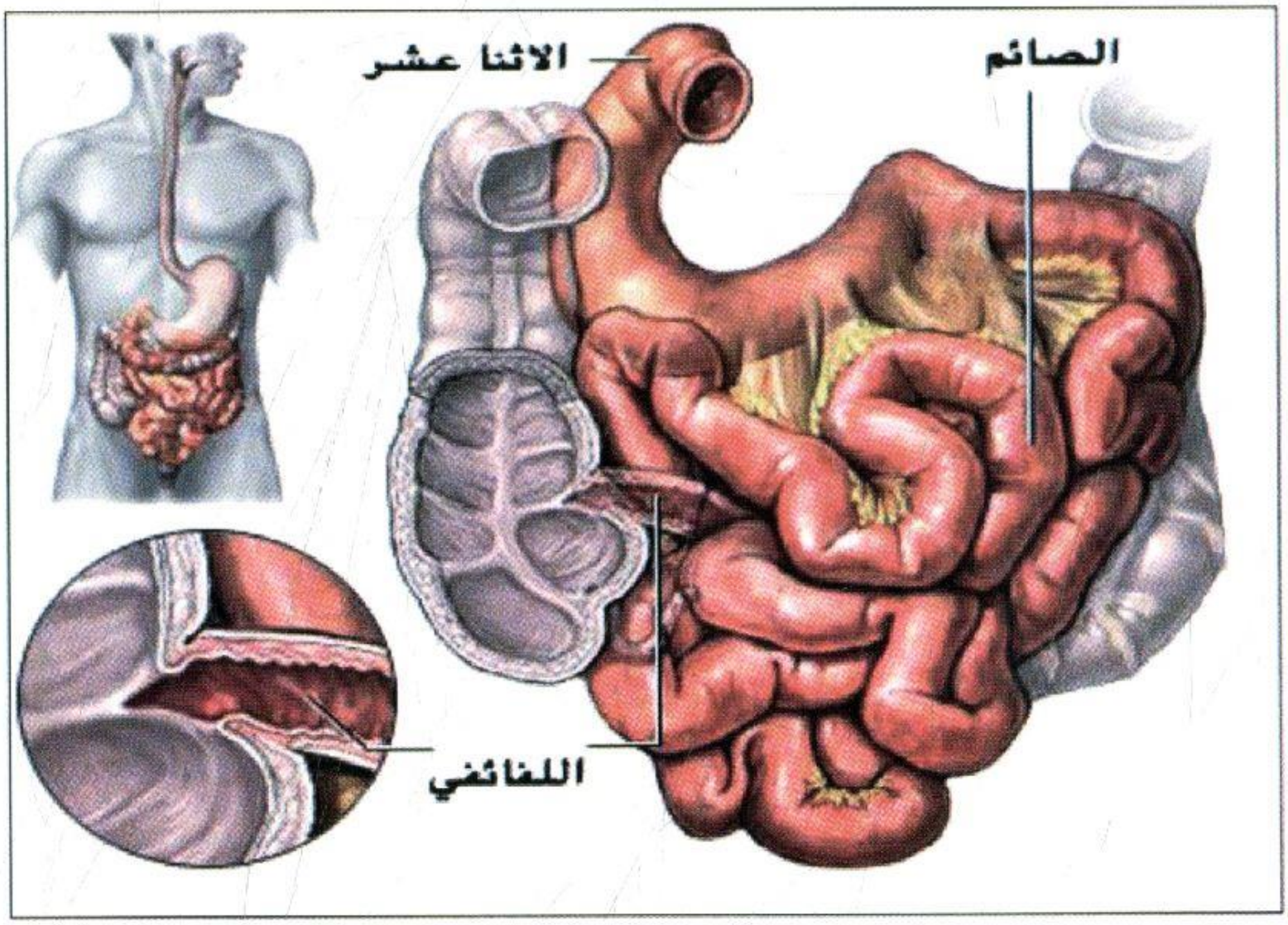

أجزاء الأمعاء الدقيقة

امتصاص الغذاء

بطانة الامعاء الدقيقة مغطاة بملايين الزوائد الأصبعية الدقيقة التى تعرف بالزغب (مفردها زغابة) و يمتص الطعام المهضوم من الامعاء الدقيقة بواسطة هذه الزغب ثم يمرر الى بقية انحاء الجسم . و تحتوي كل زغابة أوعية دموية دقيقة (شعرية) تنقل البروتينات و الكربوهيدرات الى الدورة الدموية ، و الى الفروع الصغيرة في الجهاز اللمفاوي و التى تنقل الدهون الى اجزاء اخرى من الجسم .

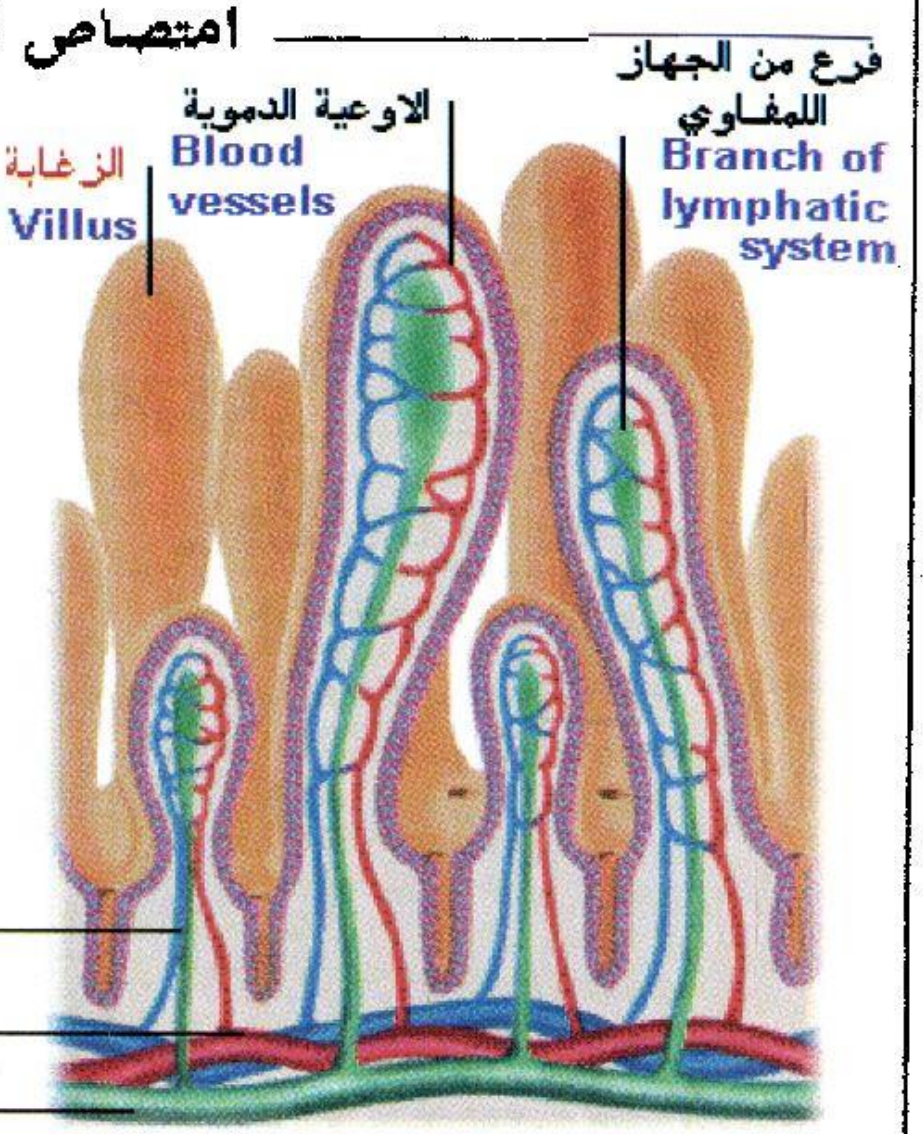

كيف تعمل الأمعاء الدقيقة

تقوم الأمعاء الدقيقة باتمام فعاليات هضم الطعام و تجزئته و إمتصاصه بعد ذلك عن طريق الغشاء الداخلي للأمعاء الدقيقة بواسطة الزغابات . و بتقلص عضلات الأمعاء الدقيقة تتولّد حركة تمعجية تدفع بالطعام الى الأمام ، و يستغرق انتقال الطعام خلال الأمعاء الدقيقة ست ساعات تقريباً .

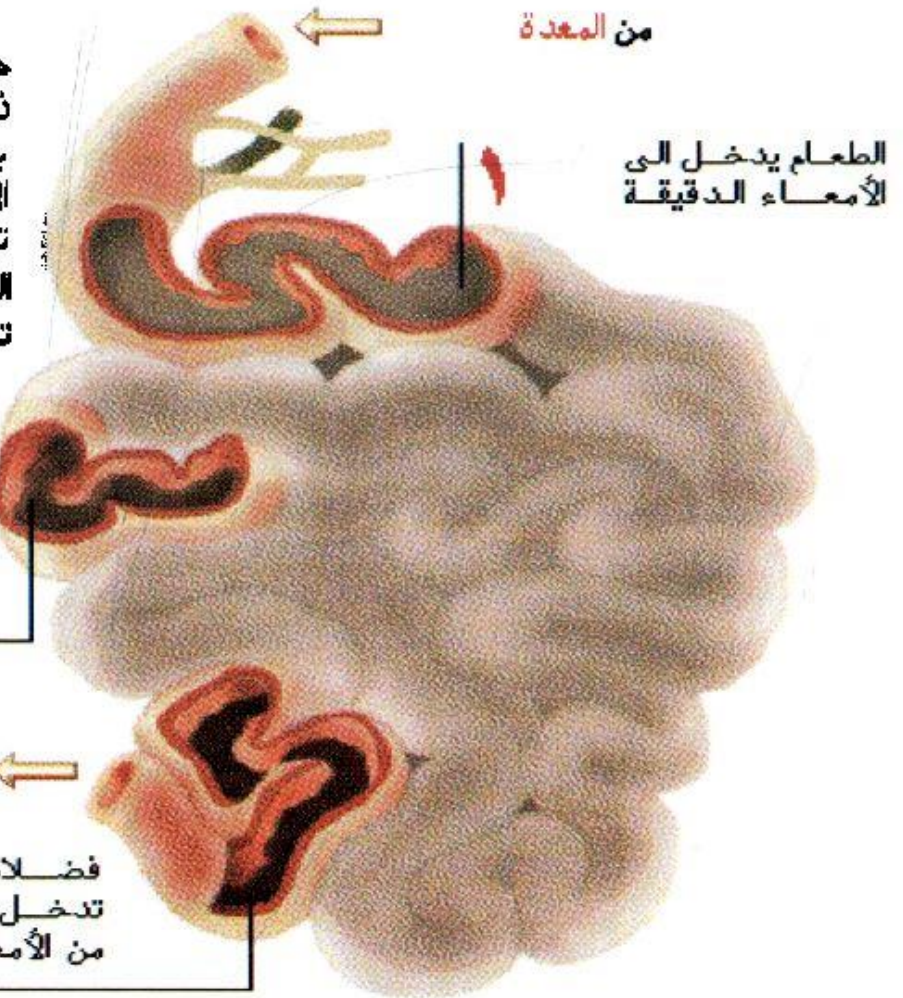

الأمعاء الغليظة

الأمعاء الغليظة عبارة عن أنبوب طوله حوالي (١,٥ م) و الذي يشكل الجزء الأخير من الجهاز الهضمي . تتصل من الأعلى بالأمعاء الدقيقة و تنتهي الى خارج الجسم من خلال المخرج. الجزء الرئيسي من الأمعاء الغليظة القولون الذي يعمل على امتصاص الماء من الغذاء غير القابل للهضم . والجزء الأصغر هو المستقيم والذي يخزن الفضلات الجافة غير المهضومة ، التي تسمى الغائط ، قبل أن تطرح خارج الجسم .

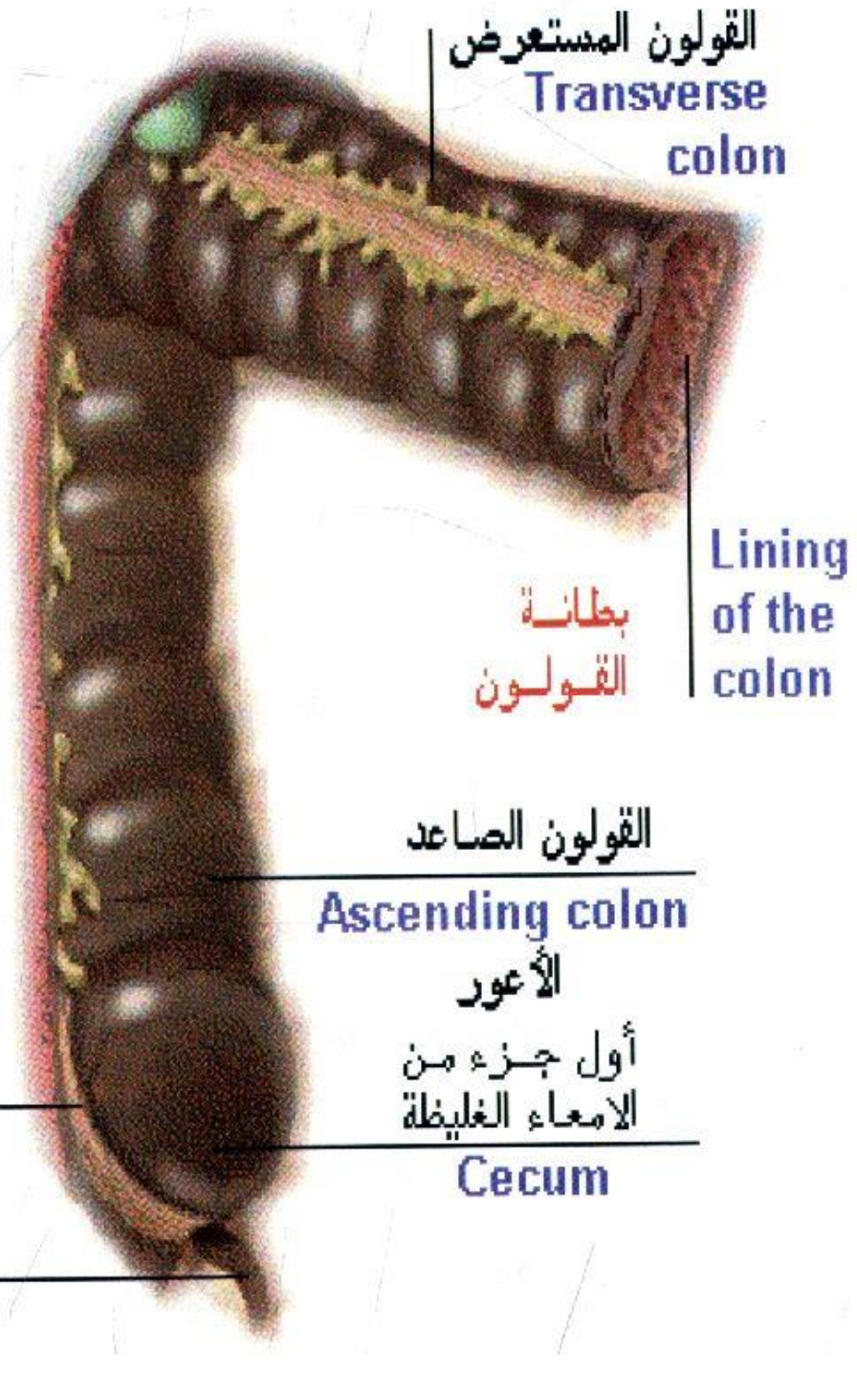

تشريح الأمعاء الغليظة

الأمعاء الغليظة هي الجزء الأخير من الجهاز الهضمي ، و تتكون من قناة عريضة طولها حوالي (٥,١متر) ، وهي علي جزئين : القولون و المستقيم، اللذان ينثنيان علي شكل مستطيل حول الامعاء الدقيقة داخل الجوف البطني .

بطانة القولون

بطانة القولون او الامعاء الغليظة اكثر نعومة من بطانة الامعاء الدقيقة . وهي ذات غدد دائرية مطمورة يمكن رؤيتها في هذه الصورة . و يمكن لهـذه الغـدد ان تمتـص كميات كبيرة من الماء و الملح من الطعـام غير المهضوم المتبقي في القولون ، وتفـرز هذه الغدد مقداراً من المواد المخاطية لحماية البطانة الداخلية ولمساعدة فضلات الطعـام الجافـة أو الغائط للانـزلاق مـن الامعـاء الغليظة . وتعيش في القولون مجاميـع مـن البكتريا تعمل على اتمـام هضـم الفضـلات وإنتـاج فيتامين (K) الـذي يسـاعـد فـي تخثر الدم .

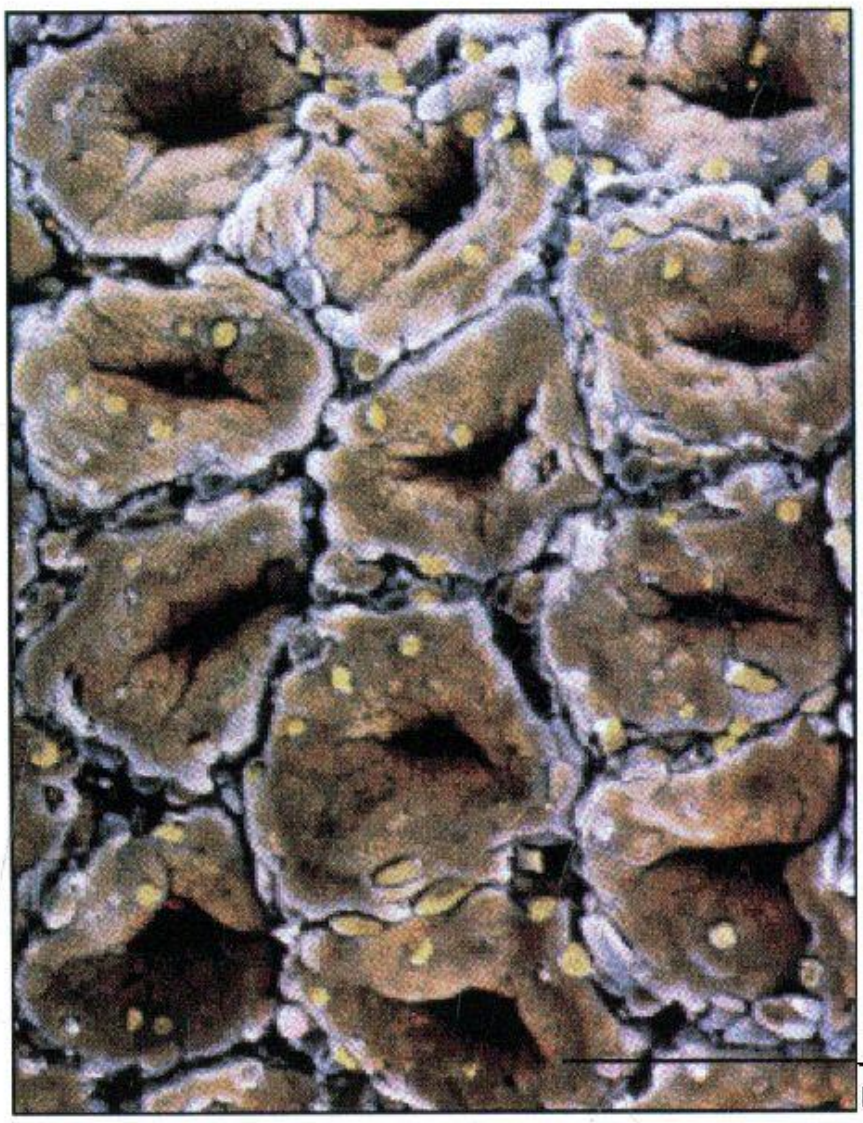

غـدة القولـون الدائريـة
Circular gland of the colon

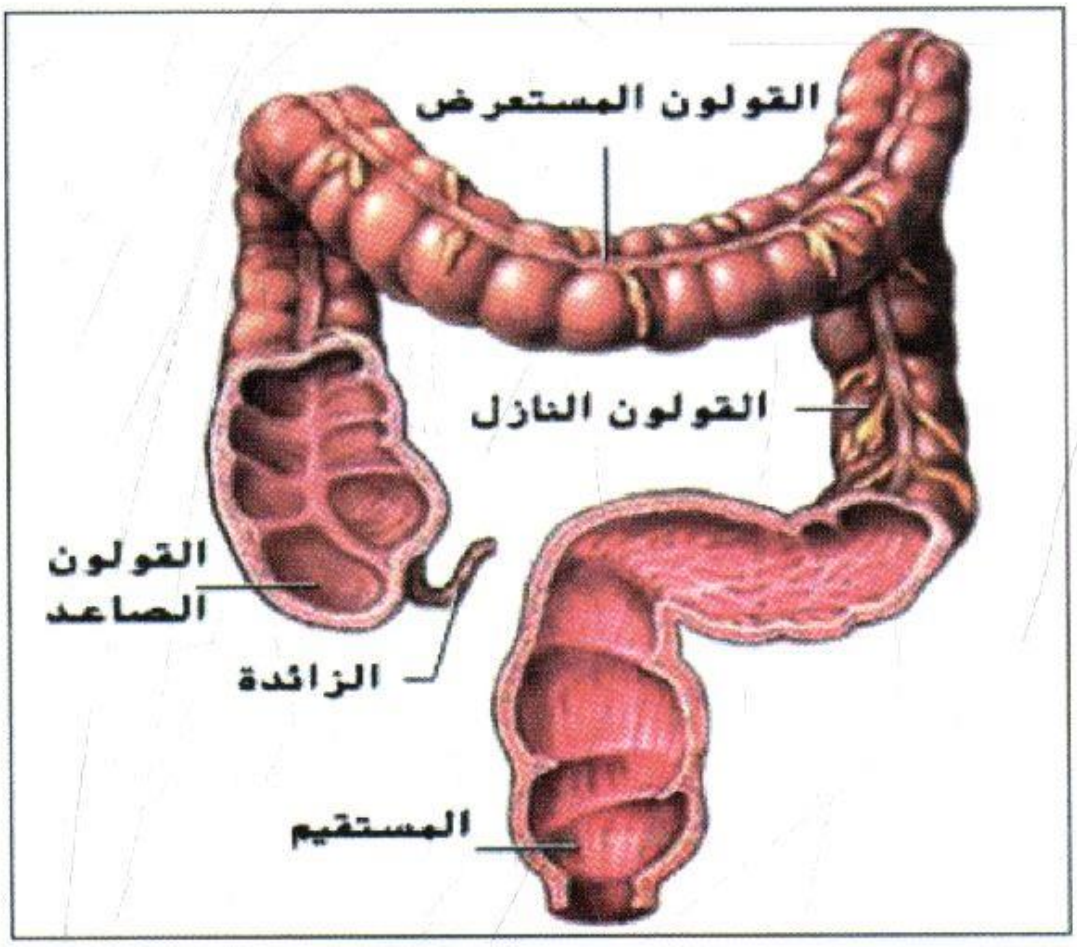

أجزاء الأمعاء الغليظة

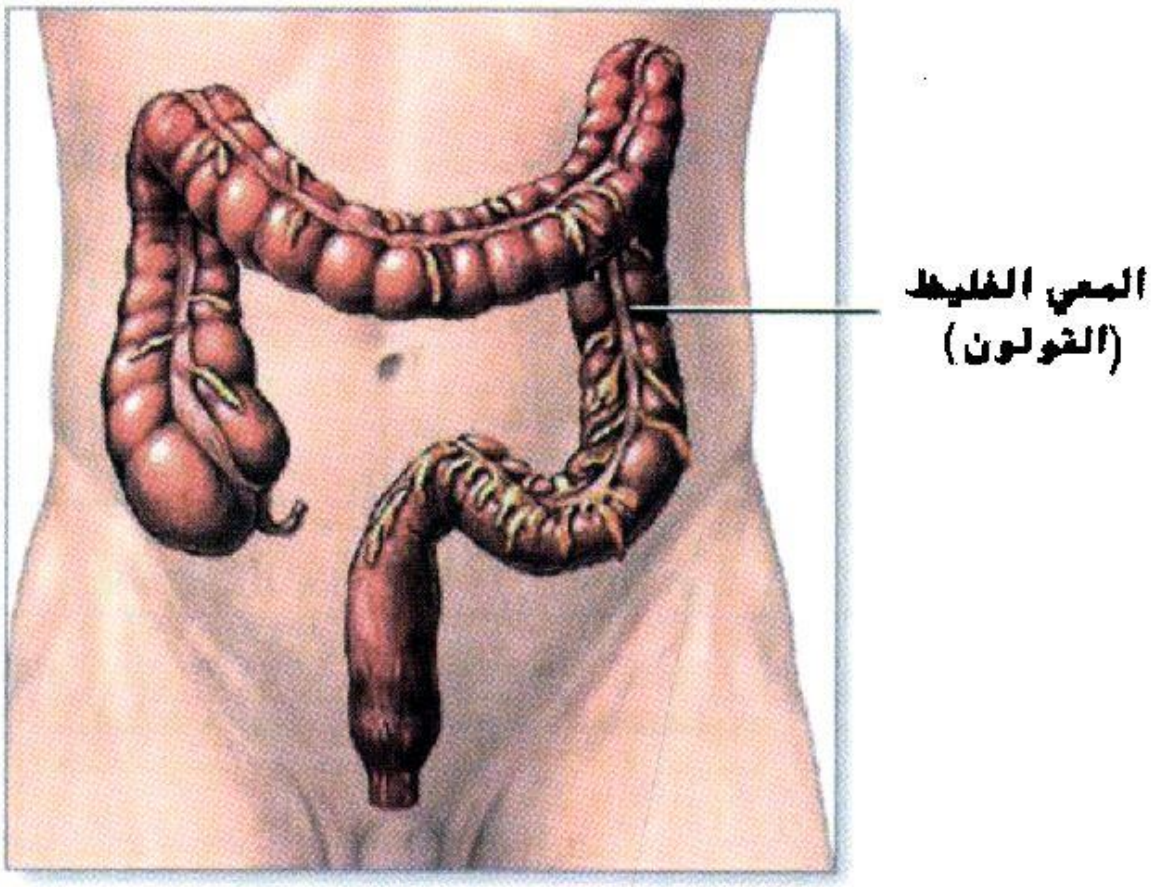

موقع الأمعاء الغليظة

كيف تعمل الأمعاء الغليظة

تصل المواد الغذائية غير القابلة للهضم والتي لايمكن الإستفادة منها من الأمعاء الدقيقة الى الأمعاء الغليظة . يتم إمتصاص الماء و الأملاح من الفضلات بين (٣٦ ـ ١٢) ساعة ثم تتحول هذه الفضلات الى غائط يطرح بعد ذلك الى خارج الجسم .

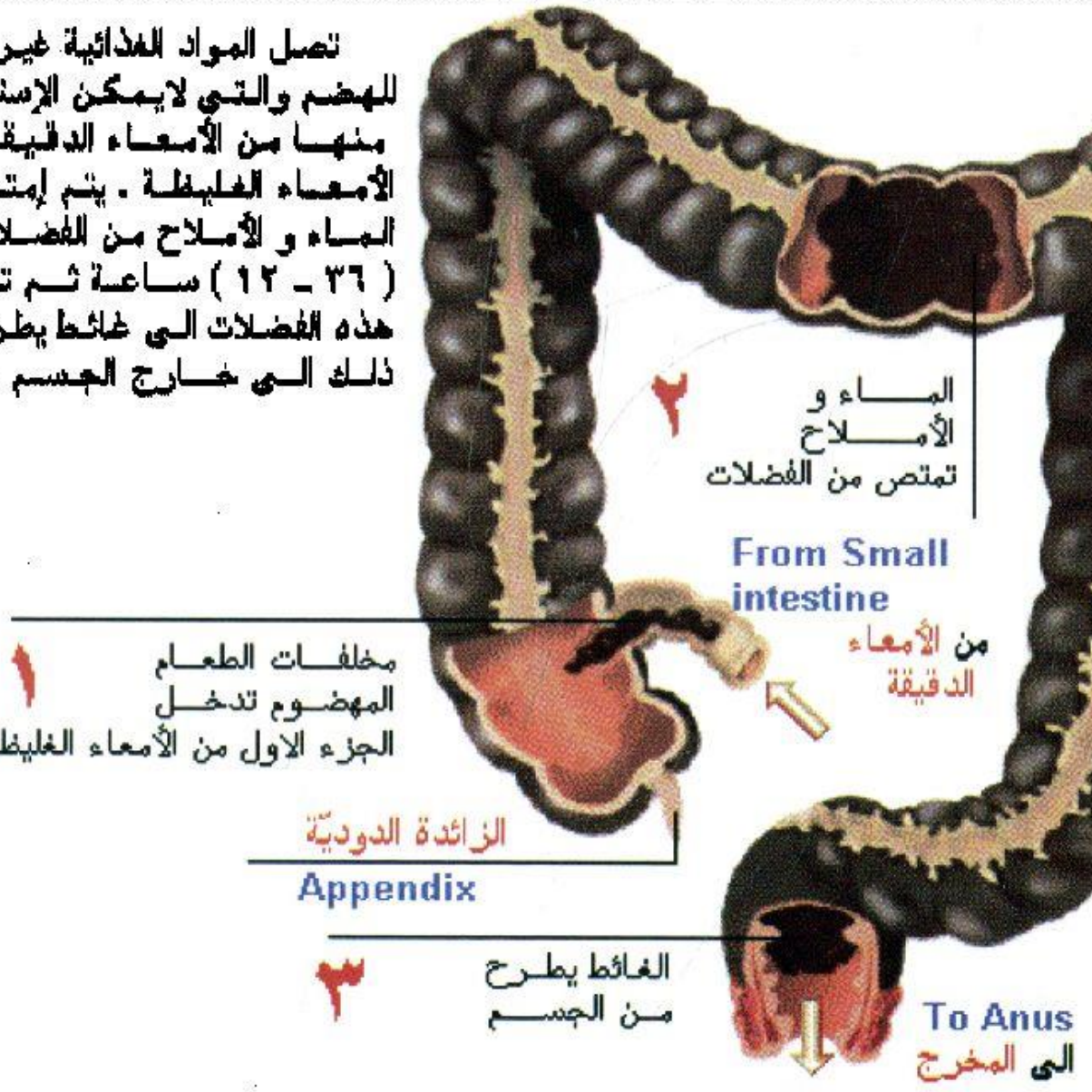

تشريح الكبد

الكبد من أكبر اعضاء الجسم و له وظائف متعددة ويقع تحت الرئتين و الحجاب الحاجز و في الجزء العلوي من التجويف البطني ، و ينقسم الكبد الى فصين رئيسيين : فص أيمن كبير، و فص أيسر صغير . و كل فص ينقسم الى أقسام دقيقة تعرف بـ (الفصيات الكبدية) . يمر دم الجسم بأسره في هذه (الفصيات) كل دقيقتين من الوقت . و بعبور الدم هذا تطرأ تغييرات مهمة فيه .

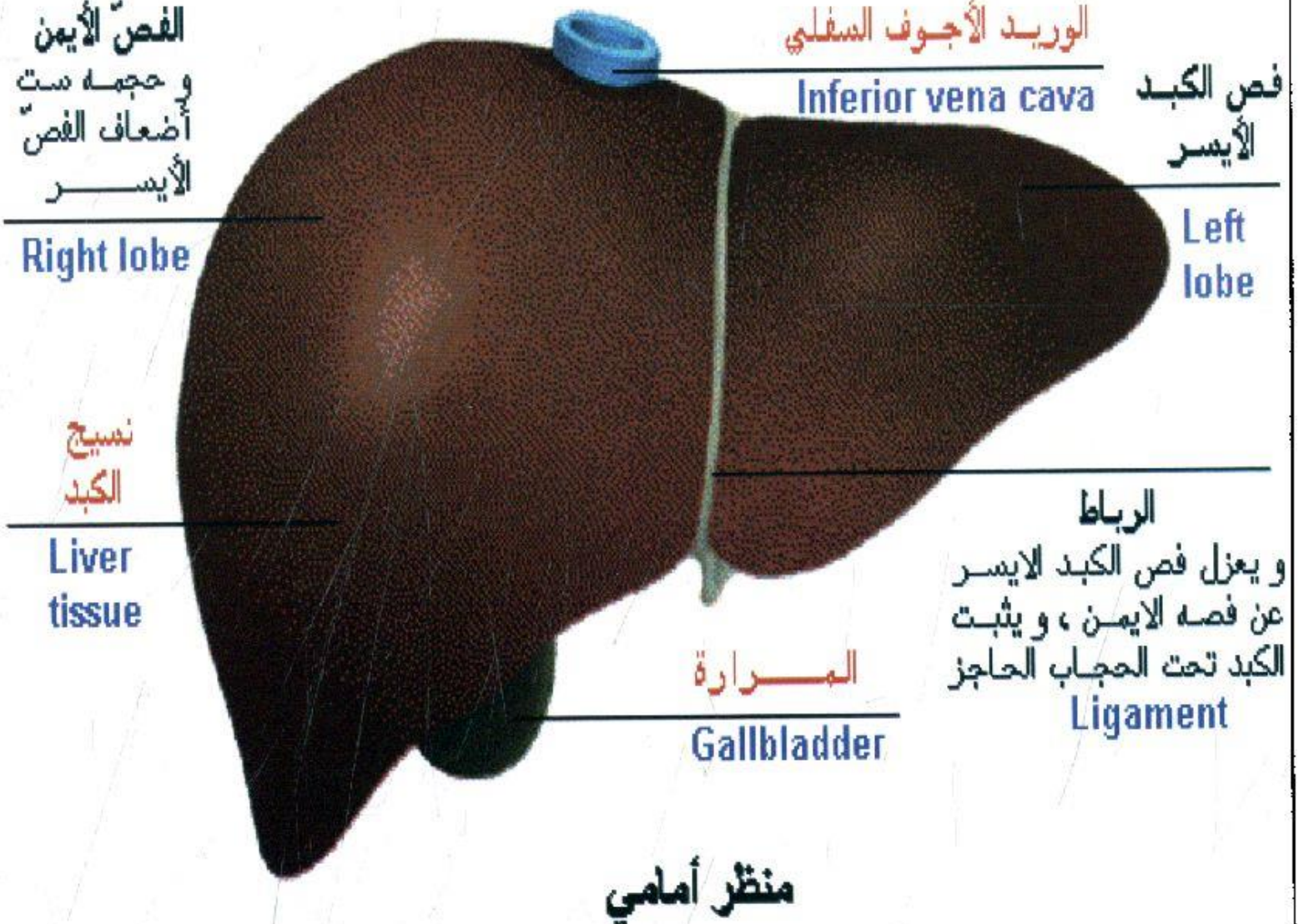

الكبد (1)

تشريح الكبد

الكبد عضو غامق الحمرة بسبب كثافة تركيز الدم فيه ، و يدخل الدم الى الكبد عن طريق الشريان الكبدي و الوريد البابي الكبدي و يخرج من الكبد عن طريق الوريد الكبدي . يعدّ الكبد سائلاً أصفراً مائلاً الى الإخضرار ، يصب هذا السائل في الأمعاء الدقيقة عن طريق القناة المشتركة للصفراء و المرارة الكمّثرية الشكل .

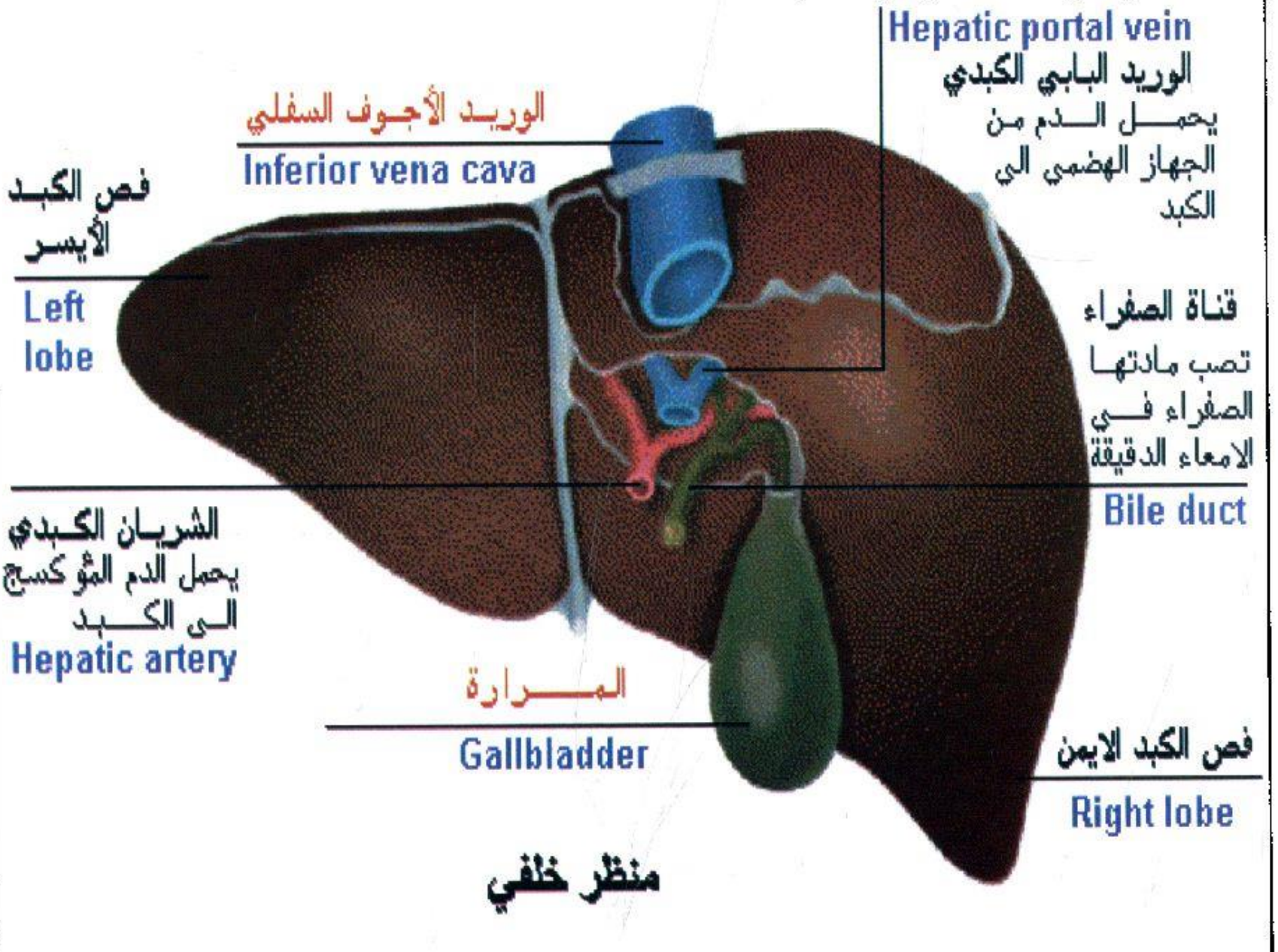

الكبد (2)

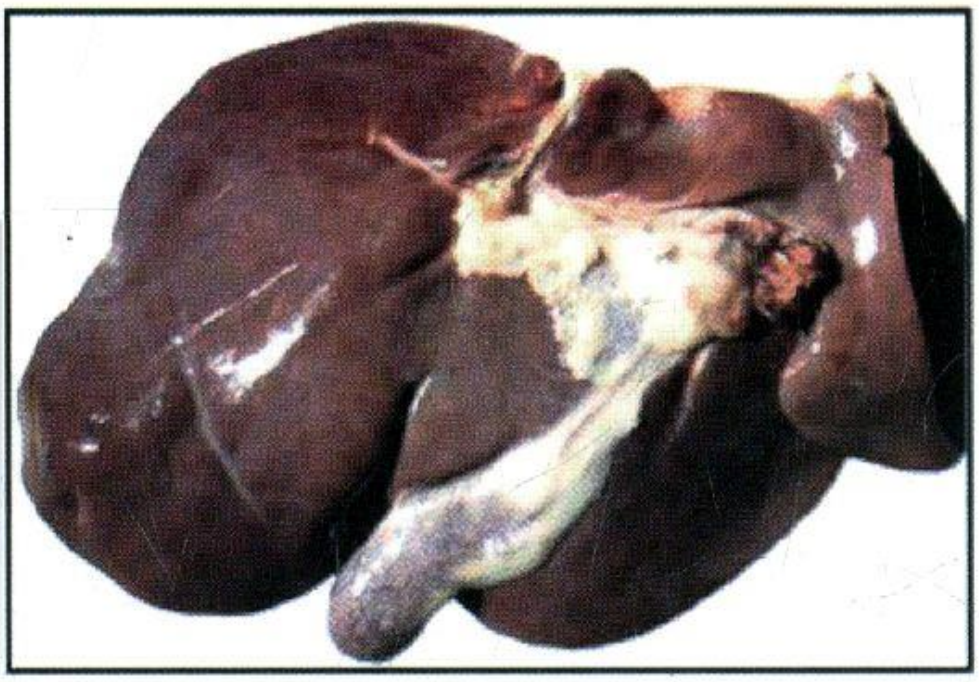

الكبد (3)

وظائف الكبد

الكبد أكبر عضو في الجسم ويزن حوالي (١,٥) كغم ، ويشبه مركز إنتاج كيمياوي معقد و مخزن غذاء، و يؤدي اكثر من (٥٠٠) وظيفة ، و اكثر هذه الوظائف تتعلق بمعاملة الغذاء بعد هضمه ، وأخرى تتعلق بتنشيط كريات الدم الحمر وطرد السموم من الدم . أربع من وظائف الكبد الرئيسية موضحة هنا .

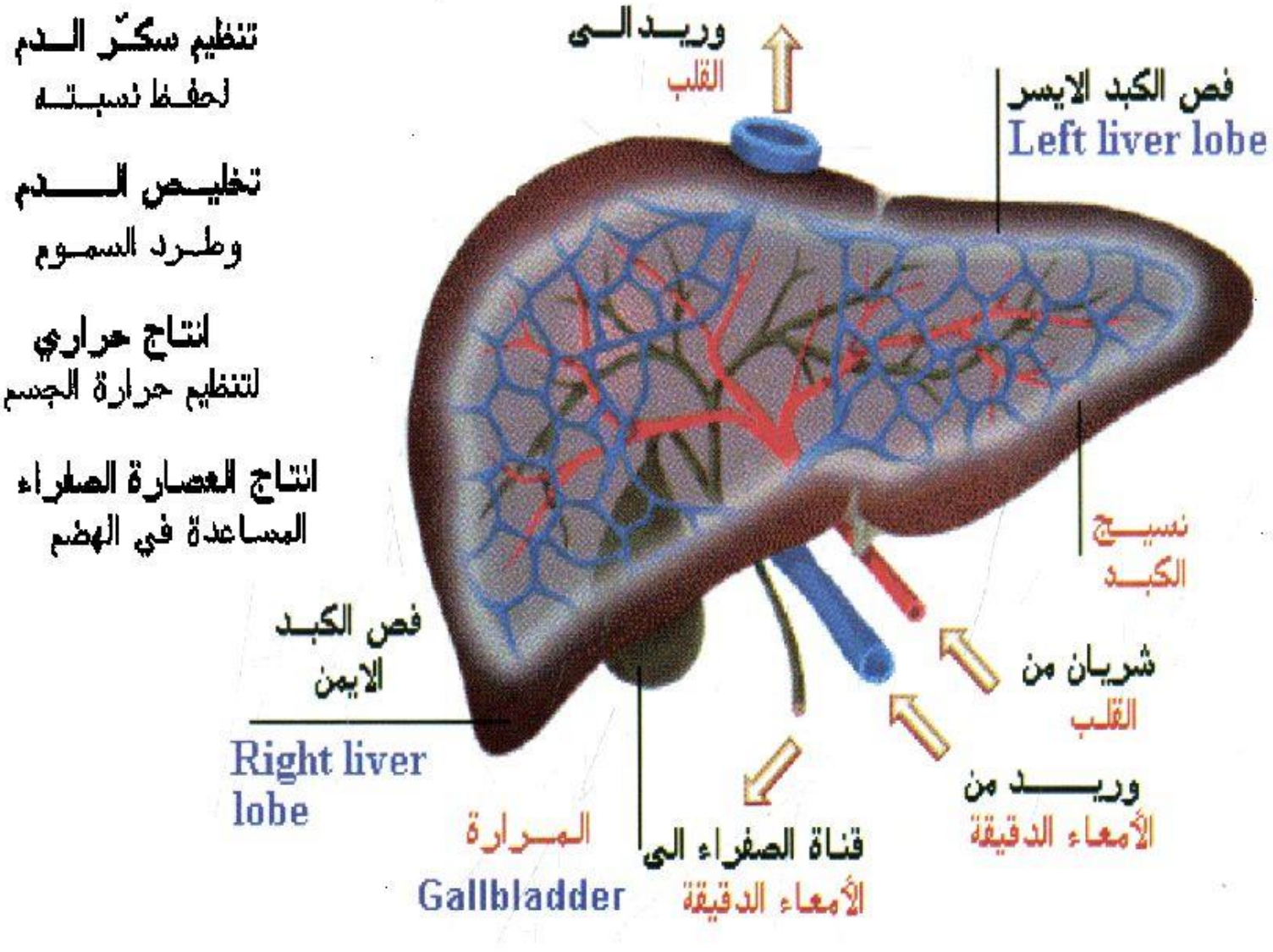

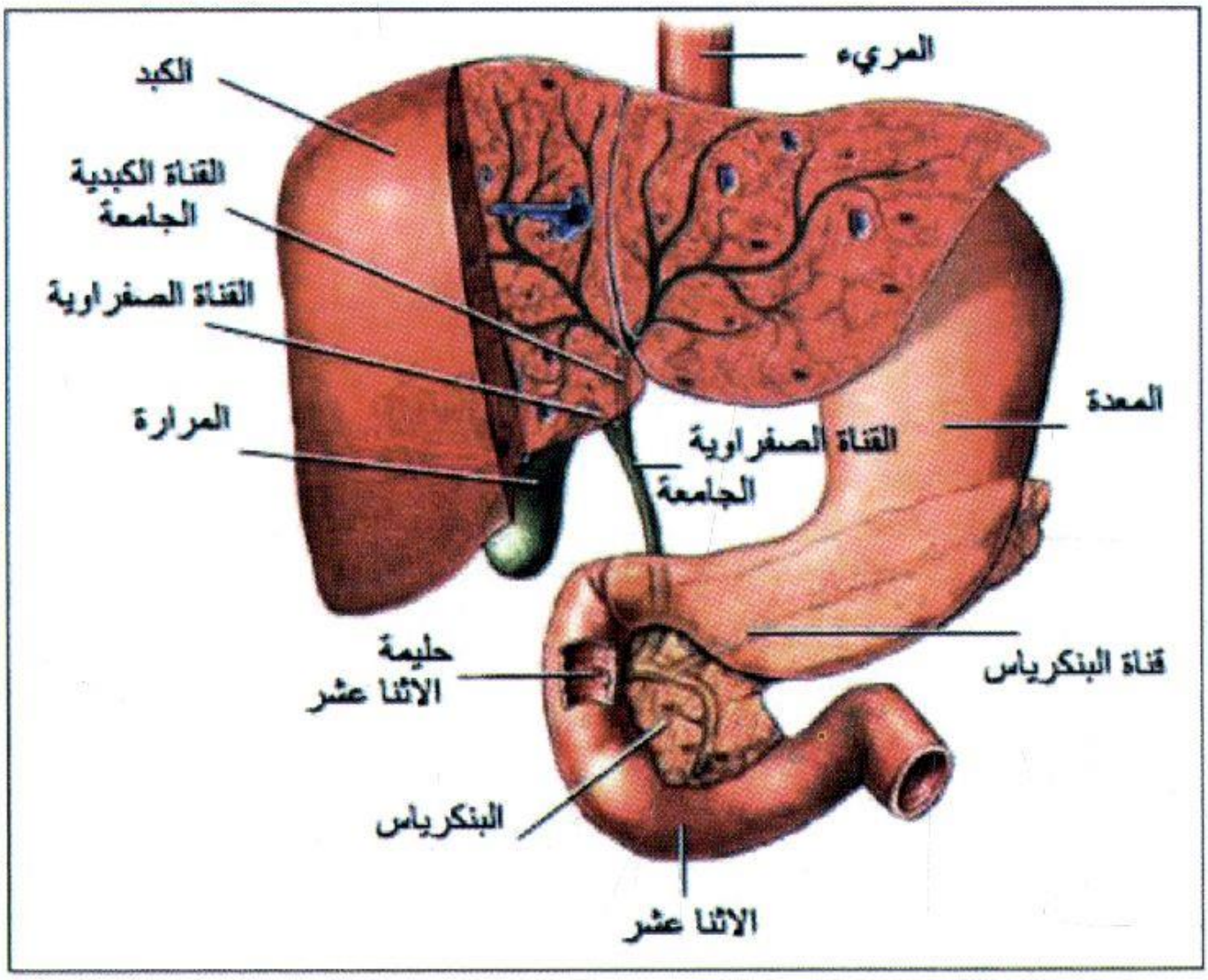

مقطع في الكبد

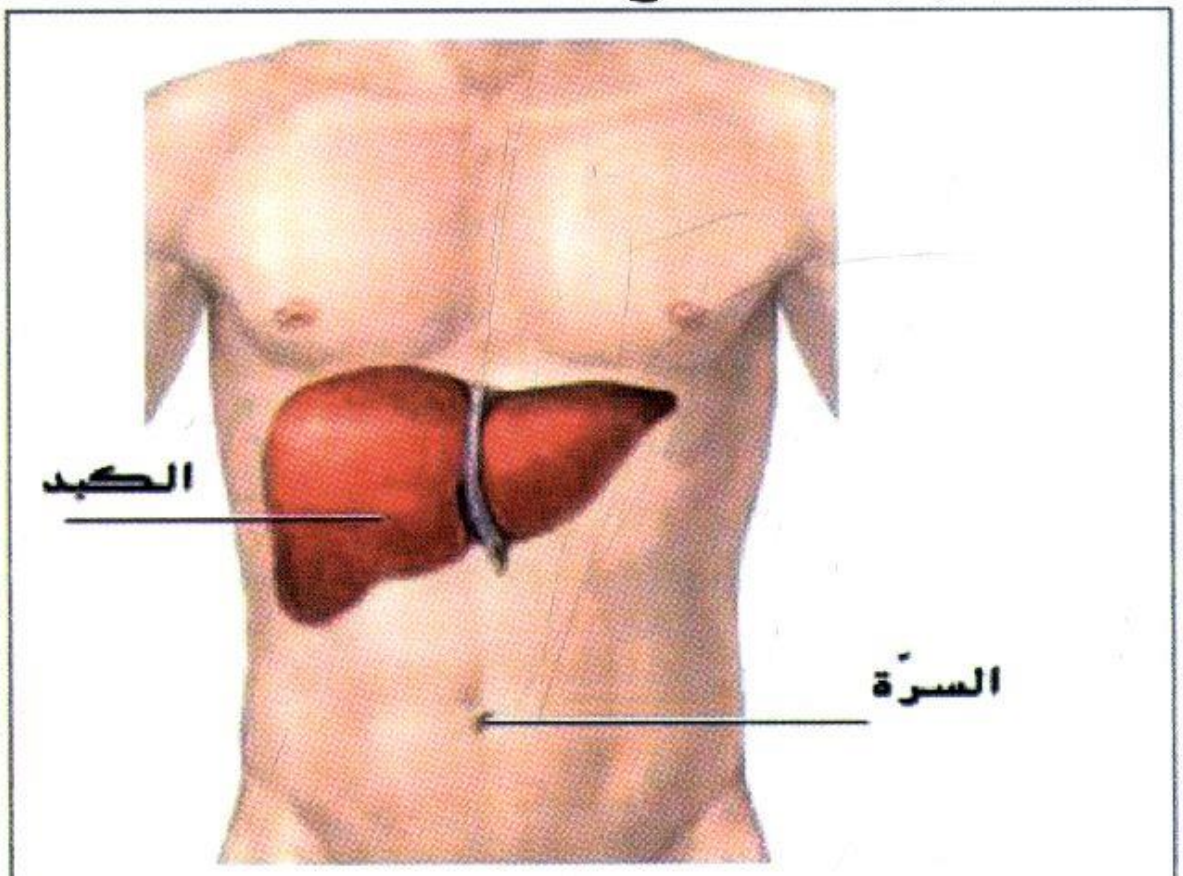

موقع الكبد

المرارة

المرارة كيس كُمثري الشكل ، و هو بطول (١٠) سم و يستقر على الكبد ، يخزن مادة صفراء مائلة الى الإخضرار تسمى الصفراء . الصفراء تنتج في الكبد و تصب في الأمعاء الدقيقة لتساعد في هضم الشحوم . الفائض من هذه العصارة يخزن في المرارة . عندما يدخل الطعام الأمعاء الدقيقة ، تتقلص عضلات جدار المرارة ، فتصب مادتها الصفراء في الأمعاء الدقيقة عن طريق قناة الصفراء .

داخل المرارة

يتكون الغشاء الداخلي لكيس الصفراء (المرارة) من خلايا ظهارية مستقرة على طبقة عضلية . و الخلايا الظهارية هي خلايا متخصصة توجد بشكل لوائح تغطي سطوح او اغشية التجاويف . وهذه الخلايا تمتص الماء من السائل المخضر المسمى (العصارة الصفراء) و تركزه . و عندما تكون المرارة خالية ، فان غشاءها يرتخي و تبدو فيه الثنيات .

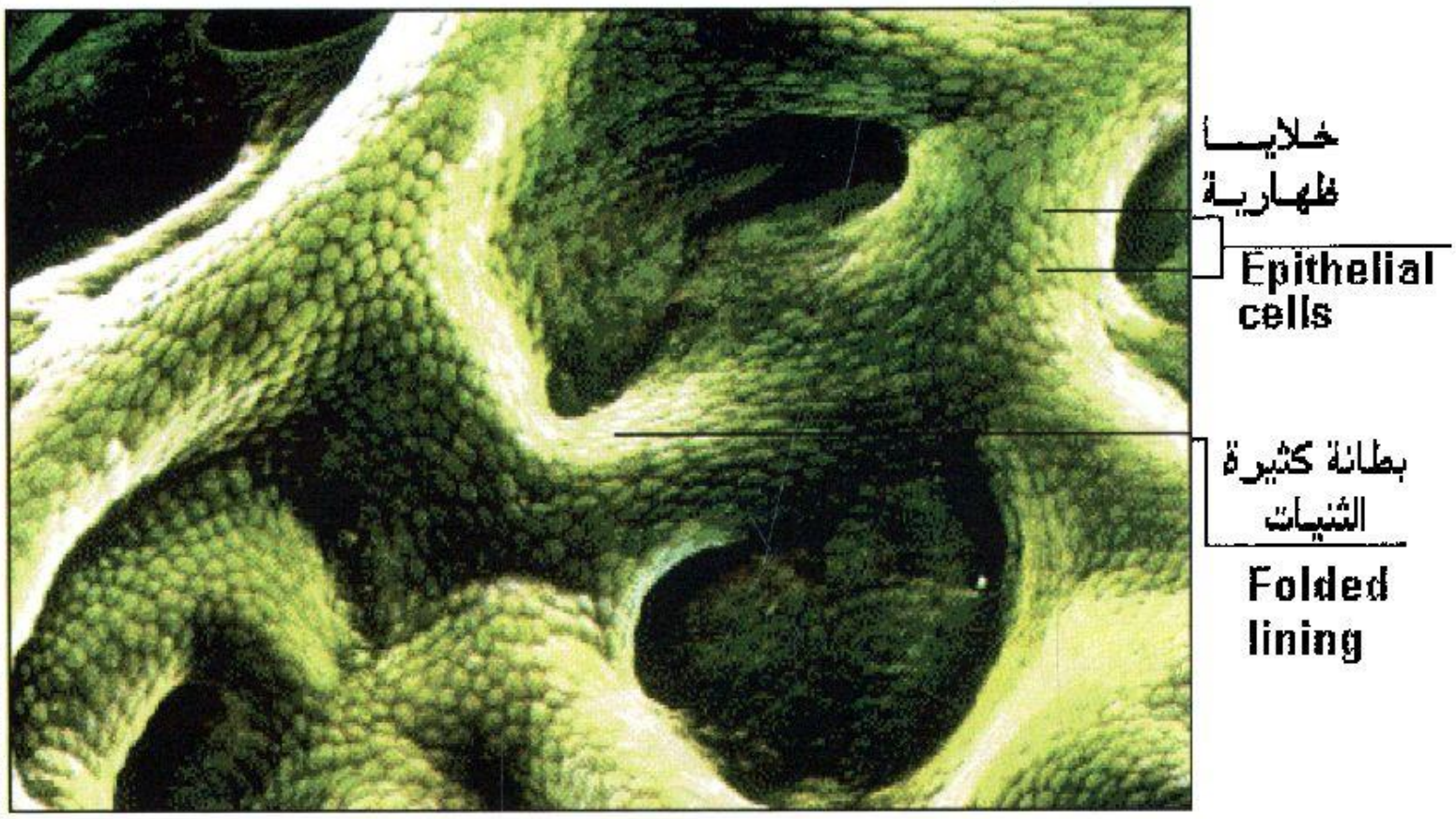

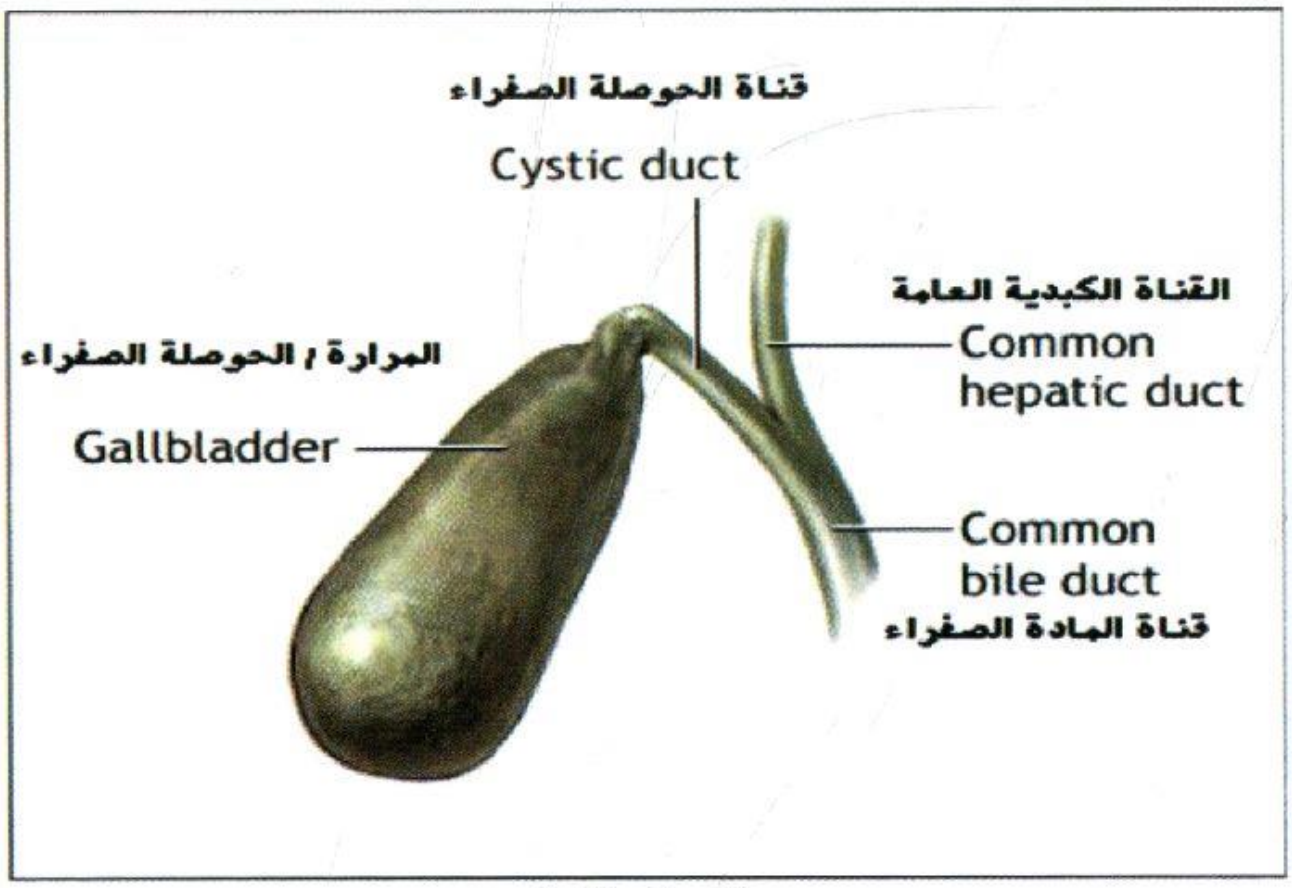

أجزاء المرارة

تشريح البنكرياس (المعثكلة)

البنكرياس غدة كبيرة طولها (١٥ سم) و تقع خلف المعدة، معظم خلايا البنكرياس تهيئ عصارات هاضمة تعرف بالإنزيمات ، هذه العصارات تصب عبر قناة البنكرياس في الامعاء الدقيقة لتعمل على تجزئة الطعام . يحوي البنكرياس أيضاً مجاميع خلوية تعرف بالجُزَيْرَات و التي تولد نوعين من الهرمونات : الغلوكاغون و الإنسولين ، و اللذان يلعبان دوراً مهماً في تنظيم نسبة سكر الدم .

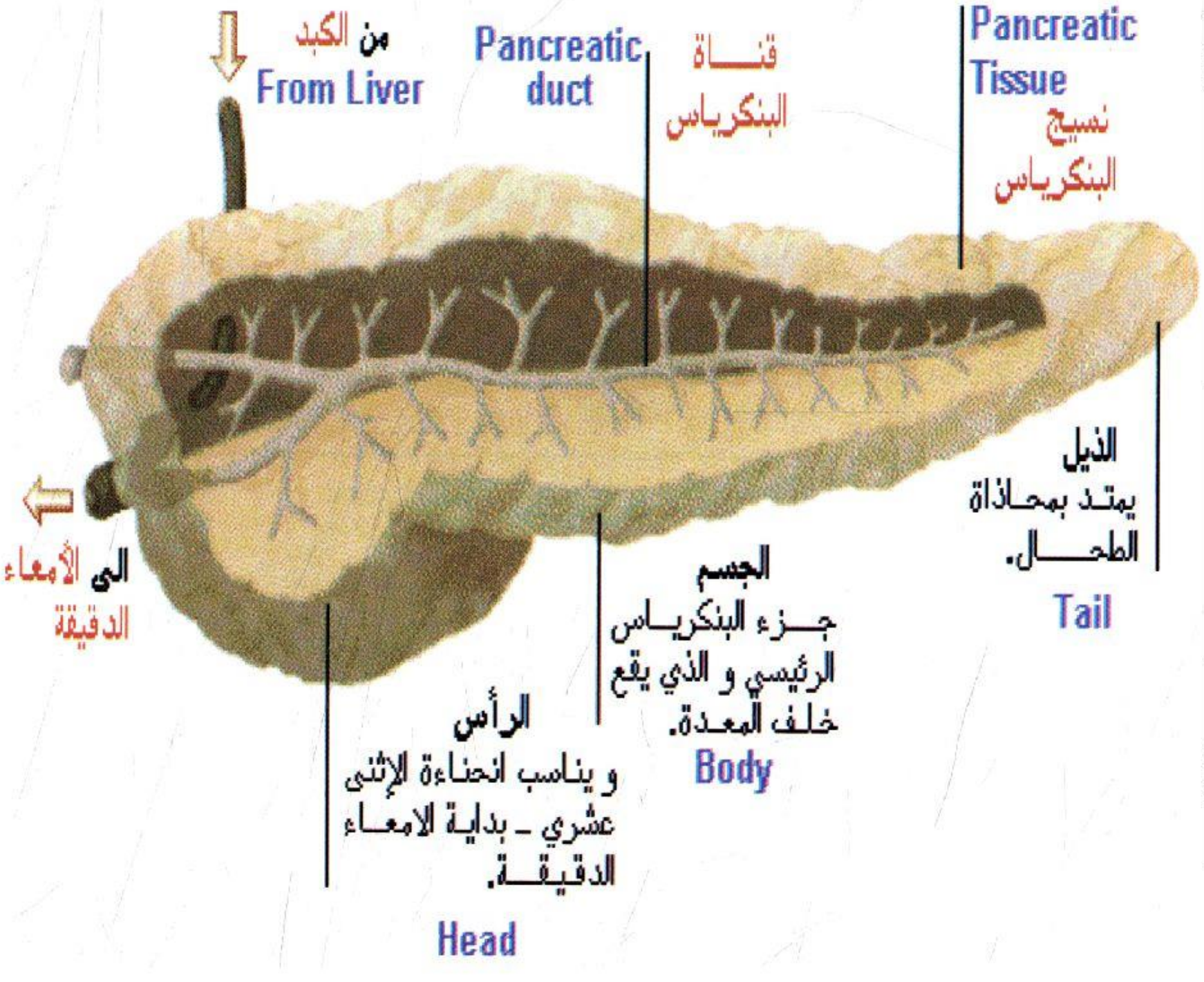

نسيج البنكرياس

يحتوي البنكرياس على مجاميع من خلايا صغيرة تعرف بالجزر التي تنتج نوعين من الهرمونات هما : الانسولين و الغلوكاغون . هذان الهرمونان مسؤولان عن توازن معدل السكر في الدم . تقوم الانسجة المتواجدة حول هذه الجزر بإنتاج مواد او إنزيمات هاضمة تجري خلال القناة البنكرياسية الى الامعاء الدقيقة .

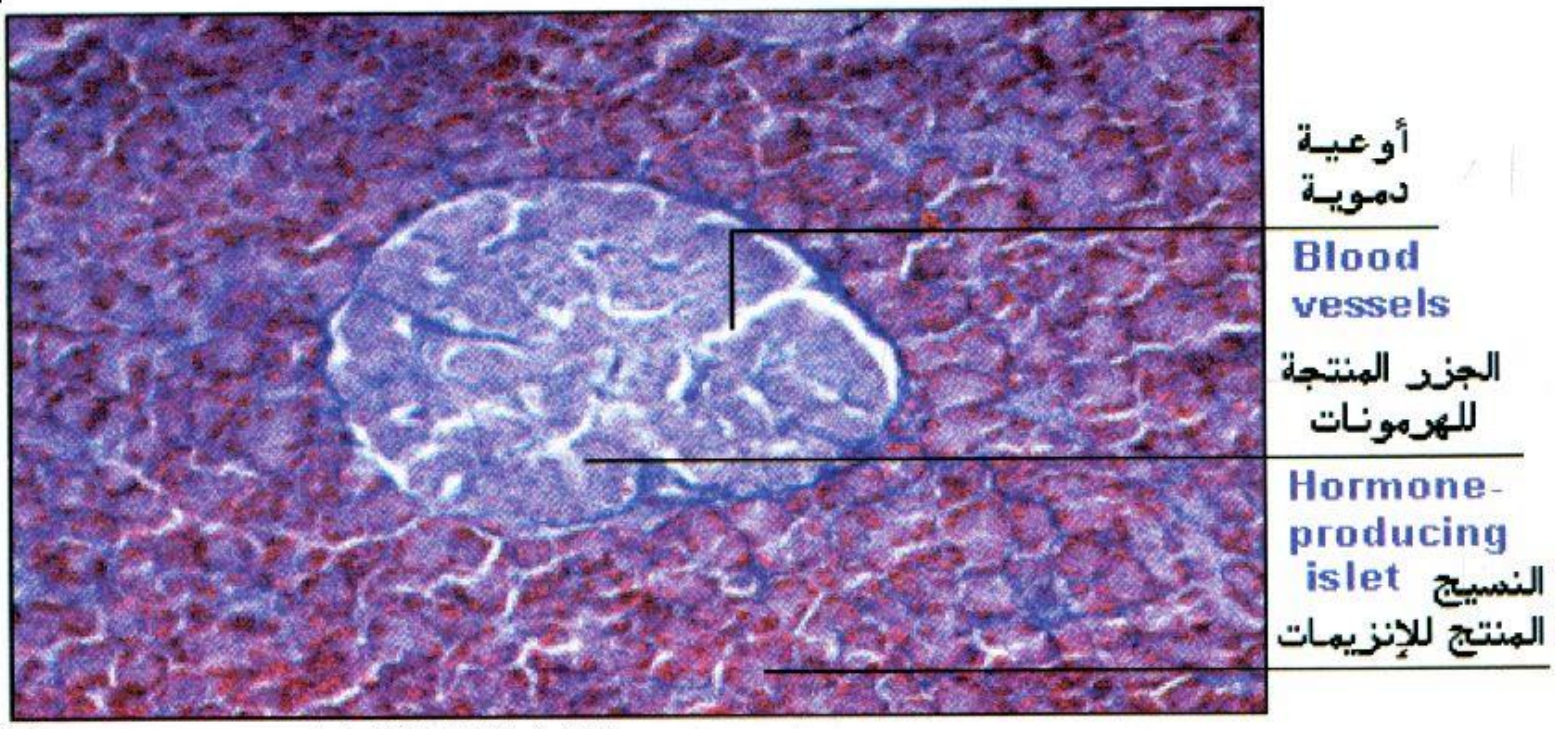

البنكرياس و الهضم

الطعام لا يمر خلال البنكرياس ، ولكن للبنكرياس دور مهم في عملية الهضم ، إحدى مهمات البنكرياس الأساسية إفراز عصارة البنكرياس و التي تحتوي مواداً هاضمة قوية . هذه العصارة تصب في الأمعاء الدقيقة عن طريق قناة البنكرياس ، و تمزج بالطعام المهضوم جزئياً ، كما . و تساعد على تجزئة المواد الغذائية .

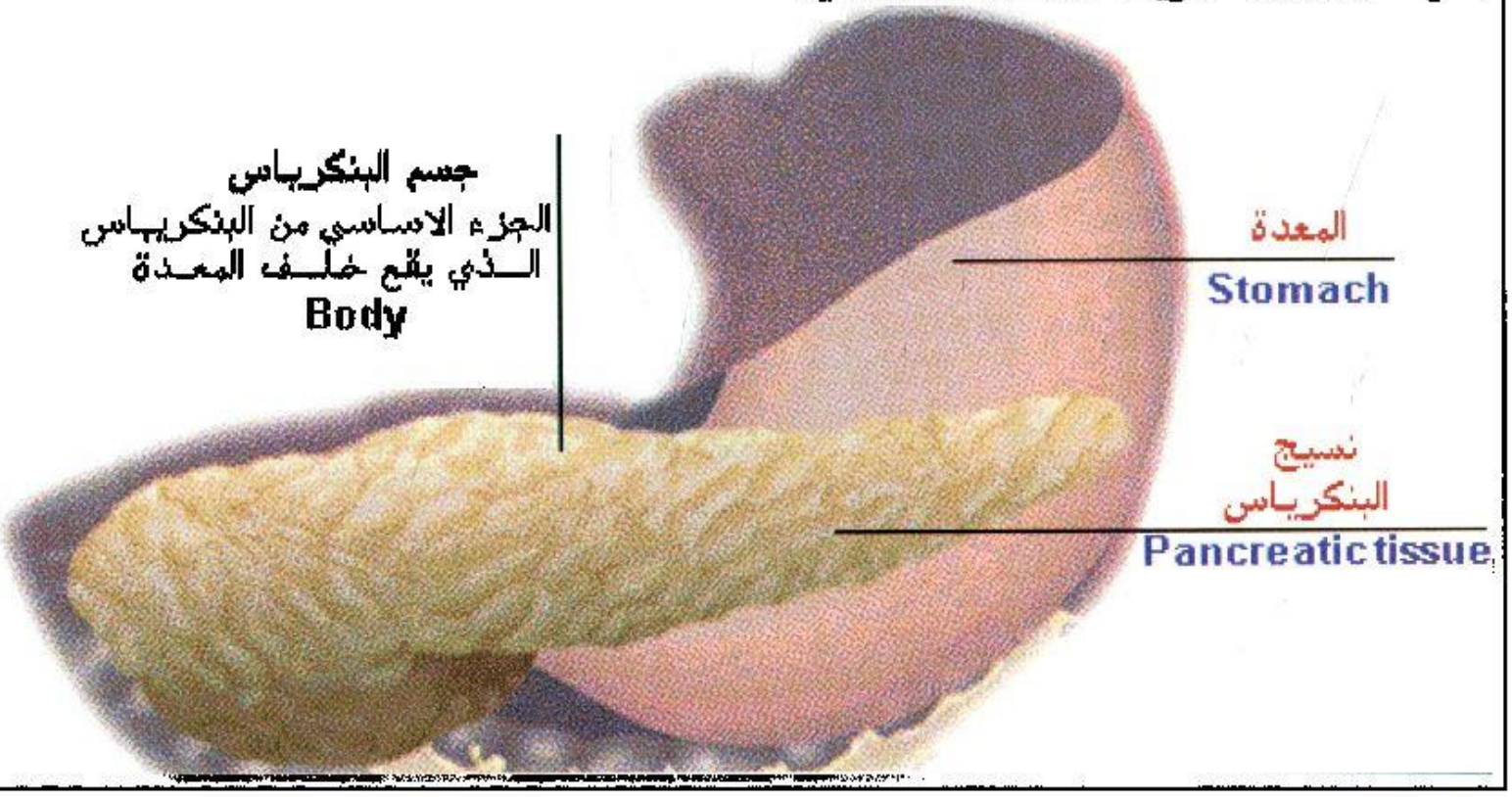

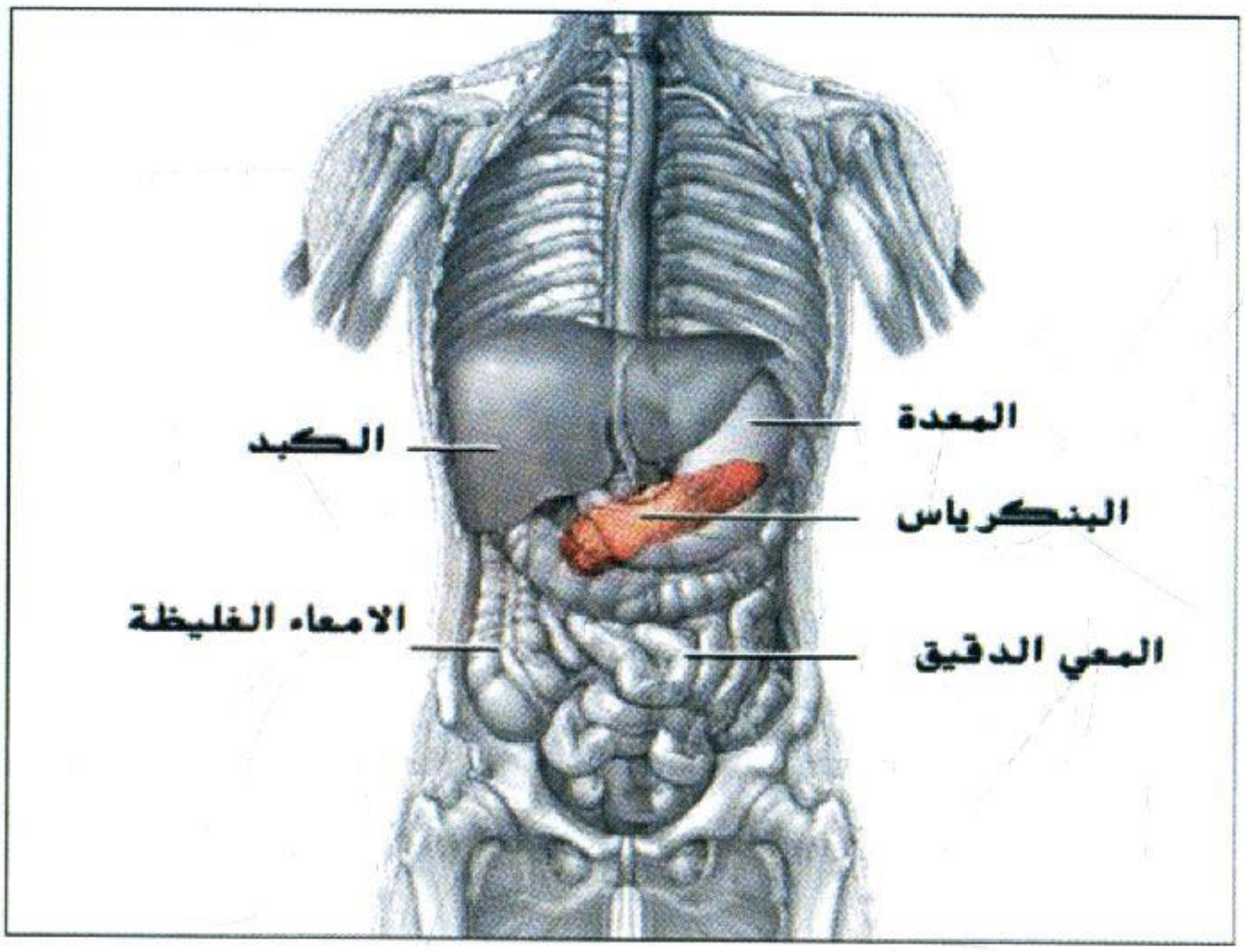

موقع البنكرياس (1)

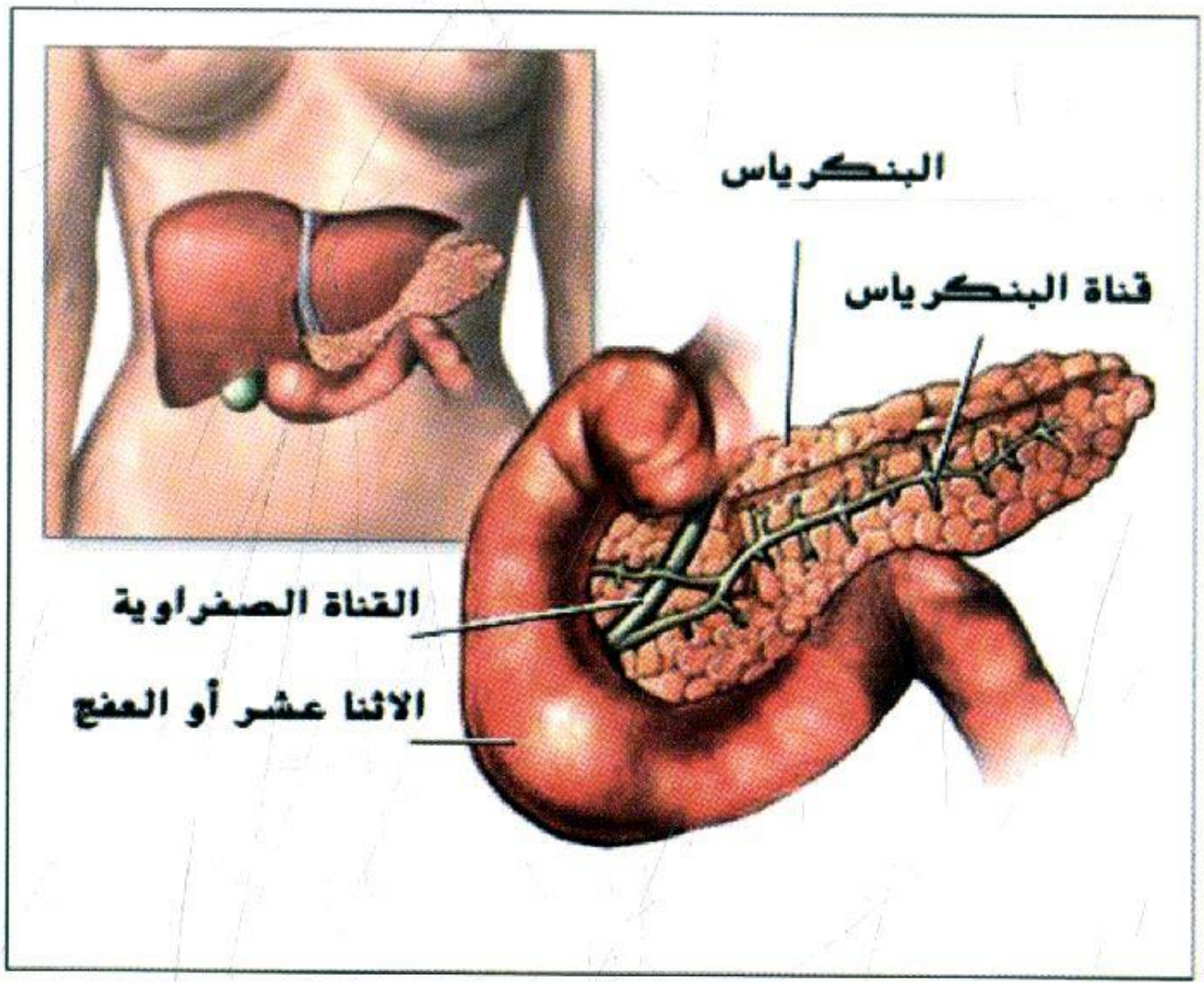

موقع البنكرياس (2)

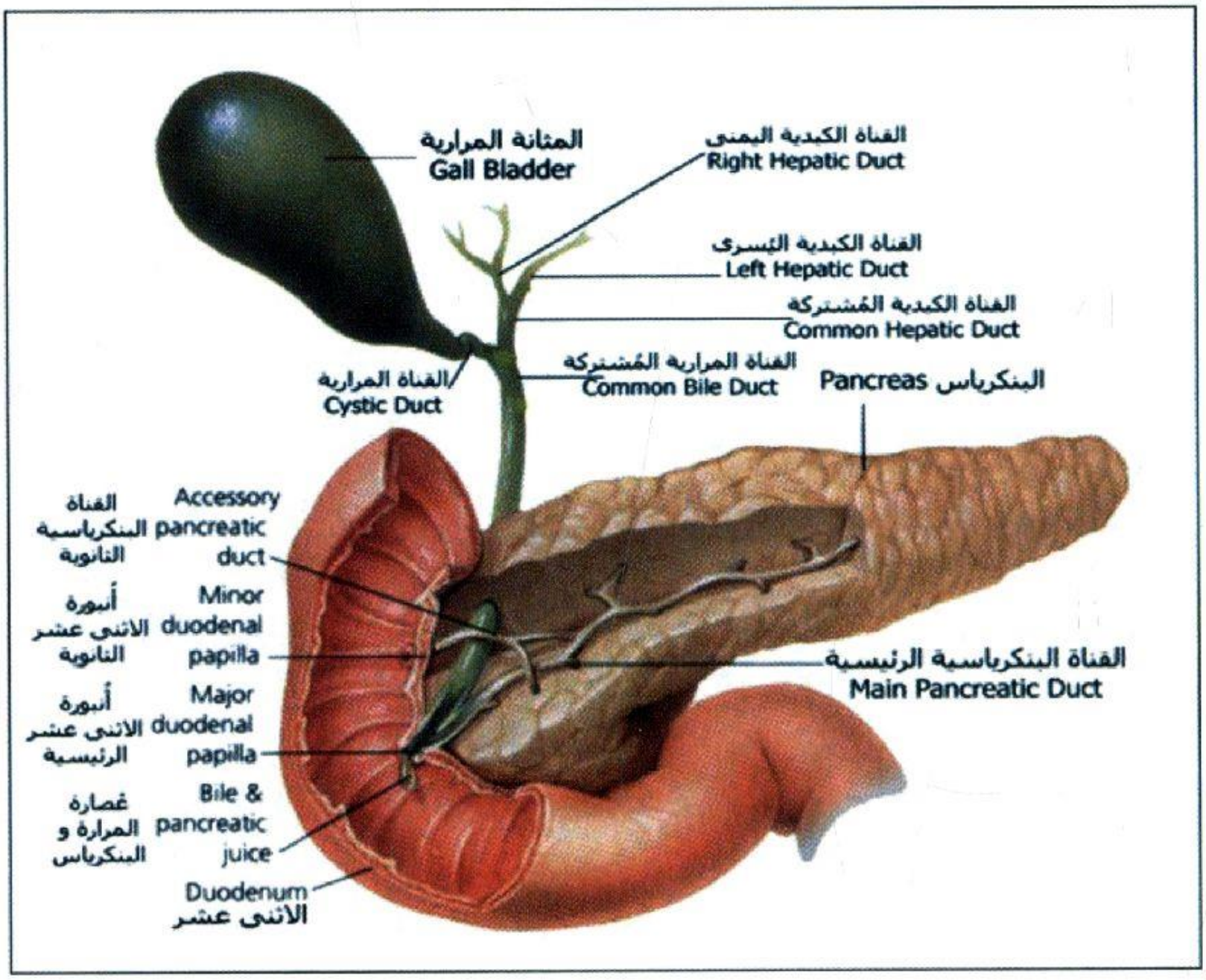

ارتباط البنكرياس

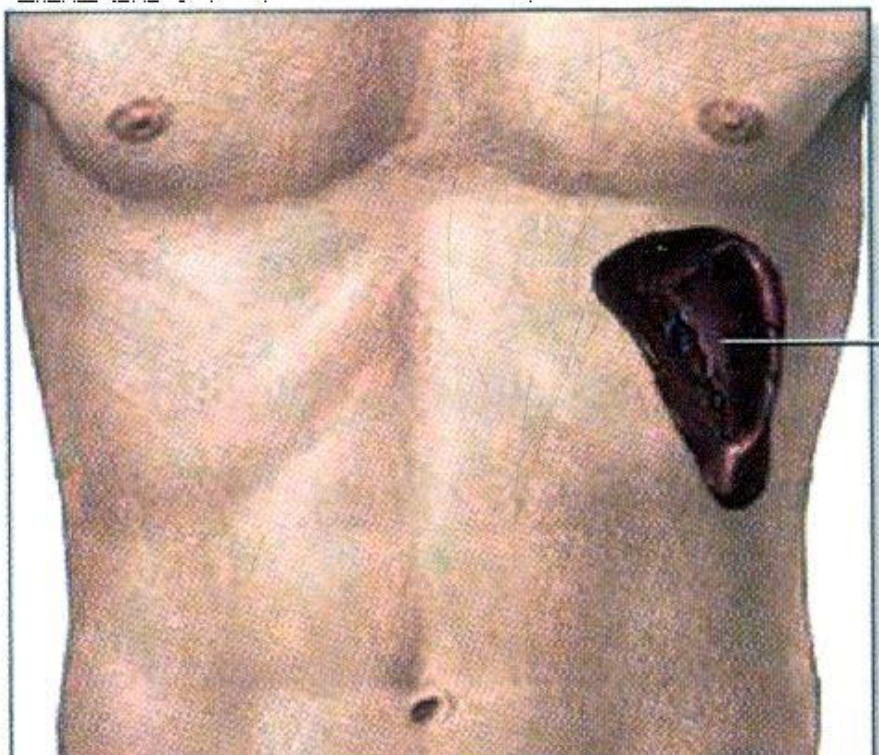

موقع الطحال

تشريح الطحال

الطحال هو أكبر عضو في الجهاز اللمفاوي ويبلغ طوله حوالي (١٢,٥) سم ويقع في الجهة اليسرى من البطن . الطحال لايستلم اللمف (السائل النسيجي) خلافا لسائر اعضاء الجهاز اللمفاوي . وظيفته الاساسية هي تصفية وتنقية الدم بازالة المهاجمين الخارجيين وخلايا الدم الميتة والخلايا التالفة الاخرى ، كما يعمل الطحال كمستودع للدم . وله لون غامق الاحمرار بسبب كمية الدم الكبيرة التي يحويها .

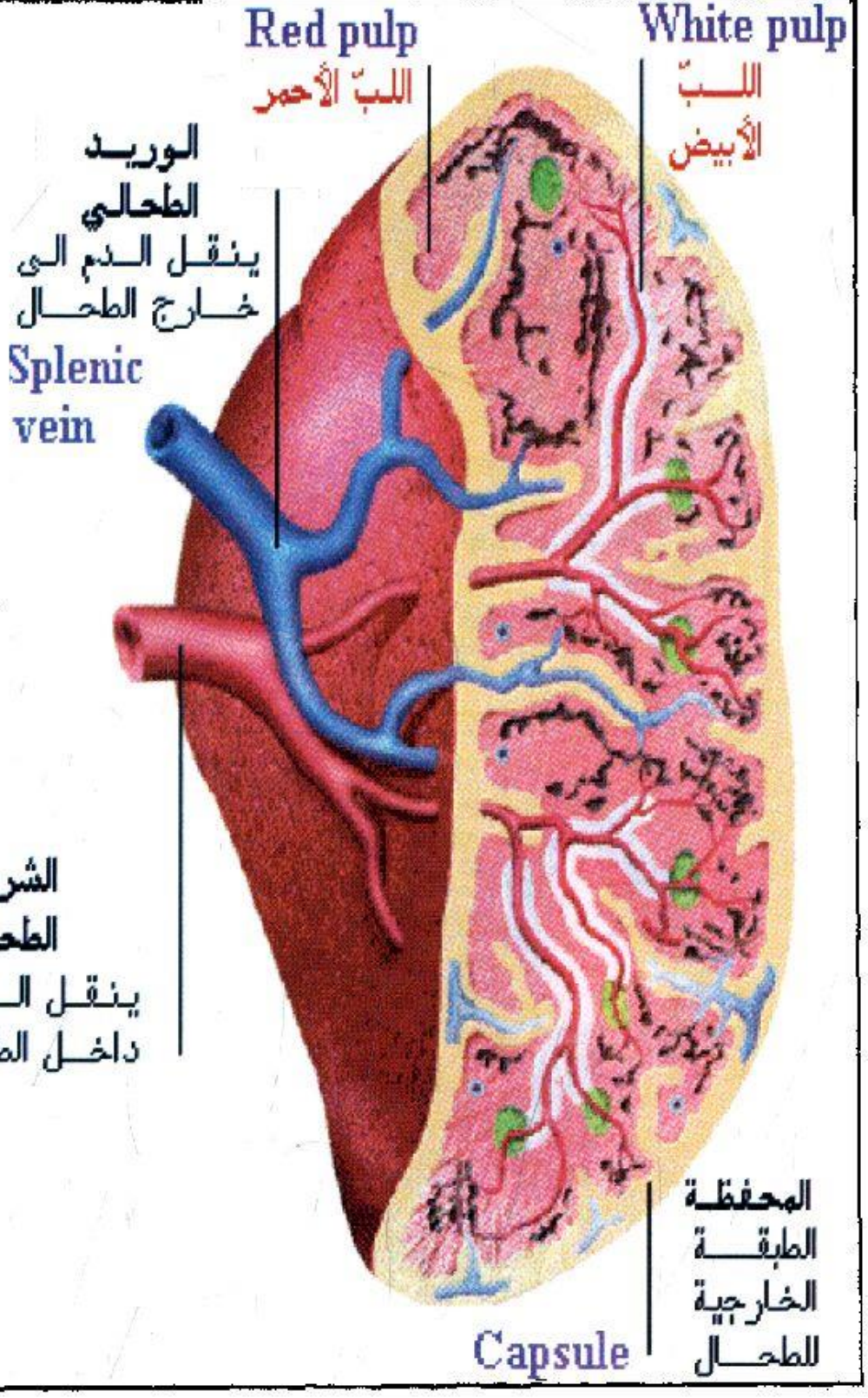

تشريح الطحال

كيف يعمــل الجهــاز الهضمي

يحول الجهاز الهضمي المواد الغذائية المركبة الى مواد غذائية مبسطة كي يتمكن الجسم الإستفادة منها . الطعام يقطّع و يمضغ ، بعد ذلك تضاف إليه العصارات الهاضمة (الأنزيمات) التي تجزءُ الطعام الى صورةٍ أبسط . يتحرك الطعام بعد ذلك بواسطة الحركة التمعجية للأمعاء على إمتداد الجهاز الهضمي ، ثم يقوم الدم بإمتصاص المواد المفيدة و تمثيلها .

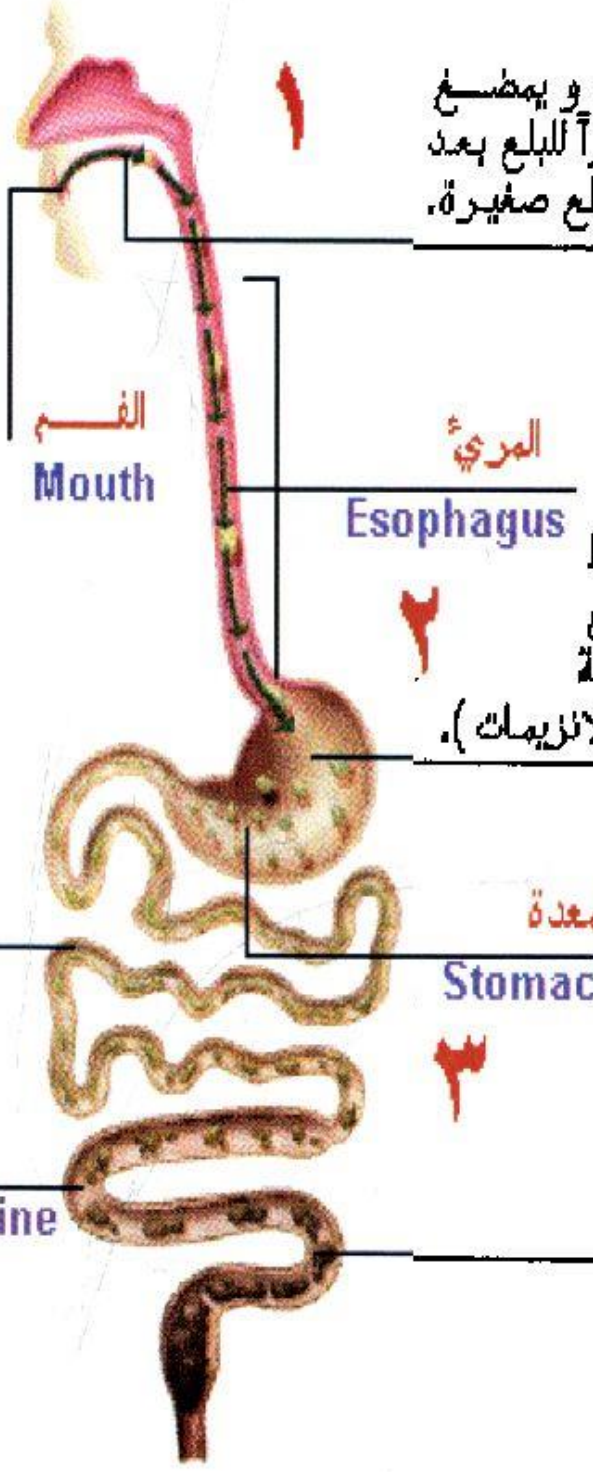

الوحدة الرابعة

الجهاز الدوراني

(4)

الجهاز الدوراني (The Circulatory System)

وهو الجهاز المسؤول عن دوران الدم في الجسم ويشمل هذا الجهاز عدة أجزاء تكمل وظائف بعضها بعضاً.

أجزاء الجهاز الدوراني (**Parts of Circulatory System**) :-

1- الدم (**Blood**):

الدم هو أحد أنواع الأنسجة الضامة (Connective Tissues) وهو سائل أحمر اللون، كثافته النسبية (1.057 – 1.06 غم/ سم^3) ويبلغ متوسط حجم الدم في جسم الإنسان حوالي 4 – 6 لترات مشكلاً بذلك ما نسبته 13:1 من وزن الجسم.

❖ مكونات الدم (**Blood Components**)

1- البلازما (**Plasma**): وتشكل ما نسبته 55٪ من الدم وهي سائل أصفر اللون أو قشي اللون تحديداً يتكون من ماء بما نسبته 90٪ يذوب فيها مواد عديدة مثل البروتينات والأملاح المعدنية والدهون والسكريات والغازات و الهرمونات وبعض الفضلات الناتجة عن خلايا الجسم نتيجة العمليات الحيوية لها.

2- الخلايا (**Cells**) :- وتشكل ما نسبته 45٪ من الدم وهناك ثلاثة أنواع من خلايا الدم تسبح في البلازما وهذه الخلايا هي كما يلي:-

أ- كريات الدم الحمراء (**Red Blood Cells ,or Erythrocytes**): وهي أقراص مقعرة الوجهين ولا تحتوي على نواة وميتوكندريا وبالتالي فإننا لا نستطيع أن نسميها خلية لأنها لا تحتوي على المكونات الأساسية للخلية، وسميت كريات لأنها تشبه الكرات عند النظر إليها من الأمام، وتبدو حمراء اللون بسبب احتوائها على صبغة حمراء اللون تسمى صبغة الهيموغلوبين وهي مادة كيميائية تتكون من بروتينات وعنصر الحديد، ويبلغ عدد كريات الدم الحمراء بالمتوسط في جسم الإنسان حوالي 5– 6 مليون كرية حمراء في كل واحد ميليمتر مكعب من الدم، أي 25 تريليون كرية حمراء في 5لترات من الدم ، وتصنع الكريات الحمراء في داخل العظم (نخاع العظم) وتعيش لمدة 100 – 120 يوم فقط ثم تهرم وتتحطم في الكبد والطحال.

أما الأعداد التقريبية الدقيقة لكريات الدم الحمراء فهي تختلف من شخصٍ لآخر وكذلك بين الرجل والمرأة، فهي كما يلي :-

1- في الرجال بشكل عام 5.4 مليون كرية في واحد ميليمتر مكعب من الدم وتنقص أو تزيد بمقدار 0.8 مليون كرية / ملم^{3}دم، أي 4.6 – 6.2 مليون كرية / ملم^{3}دم.

2- في النساء بشكل عام 4.8 مليون كرية في كل واحد مليمتر مكعب من الدم وتنقص أو تزيد بمقدار 0.6 مليون/ ملم^{3}دم، أي يتراوح ذلك من 4.2 إلى 5.4 مليون كرية / ملم^{3}دم.

❖ **وظائف كريات الدم الحمراء :-**

1- نقل الأوكسجين من الرئتين إلى أنسجة الجسم المختلفة.

2- نقل ثاني أوكسيد الكربون من أنسجة الجسم إلى الرئتين.

3- تعطي الدم اللون الأحمر بسبب صبغة الهيموغلوبين الموجودة فيها.

4- تحدد زمرة دم الإنسان.

5- تساهم في إعطاء الدم لزوجته الطبيعية.

ب – خلايا الدم البيضاء (**White Blood Cells , or Leukocytes**):

وهي خلايا حقيقية تحتوي على نواة وباقي الأجزاء الرئيسة التي تتمتع بها خلايا الجسم، ويبلغ متوسط عددها في جسم الإنسان حوالي 5000 إلى 11000 خلية / ملم^{3}دم، أما قطرها فهو مختلف لأن هناك أنواع متعددة من الخلايا البيضاء وتختلف عن بعضها بعضاً بالحجم، وتصنع خلايا الدم البيضاء في داخل العظم (نخاع العظم) وتعيش في الجسم لمدة 4– 7 أيام فقط ثم تهرم وتتحطم في الكبد والطحال، ويختلف عدد الخلايا البيضاء من شخص لآخر وكذلك بين الرجل والمرأة فالأعداد تكون كما يلي :-

1- في الرجال بشكل عام : 7000 – 9000 خلية / ملم^{3}دم.

2- في النساء بشكل عام : 5000 – 7000 خلية / ملم^3 دم.

❖ **أنواع خلايا الدم البيضاء (Types of white Blood Cells)**

تقسم الخلايا البيضاء حسب شكلها تحت المجهر إلى :-

1- **الخلايا البيضاء المحببة** : وسميت بهذا الاسم لأنها تبدو منقطة بسبب احتوائها على تراكيب خاصة حبيبية الشكل، وتقسم الخلايا البيضاء المحببة إلى عدة أنواع كما يلي:-

أ - **الخلايا البيضاء المتعادلة (Neutrophils):**

وتشكل حوالي 60 – 75٪ من مجموع الخلايا الدموية البيضاء ونواتها مقسمة إلى ثلاثة أجزاء وكأنها ثلاث أنوية مرتبطة مع بعضها، ووظائفها كما يلي :-

1- الدفاع عن الجسم حيث تقوم بابتلاع الجراثيم التي تدخل إليه وتهضمها.

2- تفرز مواد تساعد على التئام الجروح .

ب – **الخلايا البيضاء الحامضية (Eosinophils):**

وتشكل حوالي 2 – 4٪ من مجموع خلايا الدم البيضاء، ونواتها تُشبه سماعة الهاتف.

❖ **وظائفها هي :-**

1- تقوم بابتلاع الجراثيم لكن بشكل محدود.

2- تخزن مادة الهستامين وهي مادة تتعلق بالحساسية عند الإنسان.

ج – **الخلايا البيضاء القاعدية (Basophils):**

وعددها قليل جداً أو قد تكون غير موجودة حيث تشكل صفر – 2٪ من مجموع خلايا الدم البيضاء وهي أصغر حجماً من الخلية الحامضية ونواتها تشبه سماعة الهاتف أيضاً، ووظيفتها تخزين مادة الهستامين وكذلك تخزين وإفراز مادة الهيبارين وهي مادة مانعة لتجلط الدم.

2- **الخلايا البيضاء غير المحببة** : وهي غير محببة الشكل عند النظر إليها تحت المجهر، وتنقسم الخلايا البيضاء المحببة إلى نوعين وهما :-

أ- **الخلايا البيضاء الوحيدة (Monocytes):**

وهي أكبر الخلايا البيضاء حجماً، وتشكل 2 – 8٪ من مجموع الخلايا البيضاء، وسميت بالوحيدة لأن لها نواة واحدة مميزة وغير مقسمة تشبه حبة الفول أما وظيفتها تكمن في قدرتها العالية على ابتلاع الجراثيم الداخلة إلى الجسم.

ب- الخلايا البيضاء اللمفاوية (**Lymphocytes**):

وهي أصغر الخلايا البيضاء حجماً وتشكل 20 – 40٪ من مجموع الخلايا البيضاء، ولها عدة وظائف كما يلي :-

1- إنتاج الأجسام المضادة لمقاتلة الجراثيم.

2- لها قدرة ضعيفة على ابتلاع الجراثيم.

3- تستطيع أن تتحول إلى خلايا بيضاء وحيدة.

ج- الصفائح الدموية (**Blood Platelets, or Thrombocytes**):

وهي أجسام صغيرة صفيحية الشكل قطرها 2 – 3 ميكروميتر، لا تحتوي على أنوية، وإجمالي عددها يتراوح بين 150000– 400000 صفيحة /ملم^3 دم، وعمرها من 4 – 5 أيام فقط، أما وظيفتها الرئيسية فهي تعمل على تخثر الدم في الأماكن التي تُصيبها الجروح وذلك لأن سطح الصفيحة الدموية يمتاز باللزوجة، لذلك أيضاً لها دور في الدفاع عن الجسم ضد الجراثيم حيث أنها تلتصق بالجرثومة وتقلل من حركتها وبالتالي تجعلها متوفرة للخلايا البيضاء البالغة.

2- الأوعية الدموية (Blood Vessels):

وهي تراكيب أنبوبية الشكل تتكون من عضلات ملساء وظيفتها نقل الدم داخل الجسم وتقسم إلى ثلاثة أنواع كما يلي :-

أ – الشرايين (**Arteries**):

وهي الأوعية الدموية التي تنقل الدم الغني بالأوكسجين من القلب إلى جميع أنحاء الجسم باستثناء الشريان الرئوي فهو الشريان الوحيد الذي يأخذ دماً قليل الأوكسجين وينقله إلى الرئتين حتى يحمل الأوكسجين، وكل وعاء دموي يصدر عن القلب يسمى شرياناً.

ب – الأوردة (**Veins**):

وهي الأوعية الدموية التي تنقل الدم قليل الأوكسجين من جميع أنحاء الجسم إلى القلب باستثناء الأوردة الرئوية فهي تنقل الدم الغني بالأوكسجين من الرئتين إلى القلب حتى يقوم بضخه إلى جميع أجزاء الجسم، وسميت الأوردة بهذا الاسم لأنها واردة إلى القلب وليست صادرة عنهُ.

وتحتوي الأوردة على صمامات تساعد على توجيه سير الدم باتجاه القلب ولا تسمح لها بالعودة إلى الخلف وإنما باتجاه واحد إلى القلب.

ج- الشعيرات الدموية (Blood Capillaries):

وهي أوعية دموية دقيقة جداً تربط بين الشرايين الصغيرة والأوردة الصغيرة، وتمتاز جدرانها بالنفاذية مما يسهل خروج ودخول المواد والغازات من وإلى الدم من خلال جدرانها.

❖ مقارنة بين الشرايين والأوردة

الشريان (Artery)	الوريد (Vein)
1- يحمل الدم الغني بالأوكسجين من القلب إلى أجزاء الجسم الأخرى باستثناء الشريان الرئوي الذي ينقل الدم غير المؤكسد من القلب إلى الرئتين، وعلى كل حال فالشريان صادر عن القلب. 2- يتصف بالمرونة العالية. 3- قطرهُ الداخلي صغير، لأن سماكة جداره كبيرة. 4- يكون عميقاً في داخل الجسم، فمن الصعب تحديد مكانهُ بالنظر. 5- لونهُ يميل إلى الأحمر بسبب احتواء دمه على نسبة عالية من الأوكسجين . 6- لا يحتوي على صمامات.	1- يحمل الدم قليل الأوكسجين والذي يحمل ثاني أوكسيد الكربون من جميع أجزاء الجسم وينقلهُ إلى القلب باستثناء الوريد الرئوي فهو يحمل دماً غنياً بالأوكسجين، حيث يأخذ القلب هذا الدم ويضخهُ إلى باقي أجزاء الجسم. 2- الوريد لا يصدر عن القلب وإنما يرد إليه. 3- أقل مرونة من الشريان. 4- قطره الداخلي أكبر من قطر الشريان، لأن سماكة جدارهُ قليلة. 5- يكون سطحي غالباً ويمكن أن نراه بشكل واضح. 6- لونهُ يميل إلى الأزرق أو الأخضر بسبب قلة الأوكسجين في دمه. 7- يحتوي على صمامات تساعد الدم على العودة باتجاه القلب خاصة من الأماكن البعيدة عنه كالأقدام والسيقان.

3- القلب (Heart):

وهو عضلة مجوفة من الداخل مخروطية الشكل قاعدتها للأعلى وقمتها تتجه للأسفل إلى اليسار قليلاً، ويبلغ حجم القلب حجم قبضة اليد تقريباً، ووزن القلب عند الشخص البالغ يساوي حوالي 300 غرام. وطول القلب 12سم وعرضه عند أوسع نقطة 9سم وسماكتهُ 6سم تقريباً، ويقع القلب في الصدر ويحميه القفص الصدري ويرتاح القلب على عضلة الحجاب الحاجز، وأكثر من ثلثي القلب ينحرف إلى اليسار عن الخط العمودي الوهمي الذي يقسم الجسم إلى نصفين متساويين من الأمام، ويحاط القلب بغشاء واقٍ يسمى غشاء التامور (Pericardium) وظيفته حماية القلب وتسهيل حركته وتحديد مكانهِ بمنعه من الانحراف عن مكانهِ.

❖ **تجاويف القلب (Heart Chambers):**

يقسم القلب من الداخل إلى أربع حجرات وهي كالتالي :-

1- الأذين الأيمن (**Right Atrium**):

ويشكل الحد الأيمن من القلب ويستقبل الدم قليل الأوكسجين (غير المؤكسد) من الوريد الأجوف العلوي والوريد الأجوف السفلي.

2- البطين الأيمن (**Right Ventricle**):

ويشكل معظم السطح الداخلي للقلب ويستقبل الدم من الأذين الأيمن من خلال صمام يفصلهما عن بعضهما ويسمى هذا الصمام بالصمام ثلاثي الشرفاتِ (Tricuspid Valve)، والذي يسمح بخروج الدم غير المؤكسد من الأذين الأيمن إلى البطين الأيمن، ولا يسمح للدم بالعودة إلى الأذين الأيمن، ثم يضخ الدم من البطين الأيمن إلى الرئتين عبر الشريان الرئوي حتى يتم شحنهُ بالأوكسجين ثم يعود إلى القلب بواسطة الأوردة الرئوية، ويفصل بين البطين الأيمن والشريان الرئوي صمام شبه هلالي رئوي (Pulmonary Semilunar Valve) يمنع عودة الدم من الشريان الرئوي إلى البطين الأيمن.

3- الأذين الأيسر (**Left Atrium**):

ويشكل معظم قاعدة القلب المتجهة للأعلى، ويستقبل الدم المؤكسد القادم من الرئتين من خلال الأوردة الرئوية (Pulmonary Veins) ثم ينقلهُ إلى البطين الأيسر.

4- البطين الأيسر (Left Ventricle)

ويشكل قمة القلب، ويستقبل الدم المؤكسد من الأُذين الأيسر من خلال صمام يفصلهما عن بعضهما يسمى الصمام ثنائي الشرفات (Bicuspid Valve) والذي يمنع عودة الدم من البطين الأيسر إلى الأذين الأيسر.

ويقوم البطين الأيسر بضخ الدم إلى الشريان الأبهر، ويفصل بينهما صمام يدعى الصمام شبه الهلالي الأبهري (Aortic Semilunar Valve) ويقوم الشريان الأبهر بنقل الدم إلى جميع أنحاء الجسم بواسطة الشرايين المتفرعة منه.

❖ دوران الدم (Blood Circulation)

يقوم البطين الأيمن بضخ الدم إلى الرئتين بواسطة الشرايين الرئوية وعندما يصل الدم إلى الرئتين يفرغ حمولته من غاز (Co_2) في الرئتين التي تقوم بطردهِ عن طريق الزفير خارج الجسم ثم عند الشهيق يدخل غاز الأوكسجين (O_2) إلى الرئتين ويقوم الدم بحملهِ ثم يعود الدم عن طريق الأوردة الرئوية إلى الأُذين الأَيسر للقلب، وعندما ينقبض الأُذين الأيسر يدفع الدم إلى البطين الأيسر الذي ينقبض دافعاً الدم خارج القلب في الشريان الأبهر ثم يتفرع أصغر فأصغر حتى يُصبح شعيرات دموية صغيرة جداً تتغلغل في جميع أنحاء الجسم لتقوم بإيصال الدم المحمل بالأوكسجين والغذاء إلى كل خلية في الجسم ثم تأخذ غاز (Co_2) والفضلات من الخلايا وهكذا ينتقل الدم حيثُ تتحد الشعيرات الدموية وتشكل وريدات صغيرة والوريدات الصغيرة تتحد لتشكل وريدات أكبر والتي تتحد لتكون أوردة كبيرة تسير باتجاه القلب والأوردة القادمة من الرأس والرقبة والأطراف تتجمع وتصب الدم في وريد كبير رئيسي يدعى الوريد الأجوف العلوي، بينما الأوردة القادمة من الظهر وأجزاء الجهاز الهضمي تصب الدم في وريد كبير رئيسي يدعي الوريد الأجوف السفلي، وكل من الوريد الأجوف العلوي، والوريد الأجوف السفلي يصبان في الأذين الأيمن للقلب الذي يضخ الدم غير المؤكسد إلى البطين الأيمن وهكذا تكون الدورة الدموية قد اكتملت.

❖ توزع الدم (Blood Distribution): -

1- أكبر جزء من حجم الدم يوجد في الأوردة والوريدات ويبلغ حوالي 60٪ من حجم الدم في حالة الراحة، وبسبب هذه الكمية الكبيرة من الدم تعتبر الأوردة والوريدات مستودعات لتخزين الدم والذي ينتقل إلى الأوعية الدموية الأخرى إذا استدعت الحاجة إليه، مثلاً إذا قمت بنشاط عضلي معين فإن العضلات تحتاج كمية أكبر من الدم

للحصول على الأوكسجين وحرق السكر لإنتاج الطاقة اللازمة للعمل حيث يقوم الدماغ بإرسال سيَّال عصبي (رسالة) إلى الأوردة المخزنة للدم ويجعلها تتقبض مما يدفع الدم إلى العضلات.

2- تحتوي الشرايين والشرينات على 15٪ من حجم الدم.

3- تحتوي الأوعية الدموية الرئوية على 12٪ من حجم الدم.

4- يحتوي القلب على 8٪ من حجم الدم.

5- تحتوي الشعيرات الدموية على 5٪ من حجم الدم.

سؤال: إذا كان جسمك يحتوي على خمس لترات من الدم فكم يبلغ حجم الدم في الأوردة والوريدات عندك ؟

الجواب: = $\frac{60}{100} \times \frac{5}{1} = \frac{300}{100} =$ 3 لترات

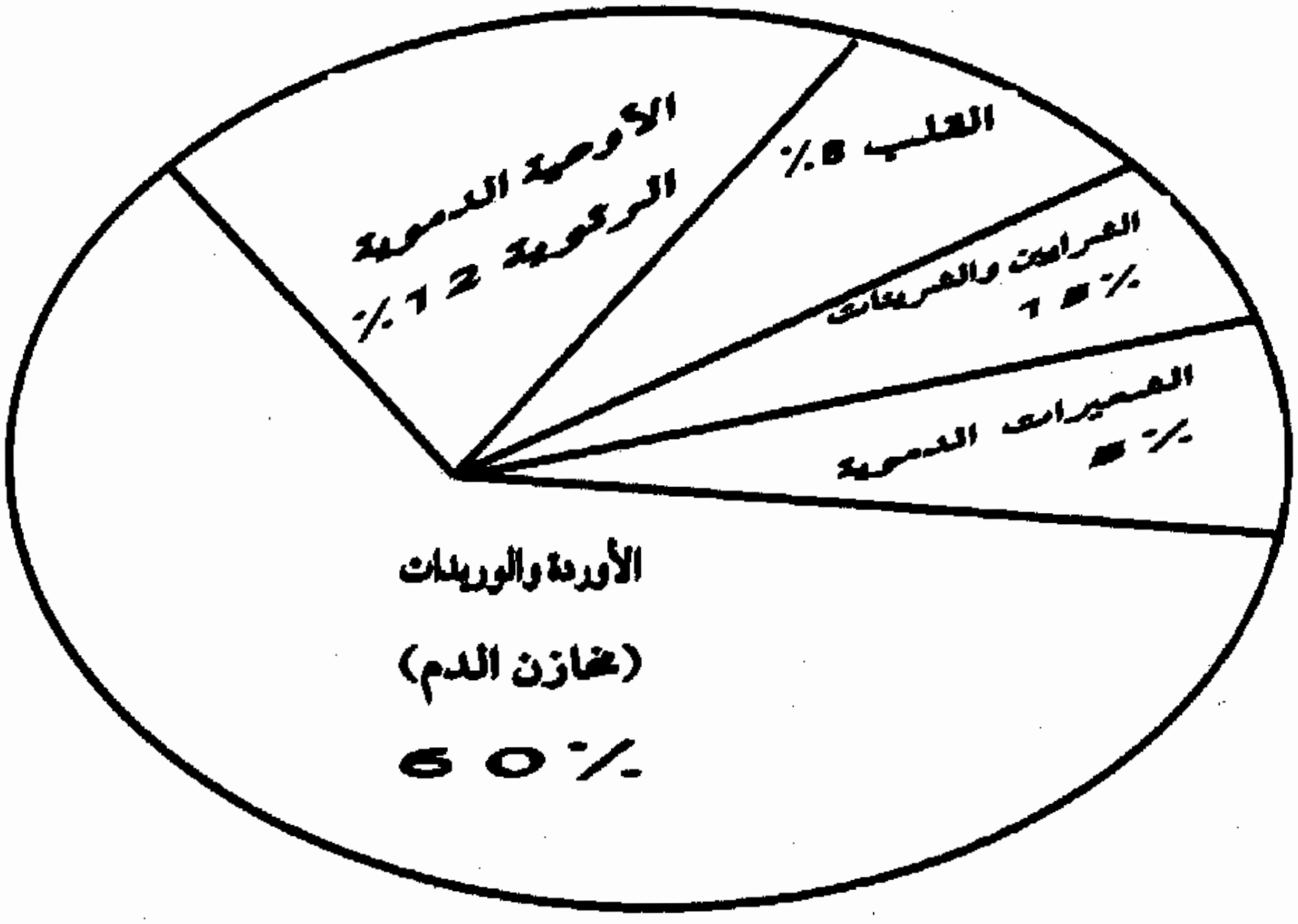

❖ العلاقة التشريحية بين الجهاز الدوراني والجهاز التنفسي:

قال رسول الله صلى الله عليه وسلم:

" مثل المؤمنين في توادهم وتراحمهم وتعاطفهم كمثل الجسد الواحد إذا اشتكى منه عضو تداعى له سائر الجسد بالسهر والحمى "

يرتبط الجهاز التنفسي بالجهاز الدوراني ارتباطاً عميقاً ولا غنى لأحدهما عن الآخر فالجهاز التنفسي يحضر الأوكسجين ويعطيه للجهاز الدوراني والذي بدوره ينقل الأوكسجين إلى جميع خلايا الجسم .

وكما ذكرنا أن الدم يُضخ من القلب عبر الشريان الأبهر والذي يتفرع إلى شرايين أخرى عديدة تتوزع على جميع أجزاء الجسم؛ لتنقل إليها الغذاء والأوكسجين وتأخذ منها الفضلات وثاني أوكسيد الكربون، ثم يعود الدم إلى القلب من خلال الوريدين الأجوفين، ثم يقوم القلب بضخ هذا الدم إلى الرئتين ليتم شحنه بالأوكسجين وهكذا.

ونلاحظ مما سبق أن مسؤولية توفير الأوكسجين ونقل الأوكسجين والغذاء تقع على عاتق الجهاز التنفسي والجهاز الدوراني.

أين يتم تبادل الغازات بين الجهاز التنفسي والجهاز الدوراني ؟

يتم تبادل الغازات بين الجهازين الدوراني والتنفسي في الرئتين، وبشكل تشريحي أدق بين الشعيرات الدموية والحويصلات الهوائية في الرئتين، فعندما يدخل الهواء من الأنف ويمر من خلال الممرات التنفسية ليصل في النهاية إلى الحويصلات الهوائية يتم تبادل الغازات بينهما وبين الشعيرات الدموية المحيطة بها من الخارج، فعندما يحتاج الإنسان إلى الأوكسجين ويأخذ شهيقاً تمتلئ الحويصلات الهوائية بالهواء وتكون نسبة الأوكسجين فيها عالية ونسبة غاز ثاني أوكسيد الكربون قليلة وبالمقابل يكون دم الشعيرات الدموية التي تحيط بالحويصلات الهوائية يحتوي على نسبة قليلة من الأوكسجين ونسبة عالية من ثاني أوكسيد الكربون، وبالتالي تنتشر الغازات بسبب فرق تركيزها ، أي أن الغاز ينتقل من المكان الذي يكون فيه تركيزهُ عالٍ إلى المكان الذي يكون فيه تركيزه قليل وعلى هذا الأساس ينتقل غاز الأوكسجين من الحويصلات الهوائية إلى دم الشعيرات الدموية بينما ينتقل غاز ثاني أوكسيد الكربون من دم الشعيرات الدموية إلى الحويصلات الهوائية ثم يطرد مع هواء الزفير.

❖ تجربة فصل مكونات الدم :

يتم سحب 10 مل من دم وريدي من الذراع ويوضع في أنبوب اختبار يحتوي على مادة مانعة للتخثر ثم يوضع الأنبوب بعد مزج محتوياته بلطف داخل جهاز خاص لفصل مكونات الدم يسمى جهاز الطرد المركزي (Centrifuge)، والذي يقوم بتدوير الأنبوب بسرعة عالية مما يؤدي إلى فصل مكونات الدم حسب أوزانها.

النتيجة / تلاحظ وجود ثلاث طبقات في الأنبوب كما يلي :

1- الطبقة السفلية الحمراء : وتحتوي على كريات الدم الحمراء.

2- الطبقة المتوسطة البيضاء : وتحتوي على خلايا الدم البيضاء والصفائح الدموية وهذه الطبقة صغيرة جداً؛ لأن عدد الخلايا البيضاء والصفائح قليل مقارنة بعدد الكريات الدموية الحمراء.

3- الطبقة العلوية الصّفراء : وهي الطبقة الأكثر سمكاً وتحتوي على البلازما والتي تحتل 55٪ من حجم الدم، بينما تحتل الطبقتين السابقتين 45٪ من حجم الدم.

❖ ضغط الدم (**Blood Pressure**): -

هو مقدار ضغط الدم على جدران الشرايين.

❖ **العوامل التي يعتمد عليها ضغط الدم :-**

1- قوة انقباض عضلة القلب.

2- حجم الضربة القلبية (كمية الدم التي يضخها القلب في الضربة الواحدة).

3- لزوجة الدم.

4- مقاومة جدران الشرايين للدم.

وكل هذه العوامل تتناسب طردياً مع ضغط الدم.

❖ قياس ضغط الدم (**Blood Pressure Measurement**) : -

يتم قياس ضغط الدم باستخدام جهاز قياس الضغط الدموي (Sphygmomanometer) وهو مكون من سماعة طبيب ومضخة هواء وميزان يحتوي على الزئبق وكفة تُلف على عضد الذراع.

ويسجل ضغط الدم على شكل عدد كسري مكون من رقمين بسطاً ومقاماً، أما البسط فهو ضغط الدم الانقباضي (Systolic pressure) وهو ضغط الدم على جدران الشرايين الناتج عن انقباض بطينات القلب، أما المقام فهو ضغط الدم الانبساطي (Diastolic Pressure) وهو الضغط المتبقي على جدران الشرايين عند ارتخاء بطينات القلب.

وحدة قياس ضغط الدم هي المليميتر الزئبقي (mmhg) أما ضغط الدم الطبيعي فهو يتراوح ما بين $\frac{90}{60}$ إلى $\frac{140}{90}$ ملم زئبقي، أما المعدل العام لضغط الدم فهو $\frac{120}{80}$ ملم زئبقي وقد يتغير ضغط الدم في حالات عديدة مثل :-

1- الأنشطة الرياضية التي تزيد من ضغط الدم.

2- النوم والاسترخاء يقللان من ضغط الدم.

3- التوتر والانفعال يزيدان من ضغط الدم.

4- الأمراض، فبعضها يزيد من ضغط الدم وبعضها يقلل منه .

5- بعض أنواع الأطعمة تقلل أو تزيد من ضغط الدم .

بعض أمراض الجهاز الدوراني :

❖ الذبحة الصدرية والنوبة القلبية.

نحن نسلم أن خلايا الجسم تحتاج إلى الأوكسجين والغذاء حتى تقوم بوظائفها على أكمل وجه، وأن الدم هو الذي ينقل الغذاء والأوكسجين إلى جميع أنحاء الجسم تماماً كشبكة المياه التي توزع الماء على المنازل، وإذا انقطعت المياه عن منطقة فإن حيويتها تقل ثم تموت فيما بعد، وهذا ما يحدث عند انقطاع الدم عن أي جزء من أجزاء الجسم. لذلك لا بد أن تبقى الشرايين مفتوحة دائماً ولكن ما الذي يغلقها ويمنع الدم من العبور بالاتجاه الصحيح؟

يوجد في الدم كمية من مادة الكولسترول وهي صنف من أصناف الدهون وإذا زادت كميتها في الدم فإنها تترسب على جدران الشريان وتبقى تتراكم حتى تغلقه تماماً ولكن كما ذكرنا سابقاً أن الشرايين ذات جدران مرنة وهي بالتالي قابلة للتمدد، وبالتالي يمكن أن يعبر الدم من مكان الانغلاق ولكن بصعوبة، وبالتالي ستقل كمية الدم الواصلة إلى جزء معين من الجسم لنفرض أنه القلب، فالقلب يتغذى بواسطة الدم القادم إليه من خلال شريان صغير يتفرع من الشريان الأبهر اسمهُ الشريان التاجي وإذا تم إغلاق الشريان التاجي

جزئياً بسبب تراكم الكولسترول فإن كمية الغذاء والأوكسجين الواصلة إلى القلب ستقل عن المستوى الطبيعي المطلوب ويهبط عمل القلب فتحدث ما تسمى بالذبحة الصدرية، أما إذا تم إغلاق الشريان التاجي بشكل تام فتحدث النوبة القلبية والتي عادة ما تكون حادة وتؤدي إلى الموت.

❖ **السكتة الدماغية :-**

بما أن الدماغ هو المركز الإداري في الجسم حيث أنه يسيطر على جميع أجزاء الجسم وينظم عملها، وعلى ذلك فهو يحتاج إلى الدم بما فيه من غذاء و أوكسجين بشكل مستمر دون انقطاع، وإذا أغلق الشريان المغذي للدماغ فإن ذلك يؤدي إلى تعطيل الدماغ مؤقتاً حتى يعود الدم بأي طريقة. ولكن إذا كان الانغلاق شديداً وفي عدة شرايين تغذي الدماغ فذلك يؤدي إلى سكوت الدماغ وبالتالي الموت.

❖ **تصلب الشرايين** : ويقصد به أن الشرايين تفقد مرونتها وتصبح جدرانها صلبة وغير قادرة على التمدد وبالتالي فإن تراكم أي مادة فيها يصبح سهلاً مما يؤدي إلى انغلاقها مسبباً بذلك ذبحات ونوبات قلبية ودماغية، ومن أهم أسباب تصلب الشرايين التقدم في العمر والتدخين وقلة ممارسة التمارين الرياضية وبعض الأمراض الأخرى.

❖ **الجهاز اللمفاوي (Lymphatic System):**

يتم تبادل العناصر الغذائية والغازات بين الدم والخلايا من خلال الشعيرات الدموية والسائل بين الخلوي حيث ينتقل الأوكسجين والغذاء من الشعيرات الدموية إلى الخلايا ويمر عبر فراغ بين الخلايا وهذا الفراغ يحتوي على سائل يسمى السائل بين الخلوي وعندما يدخل إلى الأوعية الدموية يسمى اللمف (Lymph).

❖ **خواص اللمف مقارنة مع الدم :-**

1- ليس له لون لعدم احتوائهِ على كريات دم حمراء.

2- نسبة البروتينات فيه أقل منها في الدم.

3- نسبة الأملاح فيه أقل مما هي في الدم.

❖ **وظائف اللمف :-**

1- نقل الأوكسجين والغذاء من الدم إلى خلايا الجسم.

2- نقل ثاني أوكسيد الكربون و الفضلات من الخلايا إلى الدم.

❖ أجزاء الجهاز اللمفاوي (Parts Of Lymphatic System): -

1- الشعيرات اللمفاوية (Lymphatic Capillaries):

وهي قنوات دقيقة لكنها أكبر من الشعيرات الدموية بضعفين ونصف تقريباً وتتحد مع بعضها لتكون أوعية لمفاوية أكبر.

2- الأوعية اللمفاوية (Lymphatic Vessels):

وهي أنابيب شفافة تحتوي على صمامات تسمح بمرور اللمف باتجاه واحد، وتنقل اللمف إلى العقد اللمفاوية.

3- العقد اللمفاوية (Lymphatic Nodes):

وهي كتل بيضاوية الشكل تقريباً وتتكون من ألياف شبكية وفراغات تشكل جيوباً في داخلها، وتتكون العقدة اللمفاوية من طبقتين هما القشرة واللب وتحتوي على خلايا بالعة ومنتجة للأجسام المضادة، وبالتالي تعتبر العقد اللمفاوية وسيلة دفاع عن الجسم ومن الأمثلة عليها اللوزتين.

4- القنوات اللمفاوية (Lymphatic Ducts):

ويوجد في الجسم قناتين لمفاويتين كبيرتين تصب فيهما الأوعية اللمفاوية، وهما كما يلي :-

أ- القناة اللمفاوية الصدرية (Thoracic Lymphatic Duct):

وتسمى أيضاً اللمفاوية اليسرى، وتجمع اللمف من الجهة اليسرى للرأس والرقبة والصدر والأطراف العلوية وكامل الأعضاء التي تقع خلف الأضلاع في القفص الصدري.

ب- القناة اللمفاوية اليمنى : (Right Lymphatic Duct):

وتجمع اللمف من الجزء العلوي والأيمن من الرأس والرقبة والحوض والأطراف العلوية والصدر والقلب والكبد.

ويعتبر الطحال والغدة الزعترية من الأعضاء اللمفاوية.

حقيبة صور الوحدة الرابعة

(الجهاز الدوراني)

مكونات الدم

الدم خليط معقّد من اجزاء صلبة تعوم في سائل ، وهذه المواد الصلبة هي كريات دم الجسم التي تكون ٤٥٪ من حجم الدم ، واكثر هذه الخلايا هي كريات الدم الحمر التي تعطي الدم صبغته الحمراء ، والباقي كريات الدم البيض وجزيئات خلوية تعرف بالاقراص الدموية . الجزء السائل يعرف باسم مصل الدم (البلازما) ، وهو يكوّن بقّية حجم الدم . ومصل الدم عديم اللون واكثر تكوينه من الماء ، وهو يحمل البروتينات المذابة والمواد الغذائية ، والاملاح ، والفضلات ، والغازات .

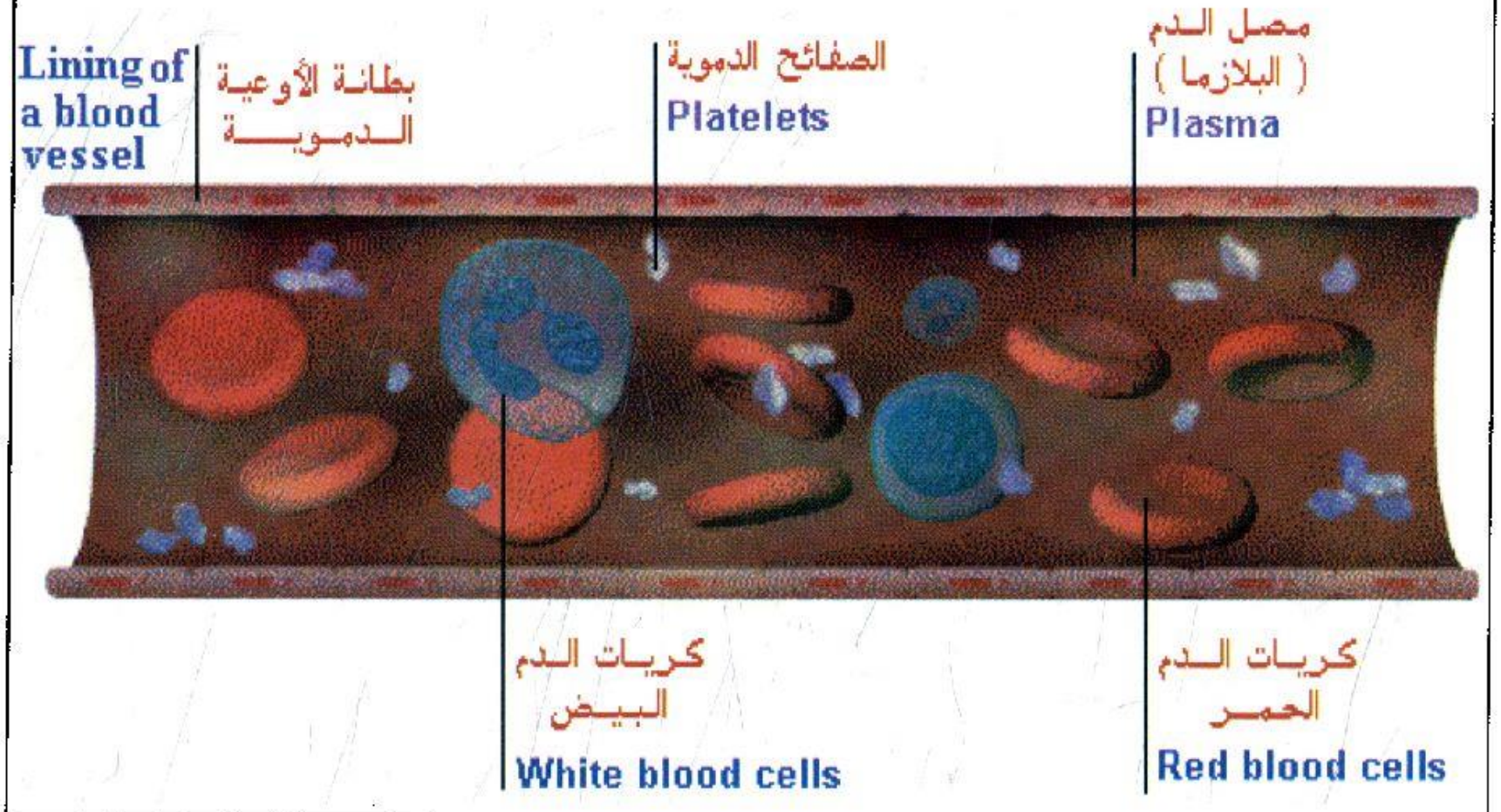

كريات الدّم الحمر

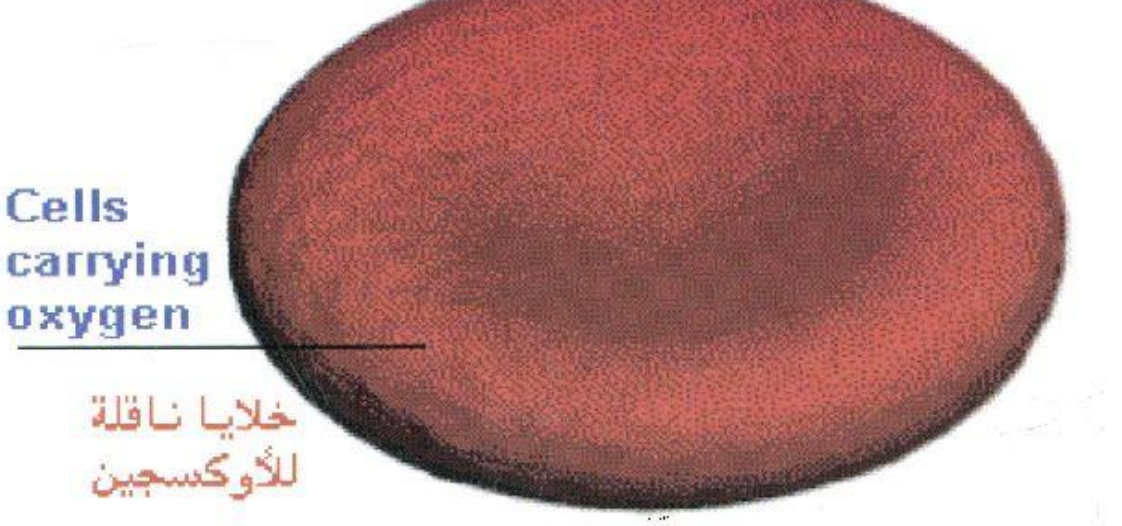

في جسم الانسان يوجد عدد كبير من كريات الدم الحُمر ، اذ يفوق عددها عدد كريات الدم الاخرى . و تتلخص وظيفة كريات الدم الحُمر بنقل الاوكسجين من الرئتين و حمله الى خلايا الجسم للمساعدة في تحرر الطاقة من الطعام . شكل القرص المسطح مع المراكز المنضغطة يهيئ مساحة سطحية اضافية لينقل خلالها الأوكسجين . و كريات الدم الحُمر تكون معبأة بمادة الهيموغلوبين الحمراء التى تجذب الاوكسجين بقدرة عالية ، كما إن كريات الدم الحُمر مرنة جداً ، اذ تتمكن من التقلص والانحناء لتمر خلال الاوعية الدموية الشعرية .

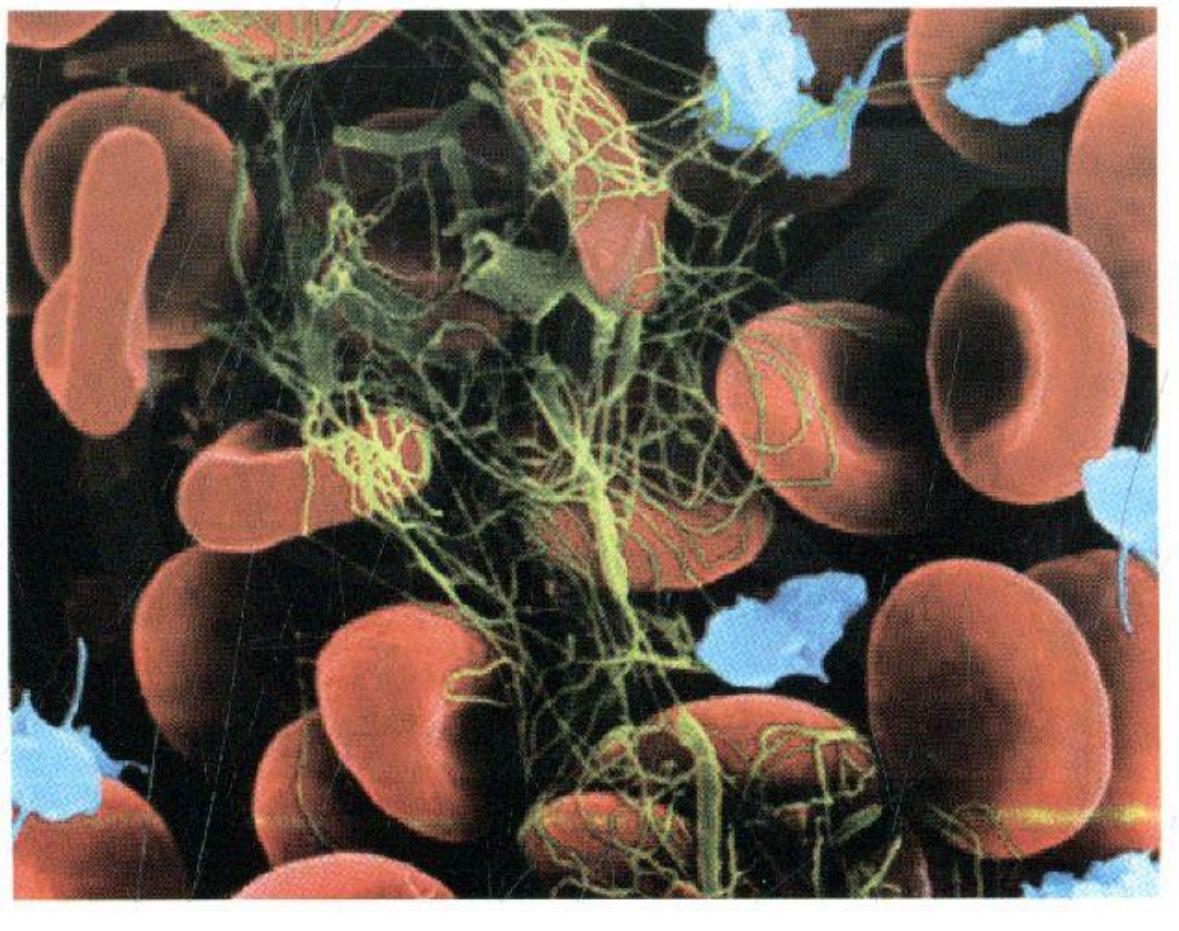

كريات الدم الحمراء تحت المجهر

خلايا الدم البيضاء

خلايا الدم البيض جزء مهم من اجزاء الجسم ، حيث تقي الجسم من لالتهابات والأمراض . تدور هذه الكريات في انحاء الجسم بواسطة مجرى الدم ، فاذا جرح الانسان تعبر هذه الكريات عن طريق جدران الاوعية الدموية الى محل الجرح كما تلاحظ في الصورة . وبعد ذلك تقوم بمهاجمة البكتريا الغازية و ابتلاعها .

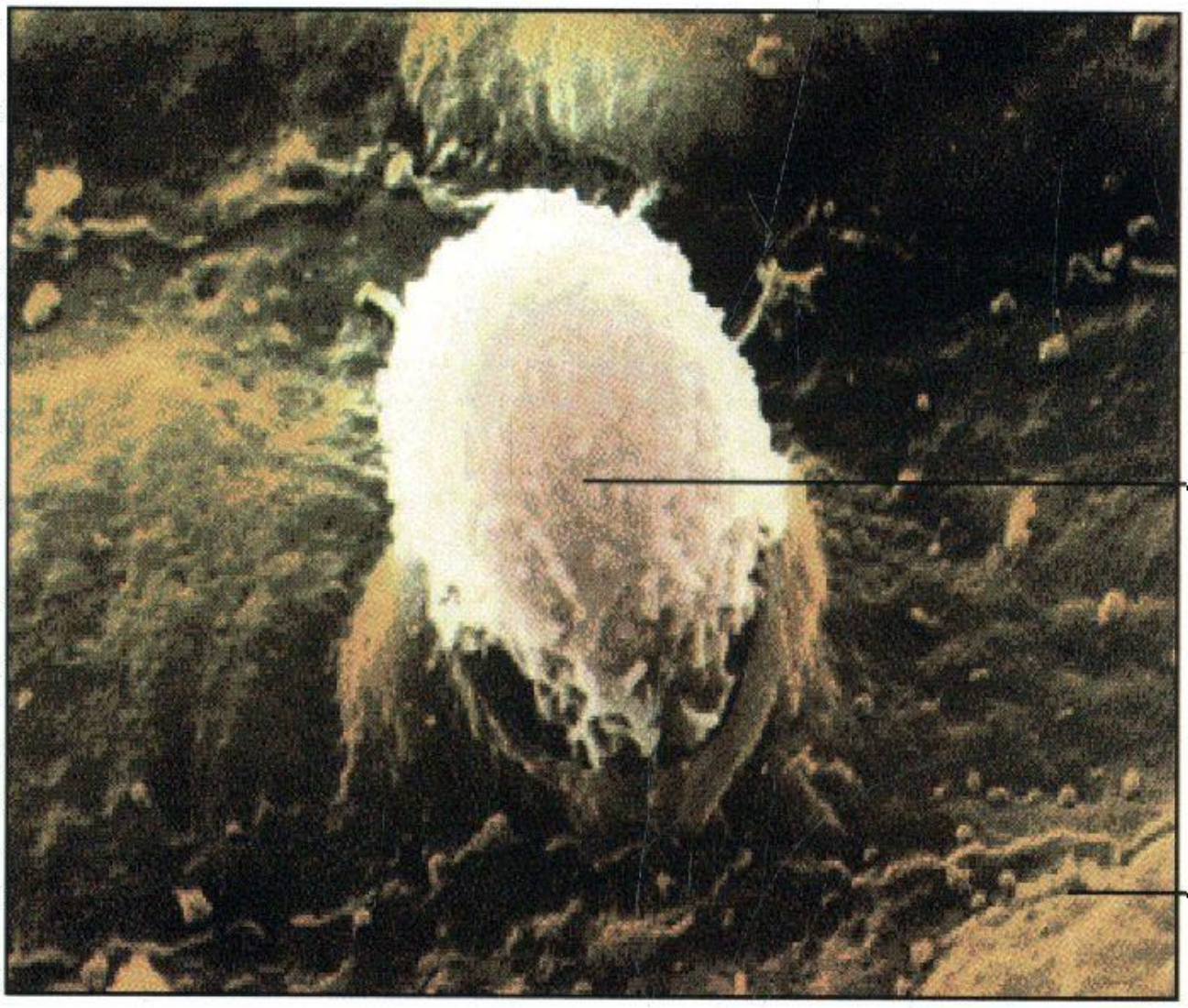

أنواع الخلايا الدموية البيضاء

تكون كريات الدم البيض أكبر من كريات الدم الحمر في الجسم لكنها اقل منها عدداً ، فنسبتها في الجسم كرية بيضاء واحدة لكل (٦٠٠) كرية حمراء . و الوظيفة الرئيسية للكرية البيضاء هي حماية الجسم من الجراثيم . و مثلما تتكون كريات الدم الحمر في مخ العظام كذلك كريات الدم البيض ، الا انها تحوي نواة مركزية ومعظمها تتمكن من تغيير شكلها . وتوجد عدة انواع من كريات الدم البيض منها ثلاثة انواع رئيسية هي :

الخلية البيضاء الوحيدة

تتمكن هذه الخلية من تغيير نفسها الى خلية صائدة او ملتهمة كبيرة لأبادة الجراثيم.

الخلية البيضاء المتعادلة

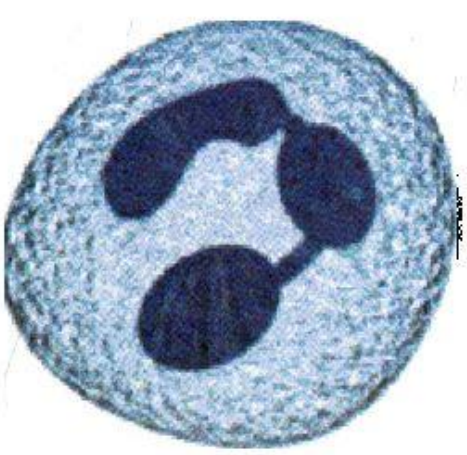

و هي خلية تنتقل في الدم الى الاماكن الملتهبة لمحاصرة الجراثيم والفطريات .

الخلية البيضاء اللمفاوية

تنتج الكريات البيض هذه مواد كيمياوية تعرف بالمضادات والتي تبيد الجراثيم الضارة .

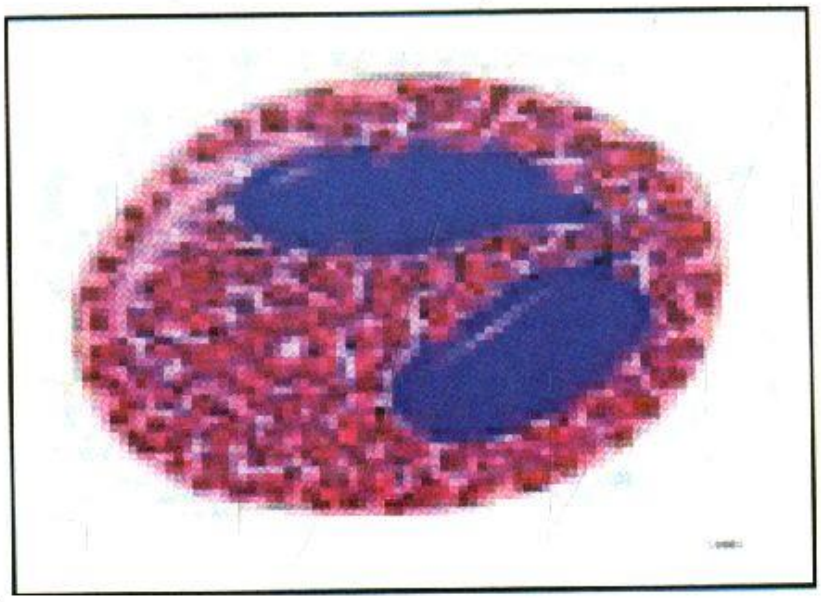

خلية دم بيضاء حامضية



خلية دم بيضاء قاعدية

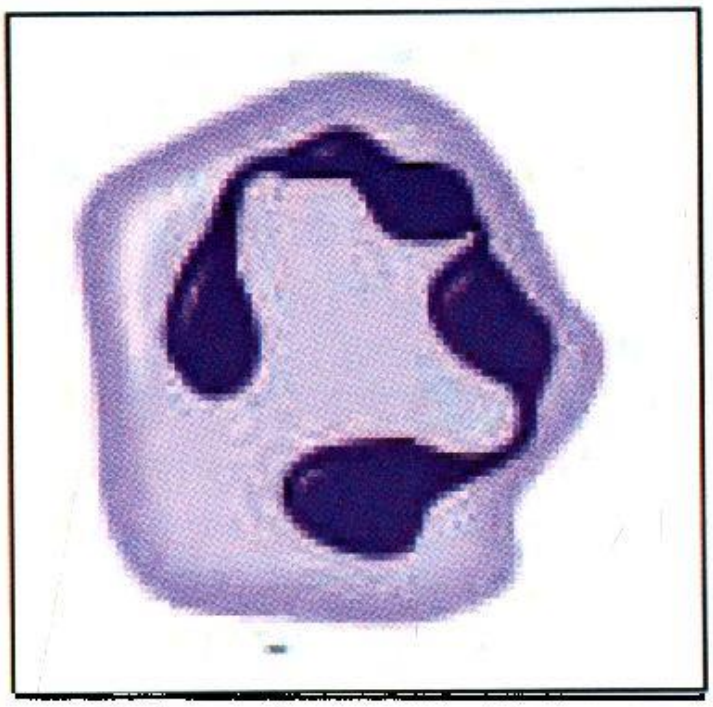
خلية دم بيضاء متعادلة

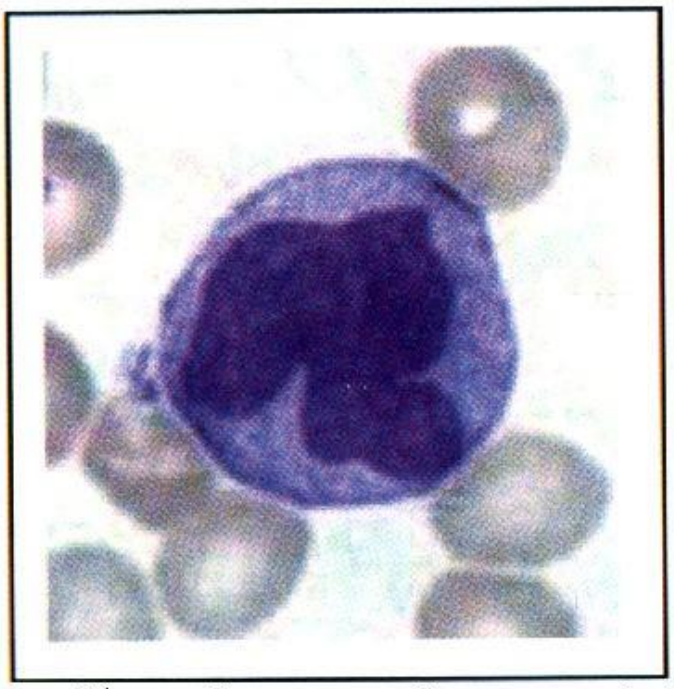
خلية دم بيضاء وحيدة تحت المجهر

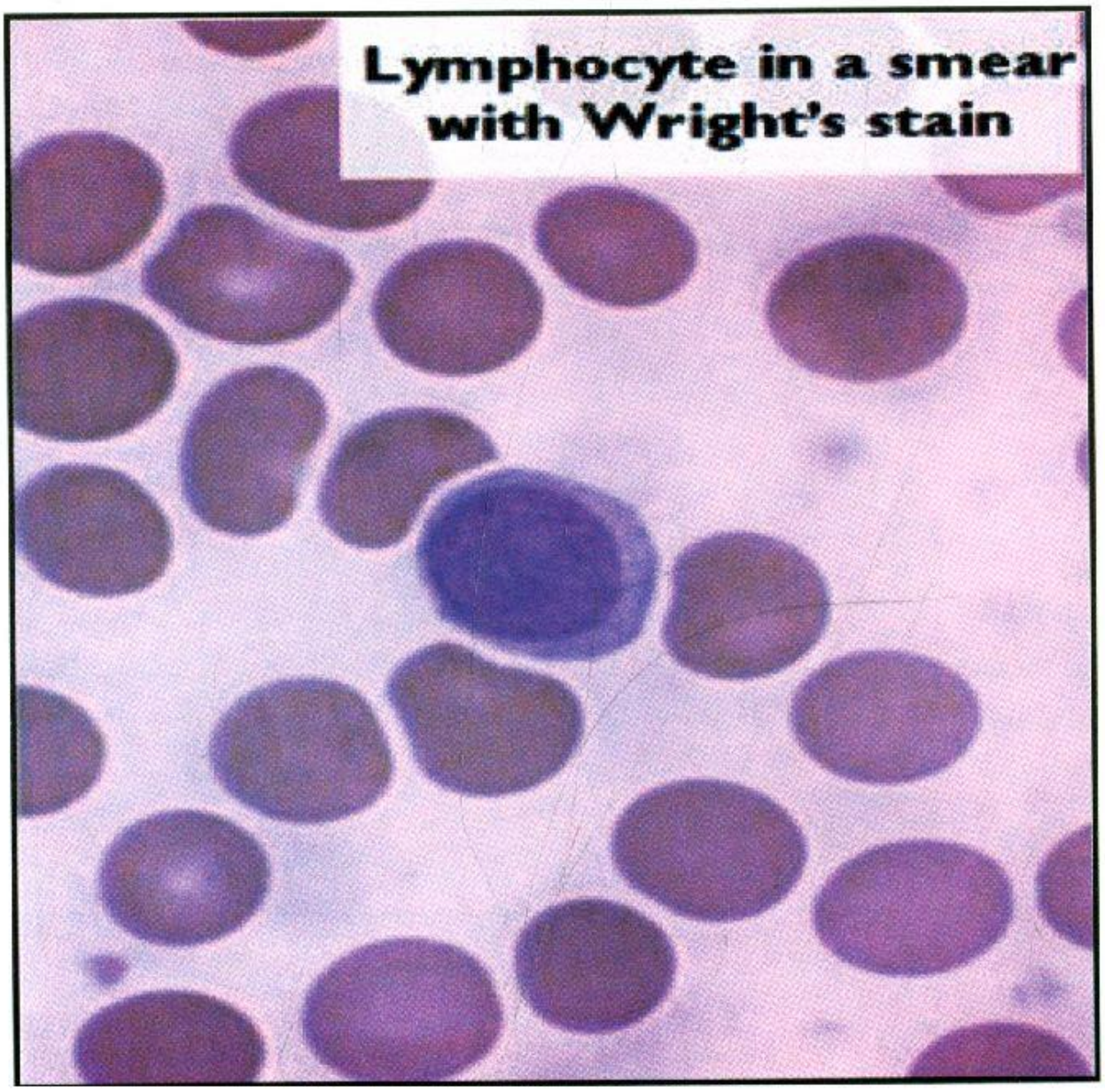

خلية دم بيضاء لمفاوية تحت المجهر

دفاعات الجسم

يوميآ يتوجب على الجسم أن يدافع عن نفسه ضد هجوم الجراثيم الضارة والفيروسات وهو يقوم بذلك عن طريقين أولاً : تتجول كريات الدم البيض في أنسجة الجسم بصورة منتظمة لتقتنص وتدمّر الكائنات العضوية التي تغزو الجسم ؛ ثانيآ هناك خلايا متخصصة من كريات الدم البيض وتُعرف بالكريات اللمفاوية (اللمفوسايت) ، تقوم بإنتاج مواد كيمياوية تعرف بالأضداد ضد الجراثيم والفيروسات ، حيث تقوم الاجسام المضادة بالالتصاق بسطح هذه الجراثيم وتجعلها غير ضارّة .

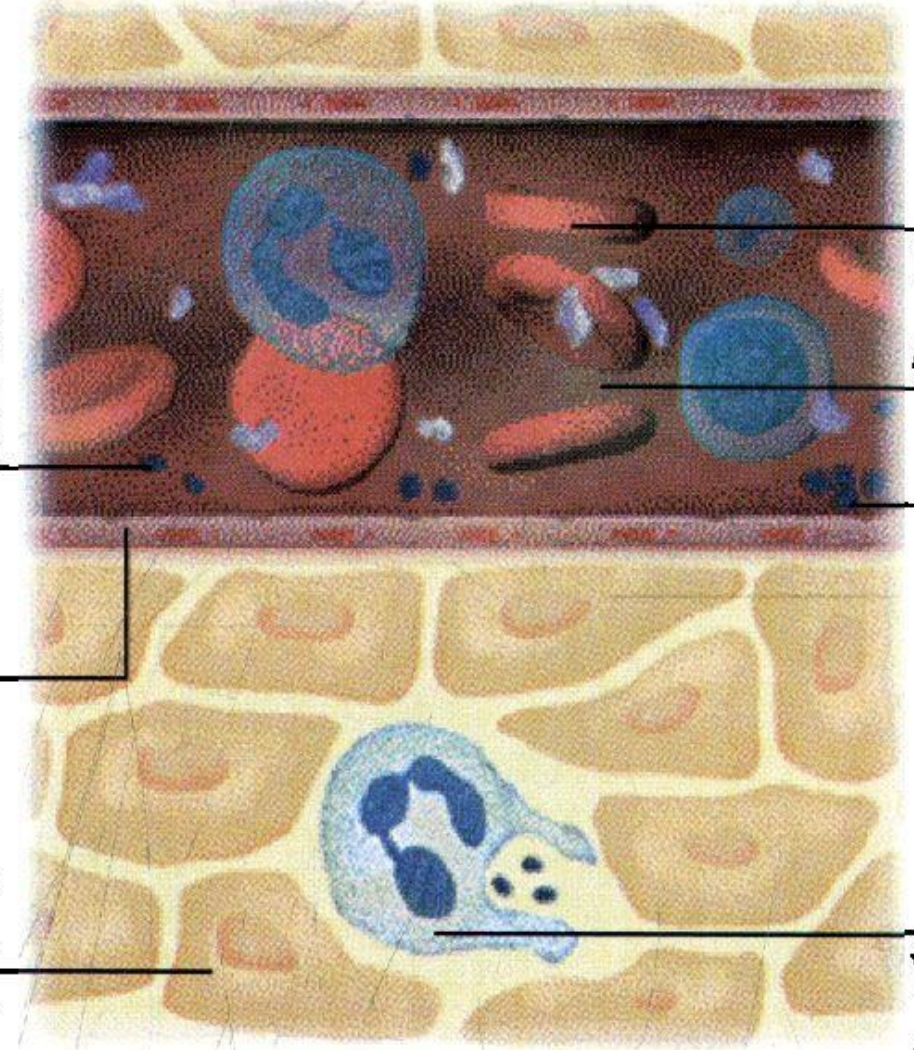

خلية دم بيضاء تهاجم الجراثيم

يولّد البدن نوعين خاصين من كريات الدم البيض ، هما : الخلايا الملتهمة (البلاعم) ، والخلايا المتعدّدة النواة (العدلات) ، وهي تكون الجزء المهم من جهاز مناعة الجسم ضد غزو الجراثيم الضارة كالبكتريا ، اذ حالما تصل إلى محل التلوث تترشح خلال جدران الاوعية الدموية ثم تنفذ داخل النسيج المصاب ، وفي أثناء مسيرها تتصيد الجراثيم وتستوعبها ثم تلتهمها .

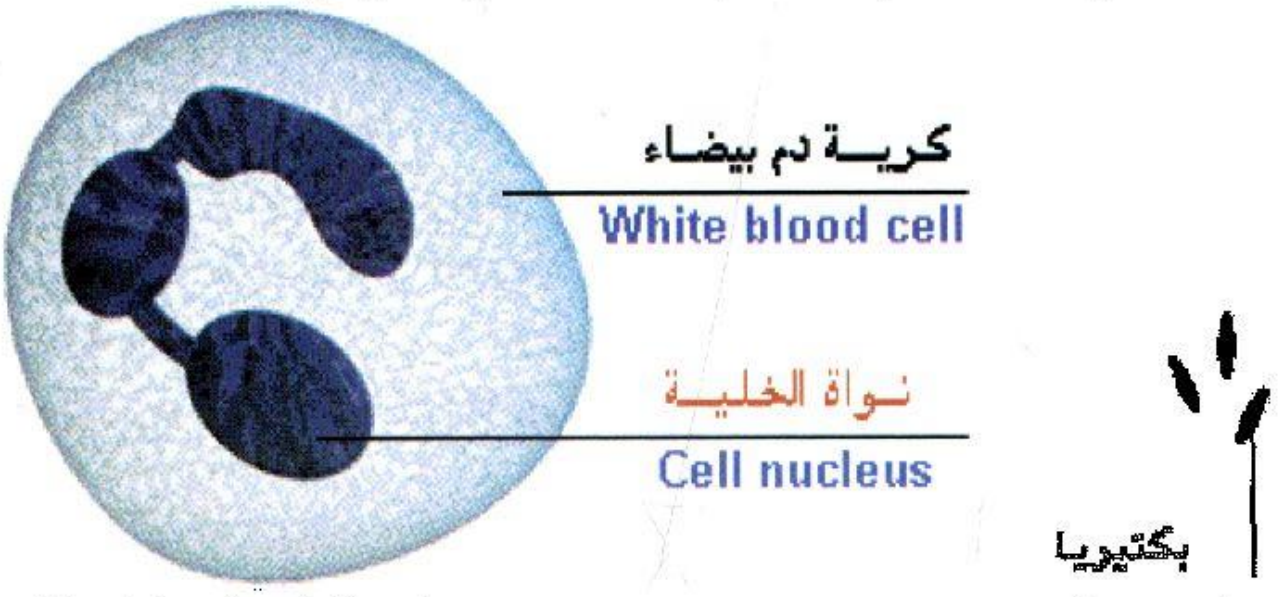

محاصرة الجراثيم بواسطة كريات الدم البيض

الأجسام المضادة والجراثيم

يمكن للبدن أن يشخص الجراثيم ويستهدفها ثم يبيدها بفعل مواد كيمياوية قويّة والتي تؤثر على جراثيم معينة ، تعرف هذه المواد بالأضداد ، وهي تتولد من انواع معينة من كريات الدم البيض تعرف بالخلايا اللمفاوية ، وبعد أن تتولد تتحرك باتجاه المنطقة الملوّثة .

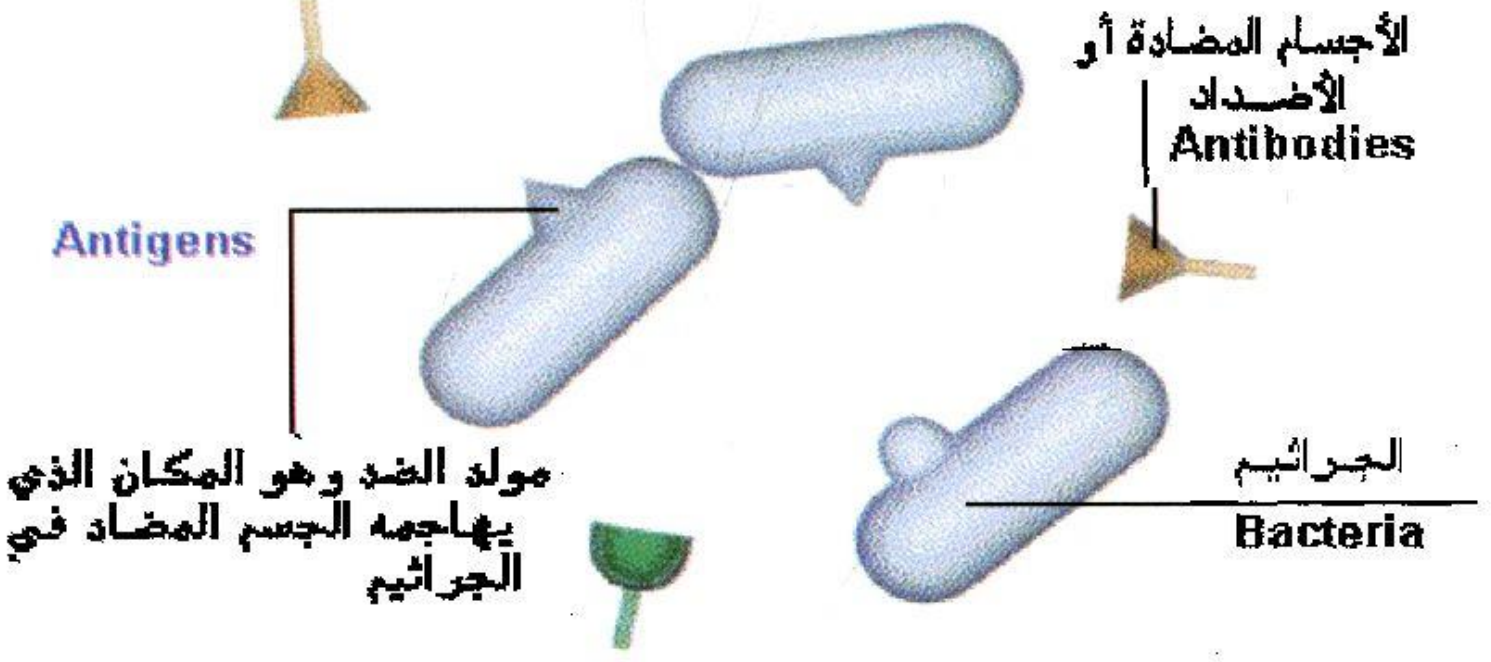

الصفائح الدمويّة الفعّالة

الصفائح الدمويّة الفعّالـة تشكل جزءً من الدم وتنشأ من الخلايا الدمويّة الخاصّة التي توجد في نخاع العظام الليّن . عندما يُجرح الجسم ، فإنّ هذه الصفائح تصبح فعّالة ، فتساعد على تخثّر الدم ، و إلتئام الجرح . وعند وقت خمولها تتخذ شكلاً غير منظّم ، و تفتقد إلى الشعيرات التي تظهر مع حالة فعّاليتها .

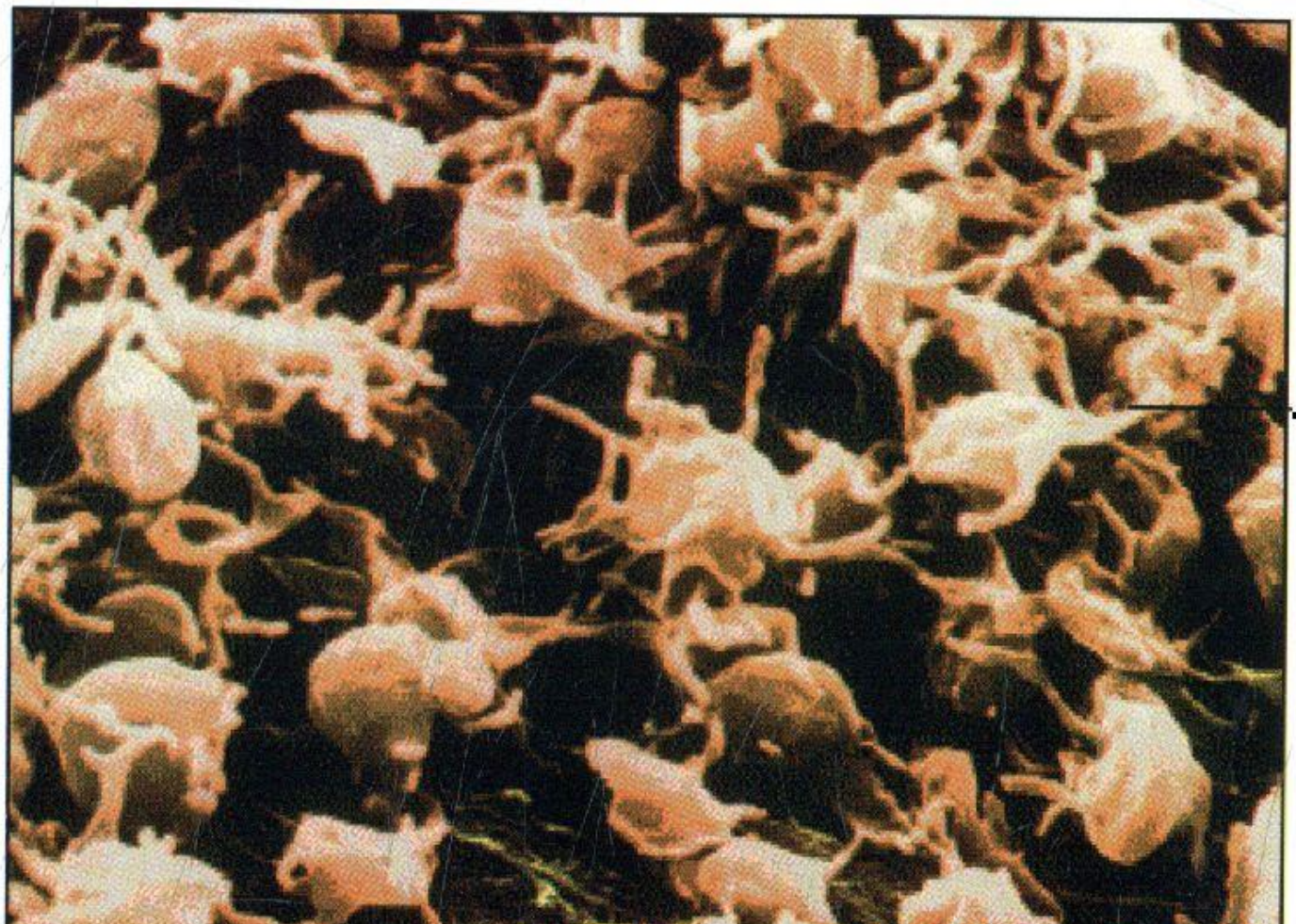

شعيرات الصفائح الدمويـة الفعّالـة

Process of activated platelet

الأوعية الدموية

الأوعية الدموية هي قنوات تنقل الدم المدفوع من القلب الى بقية انحاء الجسم ، وفي جسم الانسان ثلاثة انواع من الاوعية الدموية ، هي : الشرايين ، والأوردة ، والشعيرات الدموية الصغيرة . ويخرج الدم من القلب بواسطة الشرايين ، ويعود إليه بواسطة الأوردة ، اما الشعيرات الدموية فتقوم بربط الاثنين . ويدور الدم في القلب دورتين كاملتين ، حيث يضخ الدم إلى الجسم ، ومرة ثانية في طريقه إلى الرئتين لاستلام الاوكسجين النقي .

الشعيرات الدموية

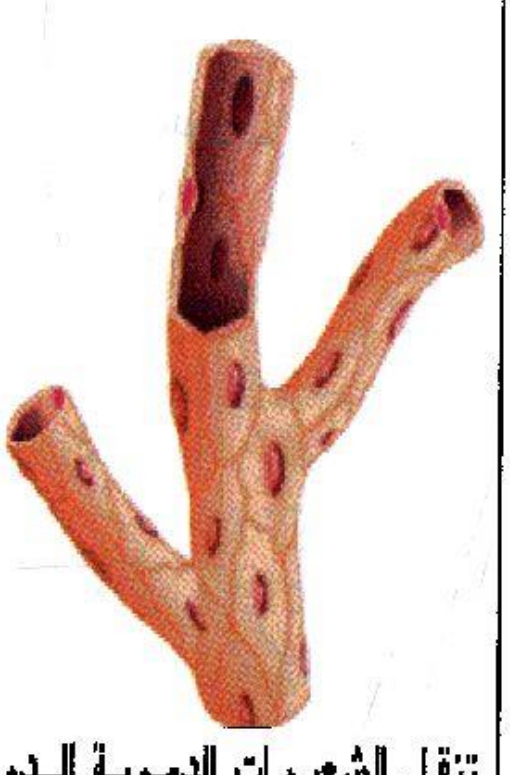

تنقل الشعيرات الدموية الدم إلى انسجة الجسم ، وتغذي الخلايا بالاوكسجين ، كما تربّط الشرايين بالأوردة .

الشريان



تنقل الشرايين الدم من القلب إلى جميع انحاء الجسم ، وتكون جدرانها قوية وقابلة للتوسع .

الوريد

تنقل الاوردة الدم من جميع انحاء الجسم إلى القلب ، وتكون جدرانها اقل سمكاً من الشرايين .

داخل الشريان

الشريان وعاء عضلي مرن ذو جدران سميكة (الصورة تبين مقطعاً عرضياً للشريان) . و تقوم الشرايين بحمل الدم الغني بالأوكسجين من القلب الى أجزاء الجسم ، و اكبر هذه الشرايين تلك التي تخرج من القلب وتكون بعرض تجويف خرطوم المياه العادي ، كما أنها مرنة جداً (لتقاوم ضغط اندفاع الدم عند كل ضربة قلب) . وتتشعب الشرايين الى فروع صغيرة ، اكثر عضلية واقل مرونة ، تنقل الدم الى الجسم ، وأدق الشرايين هي تلك التي توصل الدم الى أنسجة الجسم .

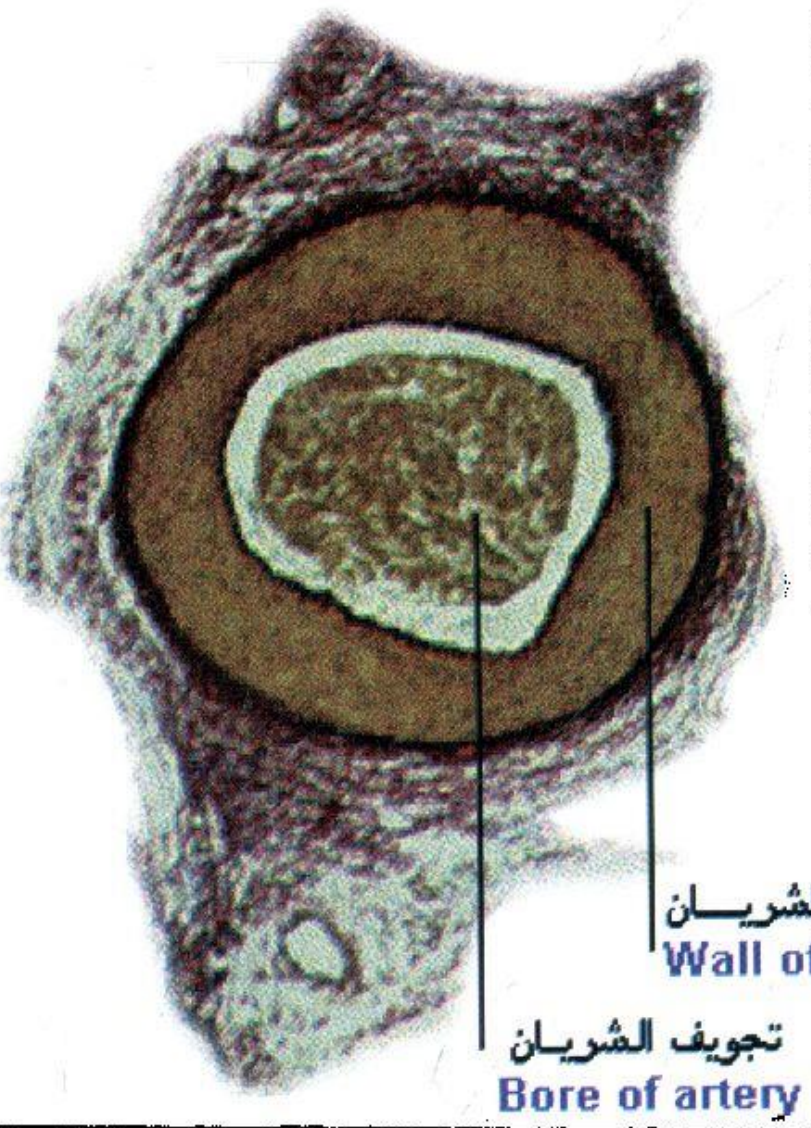

داخل الوريد

الاوردة هي اوعية دموية تعيد الدم من اجزاء الجسم الى القلب . و يبلغ قطر اكبر الاوردة حوالي إصبعين . وتكون جدرانها أدق من جدران الشرايين لأن ضغط الدم فيها يكون منخفضاً . وعادة ما تكون الاوردة غير مملوءة ، كما تظهر منبعجة ، (كما في صورة المقطع العرضي للوريد) . الوريد يعتبر مخزن رئيسي للدم حيث يحتفظ بداخله ٦٥ ٪ من دم الانسان في وقت واحد . و لمساعدة الدم في جريانه نحو القلب ، تحوي الاوردة صمامات أحادية الاتجاه تمنع رجوع الدم خلالها بتاثير الجاذبية .

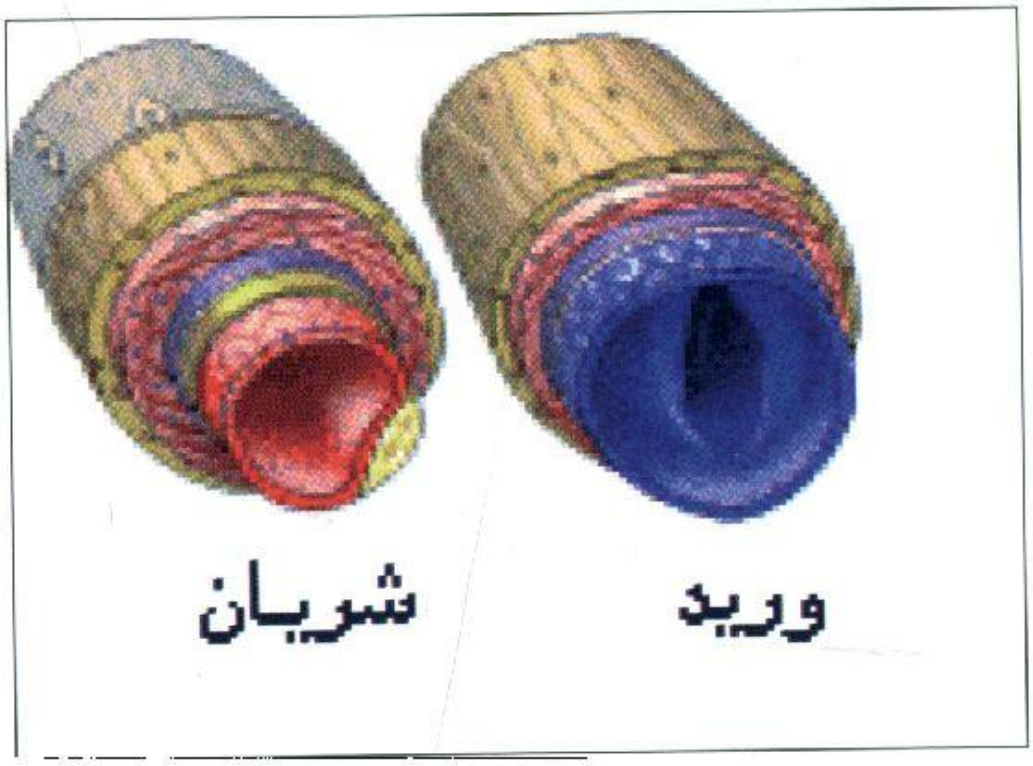

الوريد والشريان

الشعيرات الدموية

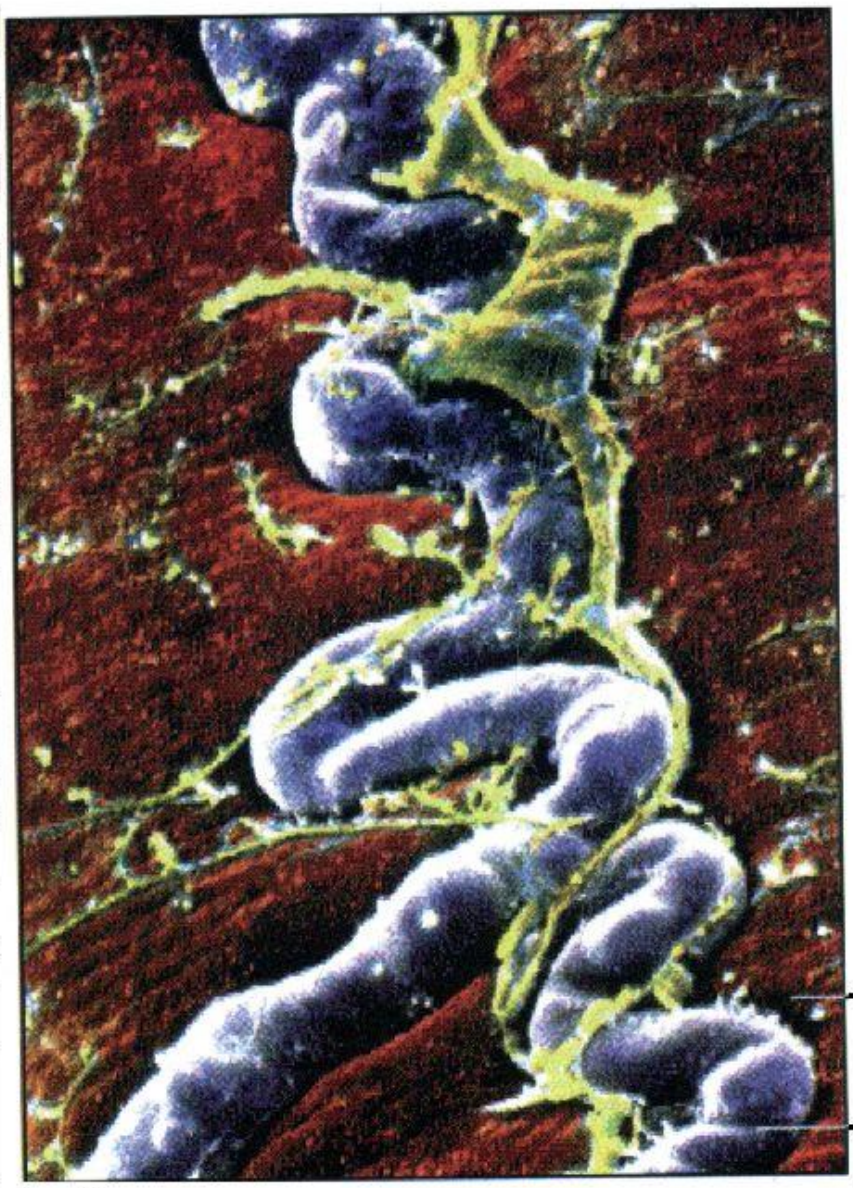

الشعيرات اصغر الاوعية الدموية حجماً و اكثرها عدداً وهي مجهرية و قطرها عُشر حجم الشعرة . وظيفتها حمل الدم الى جميع خلايا الجسم مجهزةً اياها بالغذاء و الاوكسجين ، و مزيلةً الفضلات منها . جدار الشعيرة رقيق جداً لذا فإن المواد تنتقل بيسر بين الدم و الخلايا . تشكل الشعيرات شبكات واسعة منبثة في أنسجة الجسم لتضمن وصول الدم الى جميع الخلايا .

الشعيرات الدموية (1)

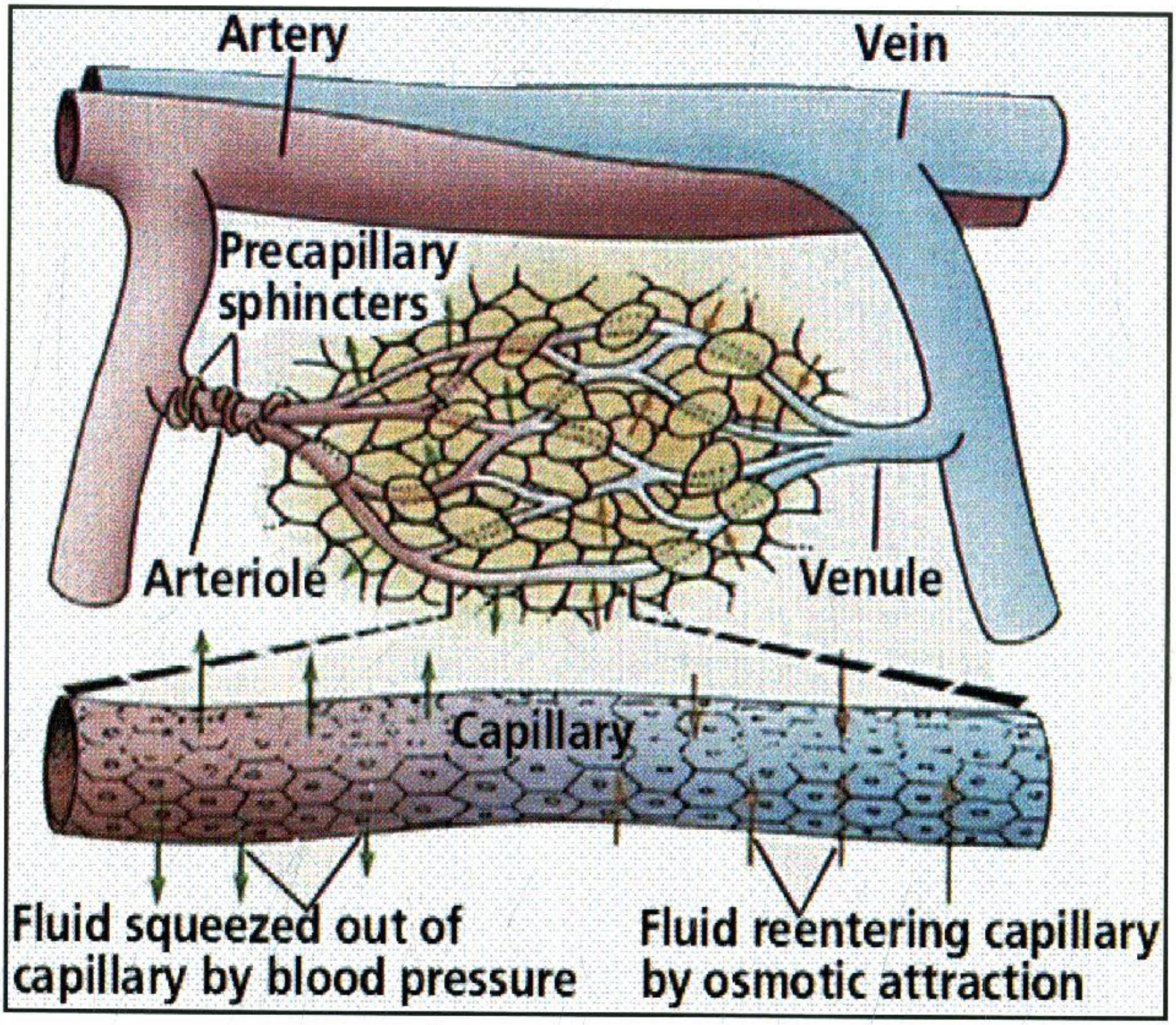

الشعيرات الدموية (2)

تشريح القلب 1

القلب ، هو عضلة ضاغطة مجوفة ، تقوم بضخ الدم دون توقف إلى جميع انحاء الجسم . ورغم أن حجم القلب لايتجاوز قبضة اليد ، فانه يضخ حوالي (٨٠) مليون غالون - ما يعادل (٣٠٤) ملايين لتر - من الدم خلال عمر الانسان . الاوعية الكبيرة التي تبدأ من القلب تنقل الدم إلى الرئتين وانحاء الجسم ثم ترجعه ثانية إلى القلب . اما الاوعية الدموية الصغيرة الموجودة على سطح القلب فانها تجهزه بالمواد الغذائية والاوكسجين ، وتبعد عنه الفضلات كثاني أوكسيد الكربون .

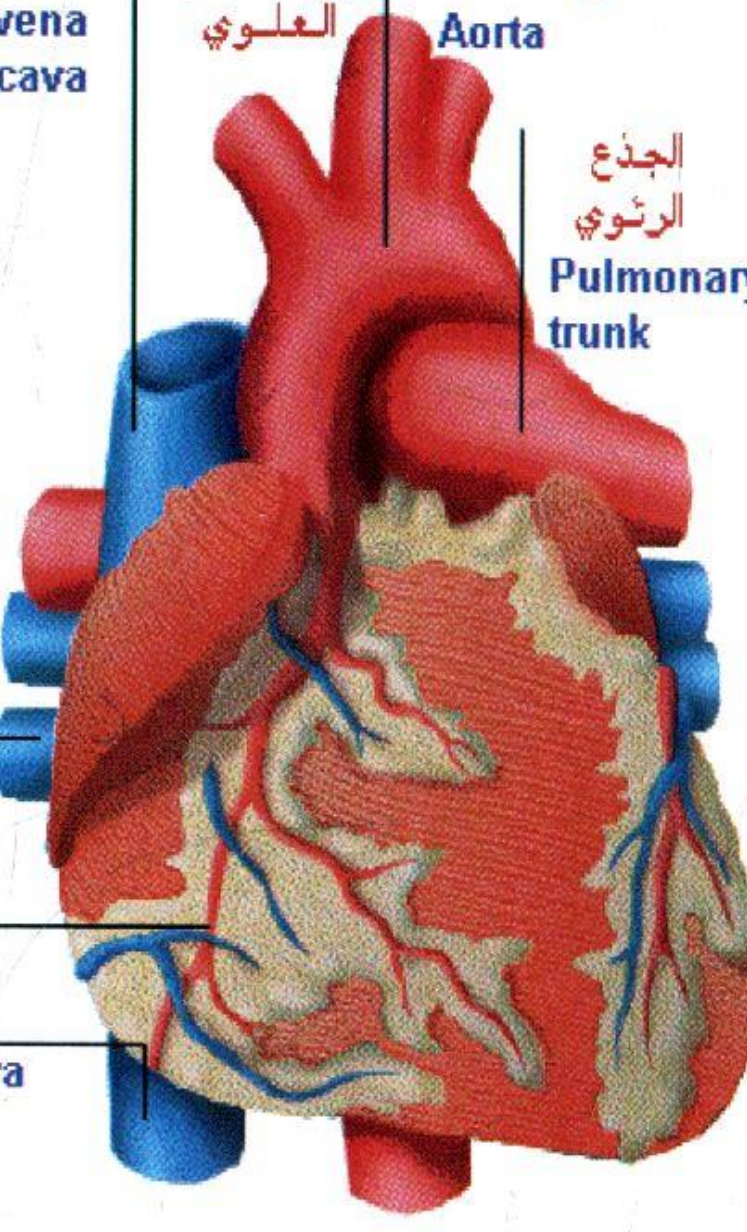

تشريح القلب 2

يتوسط القلب بين الرئتين ، ويستقر على الحجاب الحاجز (صفحة عضلية على شكل قبة تفصل بين التجويف الصدري والتجويف البطني) . ويقع ثلثا القلب في الجهة اليسرى من الجسم . والعضلة القلبية قوية وتنقبض باستمرار ضاخّة الدم من القلب إلى باقي انحاء الجسم . وهذا النوع من العضلات ، لايكلّ أو يتعب ، وتوجد في القلب ، دون غيره .

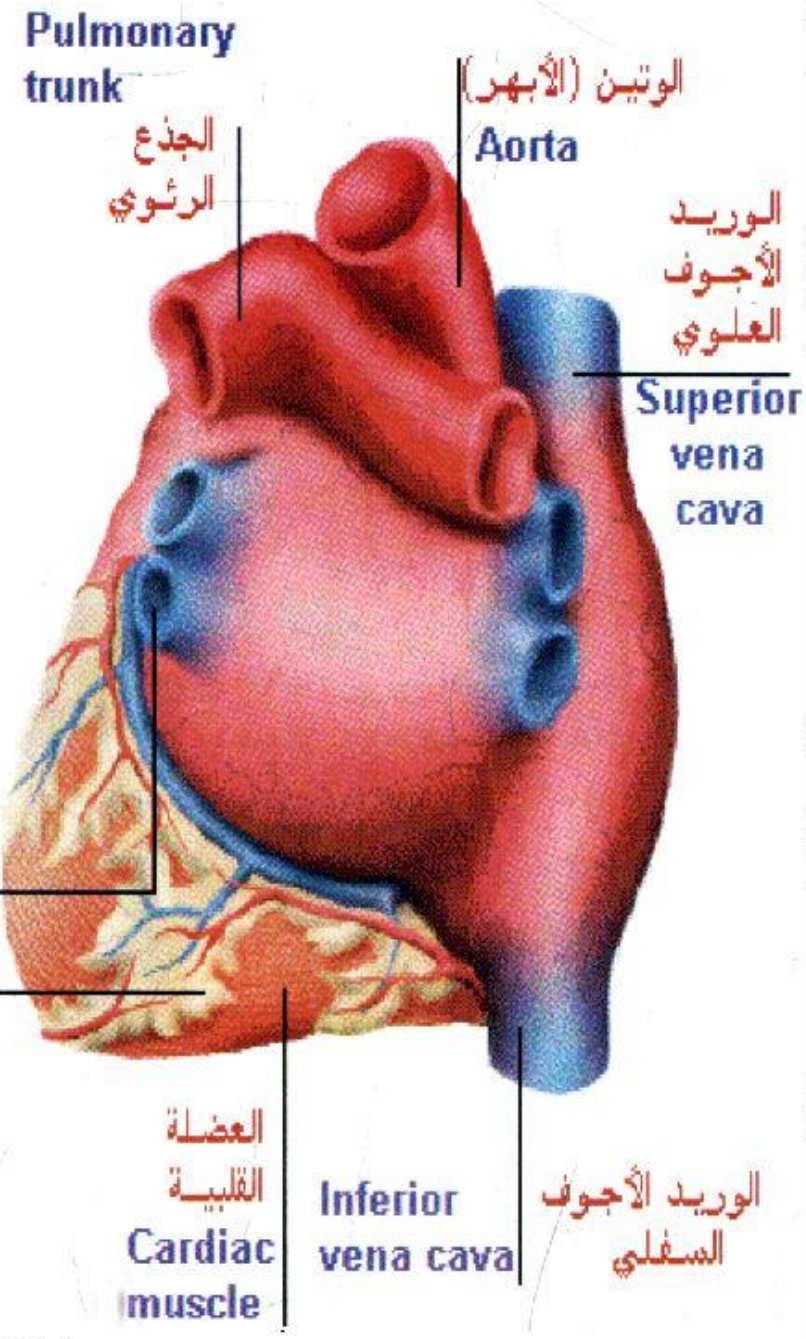

تشريح القلب 3

في داخل القلب توجد أربعة أقسام او تجاويف واضحة الانفصال عن بعضها ، ويتكون القسم الايمن من الاذين الايمن والبطين الايمن والذي يستلم الدم غير المؤكسج . اما القسم الايسر فانه يتكون من الاذين الايسر والبطين الأيسر والذي يستلم الدم النقي الغني بالاوكسجين .

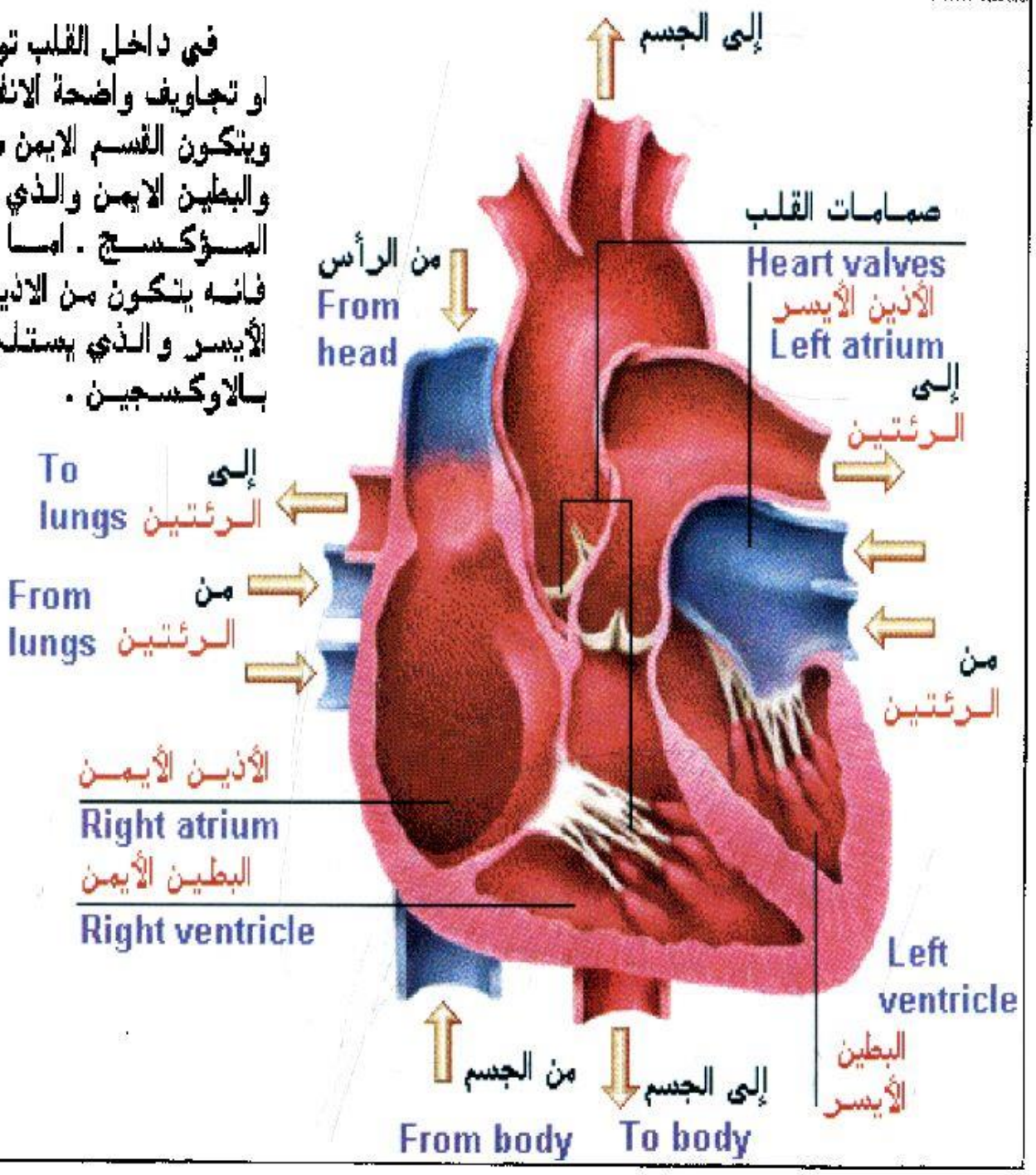

أنواع صمامات القلب

الصمامات في داخل القلب تمنع جريان الدم في الجسم بصورة خاطئة ، وهي تتكون من شرائح نسيجية . فيما اذا جرى الدم بصورة خاطئة فان التيار الراجع يصطدم بهذه الشرائح مما يؤدي إلى انغلاقها وبالتالي يمتنع مرور الدم . والصمامات ذات الشرفتين أو الثلاث تمنع الدم من أن يجري عائداً الى أماكن خاطئة .

صمام ذوشرفتين

الصمام ذو الشرفتين يحوي شريحتين مستدقتي الطرفين . الشرفة تنغلق لمنع الدم العائد .

الصمام الهلالي

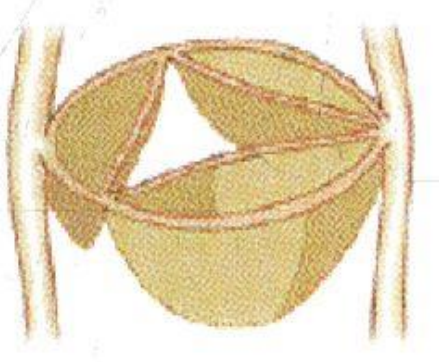

له ثلاث شرفات ، وهي جيوب إسفينية الشكل تخفق منتفخة لتمنع عودة الدم الى القلب .

موقع الصمام في القلب

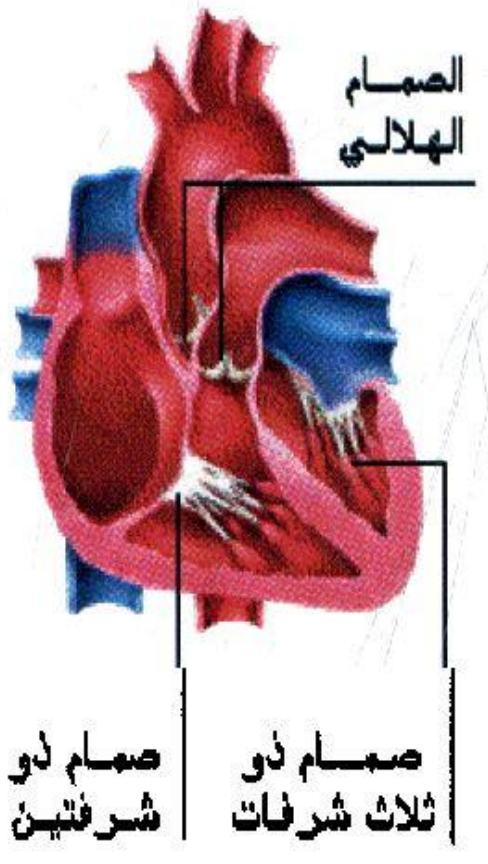

الصمام الهلالي

للقلب صمامان هلاليان يقعان عند مخارج القلب لمنع عودة الدم إلى القلب بعد ضخه إلى الخارج . احد هذين الصمامين يمنع عودة الدم من الشريان الرئوي الذي يعتبر الوعاء الدموي الرئيسي لايصال الدم إلى الرئتين . اما الصمام الثاني فيمنع عودة الدم من الشريان الابهر (الوتين) الذي يعتبر الشريان الرئيسي في الجسم ، إذ يقوم بتجهيزه بالدم .

صمام ذو الشرفتين

في القلب نوعان من الصمامات لمنع مرور الدم من التجاويف السفلى باتجاه التجاويف العليا . يقع الصمام ذو الشرفتين في الجهة اليسرى من القلب . وفي الجهة اليمنى يقع الصمام ذو الشرفات الثلاث ، وهو يشبه الصمام ذا الشرفتين الا ان له ثلاث شرائح نسيجية ، فينغلق بإحكام .

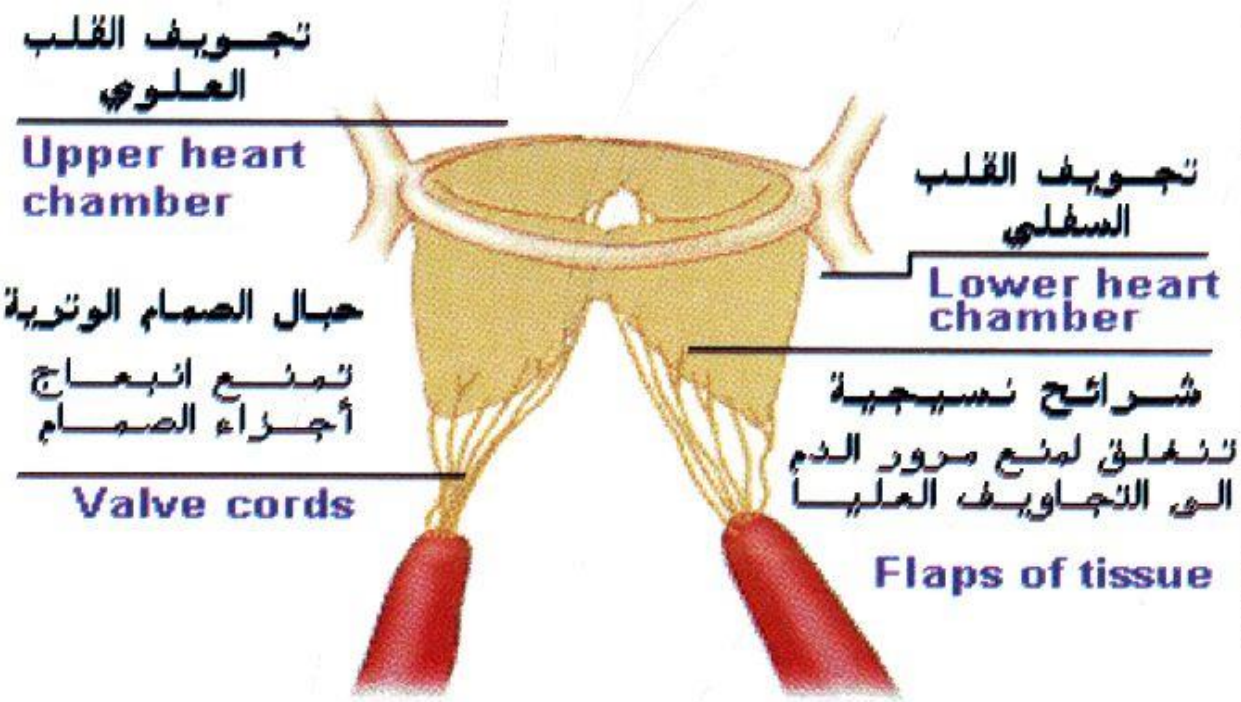

الأوعية الدموية المرتبطة بالقلب

القلب ، عضو يضخ الدم إلى الرئتين والى خلايا الجسم ثم يعود اليه مرة أخرى . ويستغرق الدم حوالي دقيقة واحدة ليصل إلى أبعد نقطة من الجسم ثم يعود ثانية إلى القلب .

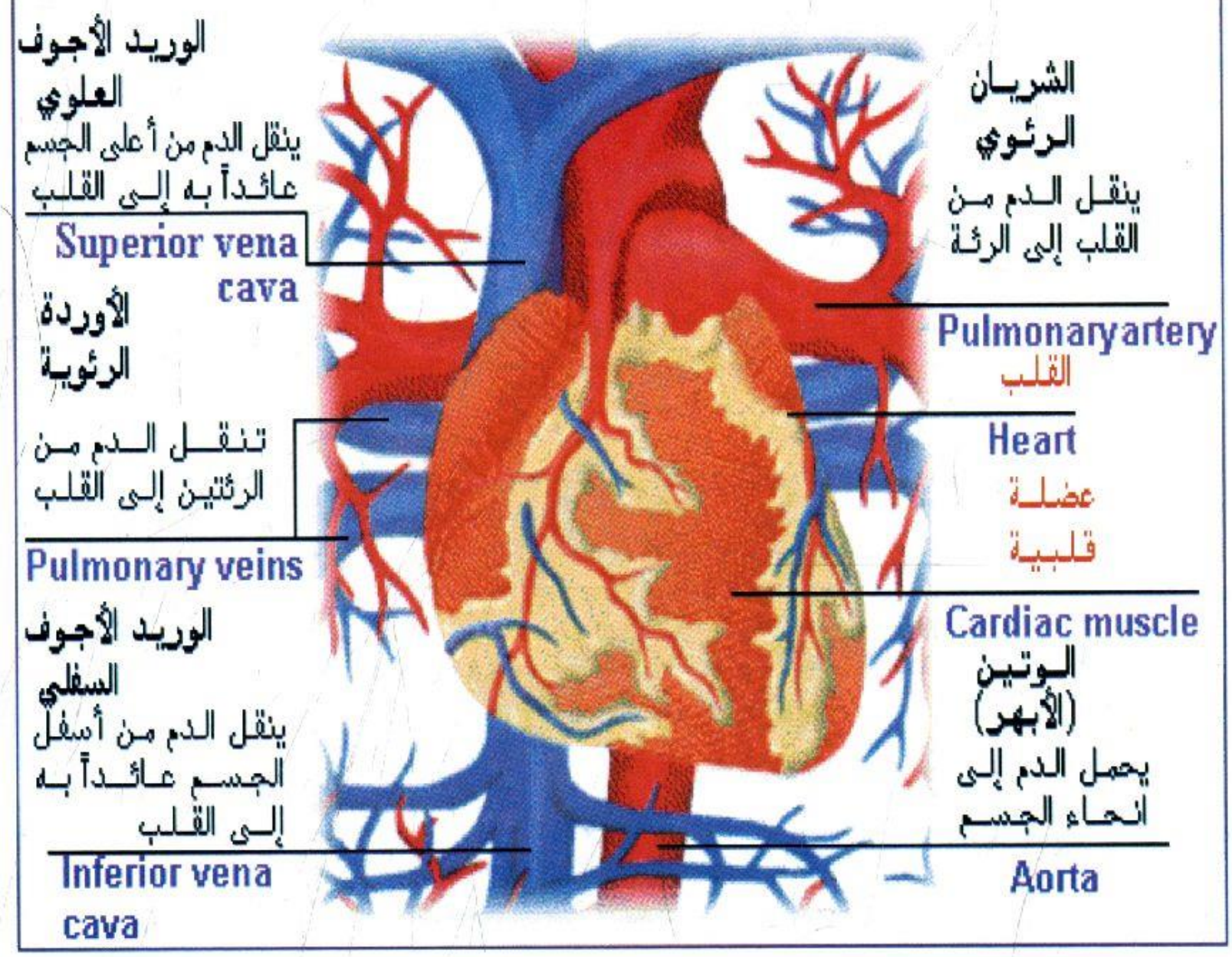

ضربات القلب و معدلها

القلب ينبض أكثر من مرة في الثانية طيلة اليوم وخلال طول عمر الانسان . يجري الدم إلى القلب من أوعية دموية تدعى الاوردة . العضلة القلبية تضغط بقوّة فيندفع الدم بتأثير الضغط في أوعية أخرى تُعرف بالشرايين . والقلب مكوّن من نوع خاص من العضلات التي لاتعرف التعب . في الحالات الاعتيادية تنقبض عضلة القلب وتنبسط ما بين (٦٠ ـ ٨٠) مرة في الدقيقة ، اما في حالات الاجهاد وممارسة التمارين الرياضية فإن الرقم يمكن ان يصل إلى اكثر من (١٠٠) مرة في الدقيقة .

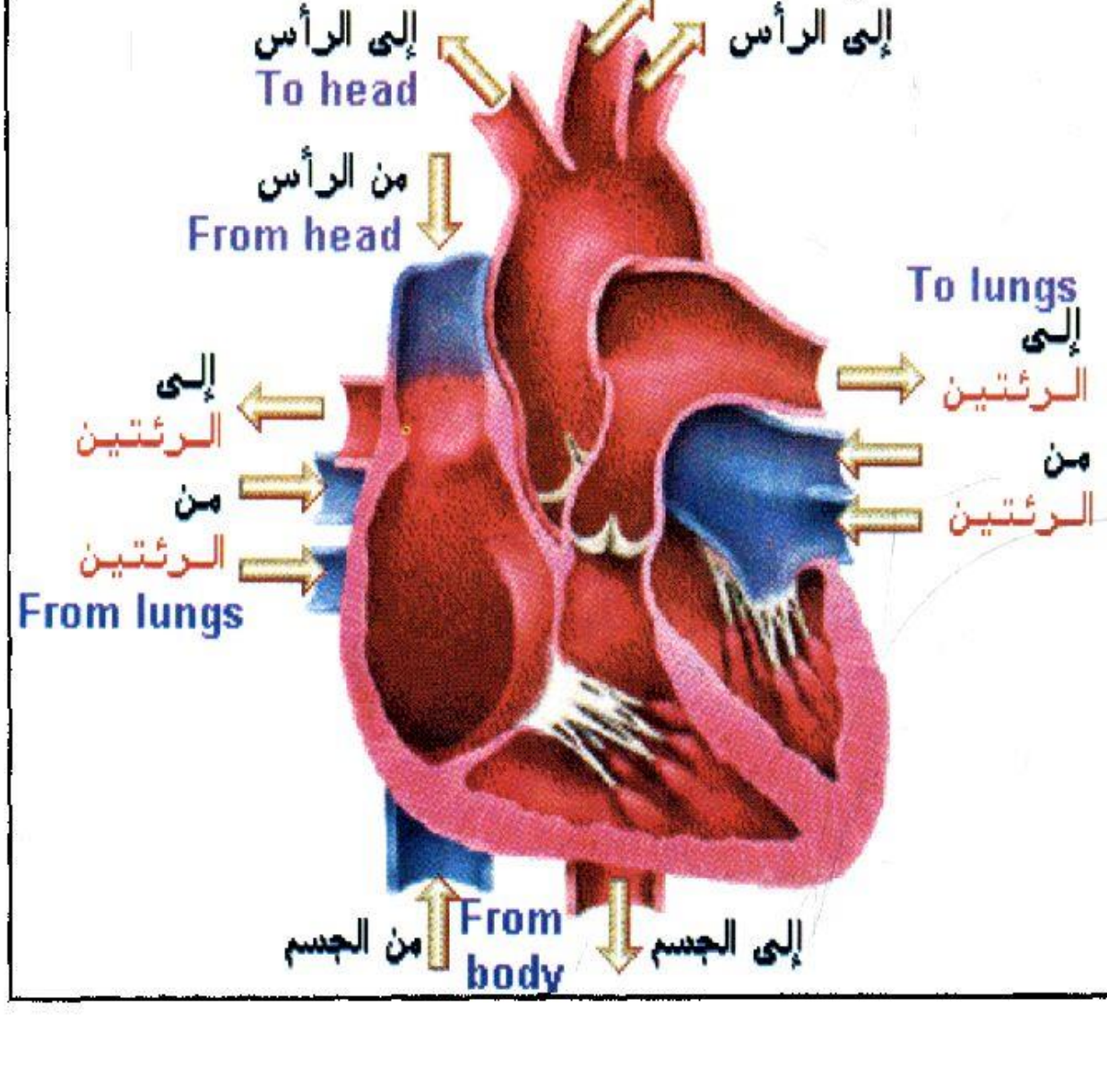

كم مرة ينبض قلبك ؟

ينبض قلبك أكثر من مرة بالثانية في كل يوم من حياتك . عندما يجري الدم في قلبك ، تتقلص العضلات ويخرج الدم من القلب . يتكون القلب من نوع خاص من العضلات التي لاتكل أبداً . هذه العضلات تتقلص وتنبسط ٦٠ ـ ٨٠ مرة في الدقيقة ، أثناء الرياضة تزداد النسبة الى أكثر من (١٠٠) مرة في الدقيقة .

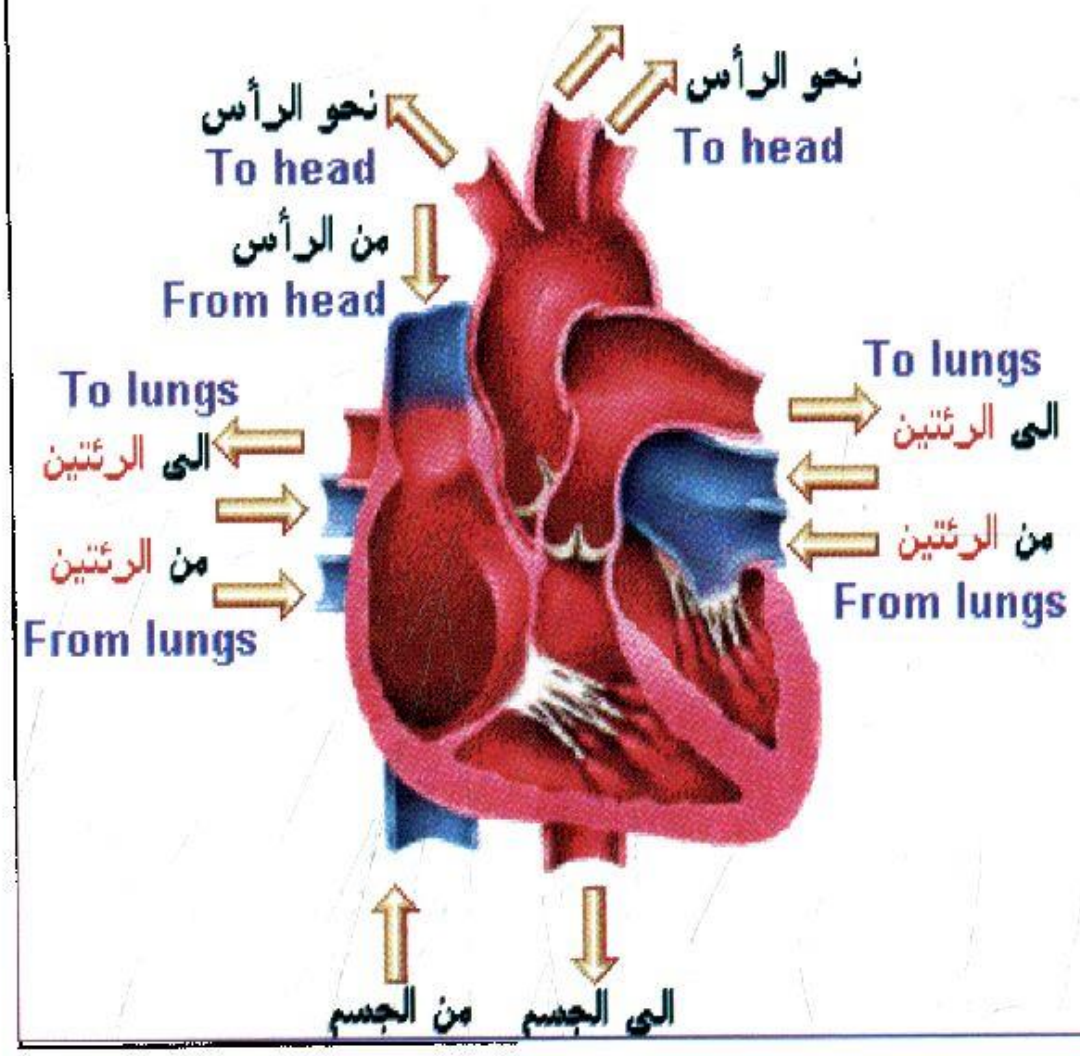

قياس النبض

١ اضغط بنهاية اصابع يدك اليمنى على الجهة اليسرى لرسغك المتجه إلى الاعلى . حرّك اصابعك بهدوء لتحسسّ نبضك .

٢ اجلس على كرسي وعدّ ضربات قلبك . يمكن حسابها لمدة نصف دقيقة . بعد ذلك ضاعف العدد لتعرف عدد ضربات قلبك في حالة الاستراحة .

٣ اذهب واركض لمدة دقيقة واحدة . ثم قف و عد ضربات القلب المتزايدة لمدة نصف دقيقة اخرى . ضاعف هذا العدد لتعرف عدد ضربات قلبك في الحالة النشطة .



جهاز ضبط الوقت

قياس نبض القلب

يمكن قياس نبض القلب بواسطة جهاز يعرف بالراسمة الكهربائية للقلب (ECG) . و يعرض هذا الجهاز الفعل الكهربائي للقلب ، و يمثل وسيلة مفيدة للتأكد من صحة القلب و معرفة مشاكله . و مع كل نبضة قلب تمر اشارات كهربائية من القلب الى الجلد . و تربط متحسسات معدنية على الجلد لتلتقط هذه الأشارات الى جهاز الراسمة الكهربائية للقلب فتعرضها كخط متحرك على شاشة المرقاب .

إيقاعات القلب

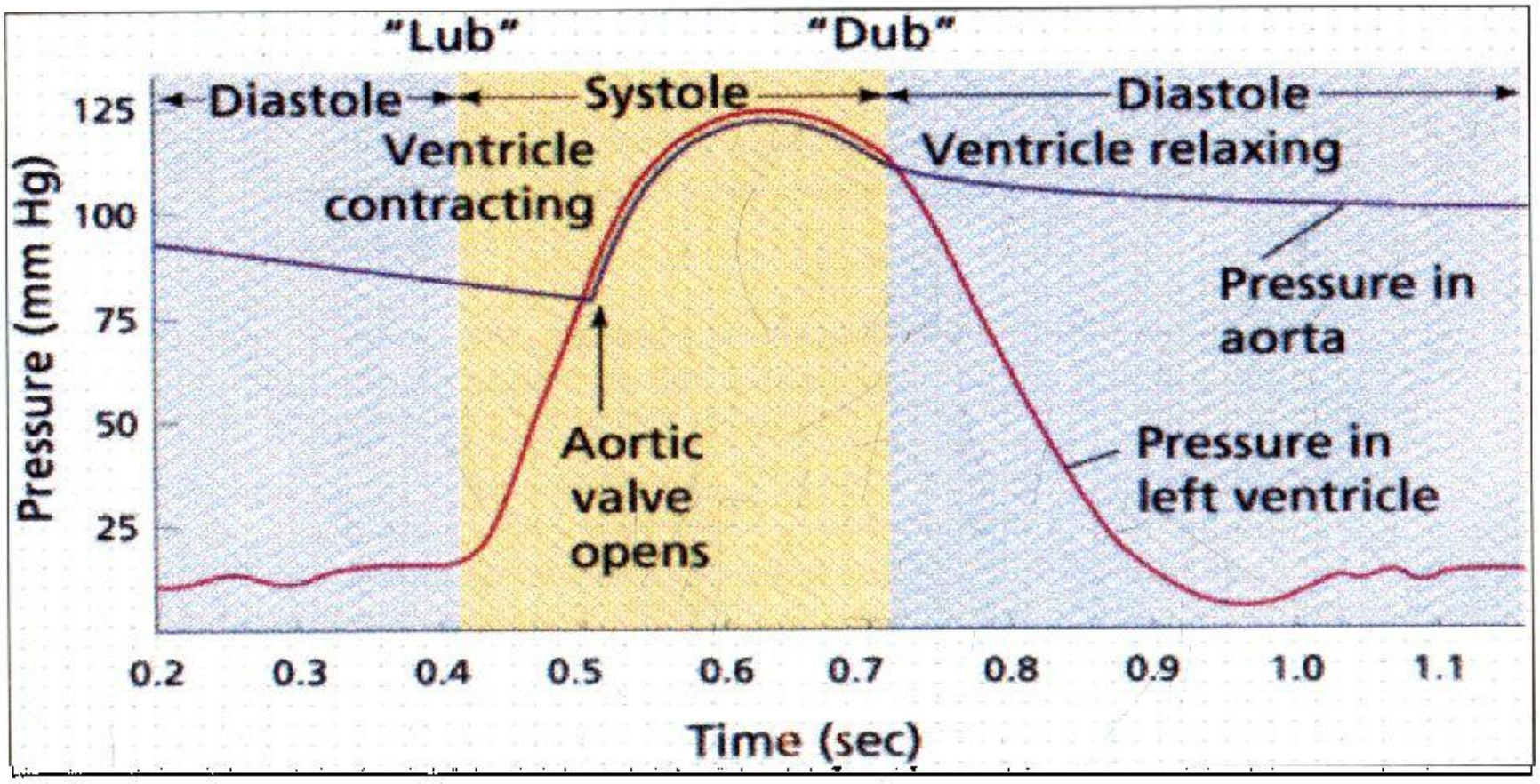

مخطط ضغط الدم

دوران الدم

يحتوي الدم على الاوكسجين والمواد الغذائية والتي يُزود بها انسجة الجسم ، وهو يدور حول الجسم بواسطة اوعية دموية تشكل شبكة معقدة تدعى جهاز الدورة الدموية . للاوعية الدموية ثلاثة أنواع : الشرايين التي تنقل الدم الغني بالاوكسجين من القلب ، والاوردة التي تنقل الدم غير المؤكسج إلى القلب ، والشعيرات الدموية التي تربط الاثنين في داخل انسجة الجسم .

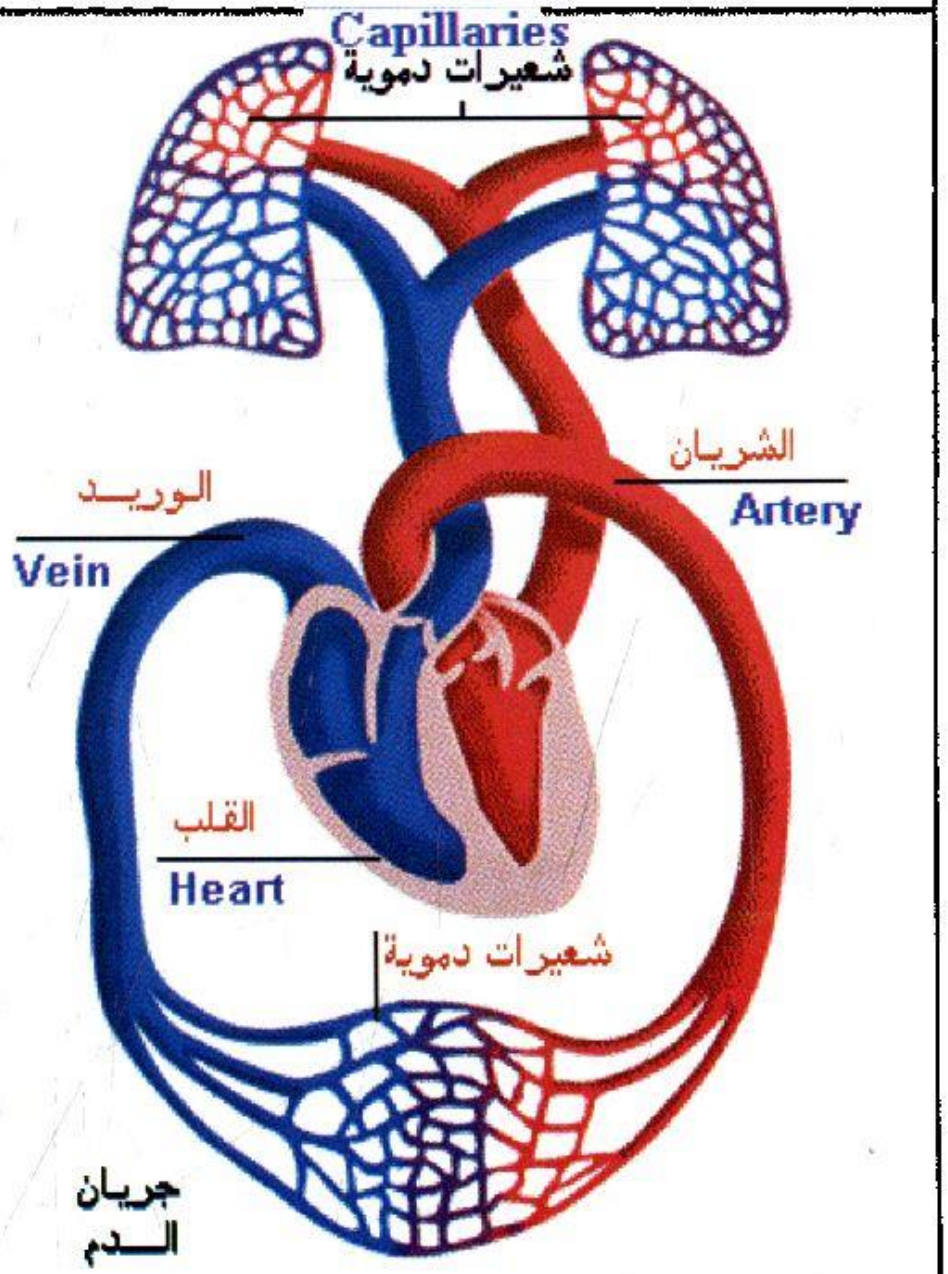

مجرى الدم

يجري الدم حول الجسم على امتداد طريقين : بين القلب والرئتين لاستلام الاوكسجين ، وبين القلب وبقية انحاء الجسم لتوزيع الاوكسجين والغذاء .

الجهـــاز اللـمفـاوي

* الجهاز اللمفاوي يستخلص السوائل الزائدة من خلايا و أنسجـة الجسـم ثم ينقلهـا الى جهاز الدورة الدموية .

* الجهـاز اللمفـاوي ينقي سوائل الأنسجة قبل عودتهـا الى جهاز الدورة الدموية .

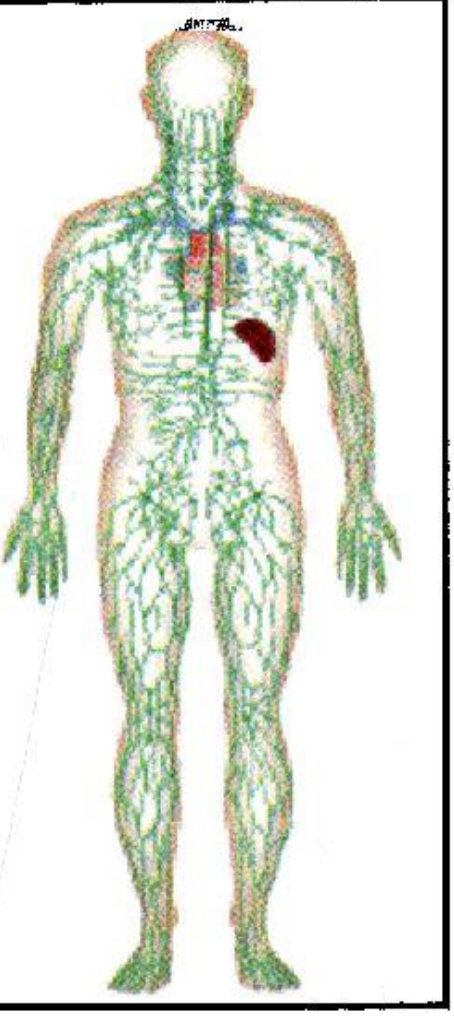

الأوعيـة اللمفاويـة للرقبـة

تستلم الأوعية اللمفاوية السائل النسيجي أو (اللمف) من الرأس والرقبة . يصفى هذا السائل خلال العقـد اللمفاويـة وذلك بازالة الجسيمات الضارة قبل ان يعود الى مجرى الدم . و هذا يساعد في الدفـاع عن الجسم ضد الالتهابات . عندمـا تصاب بألم في الحلق فان العقـد اللمفاويـة للرقبـة تصبح متورمـة و موجعـة .

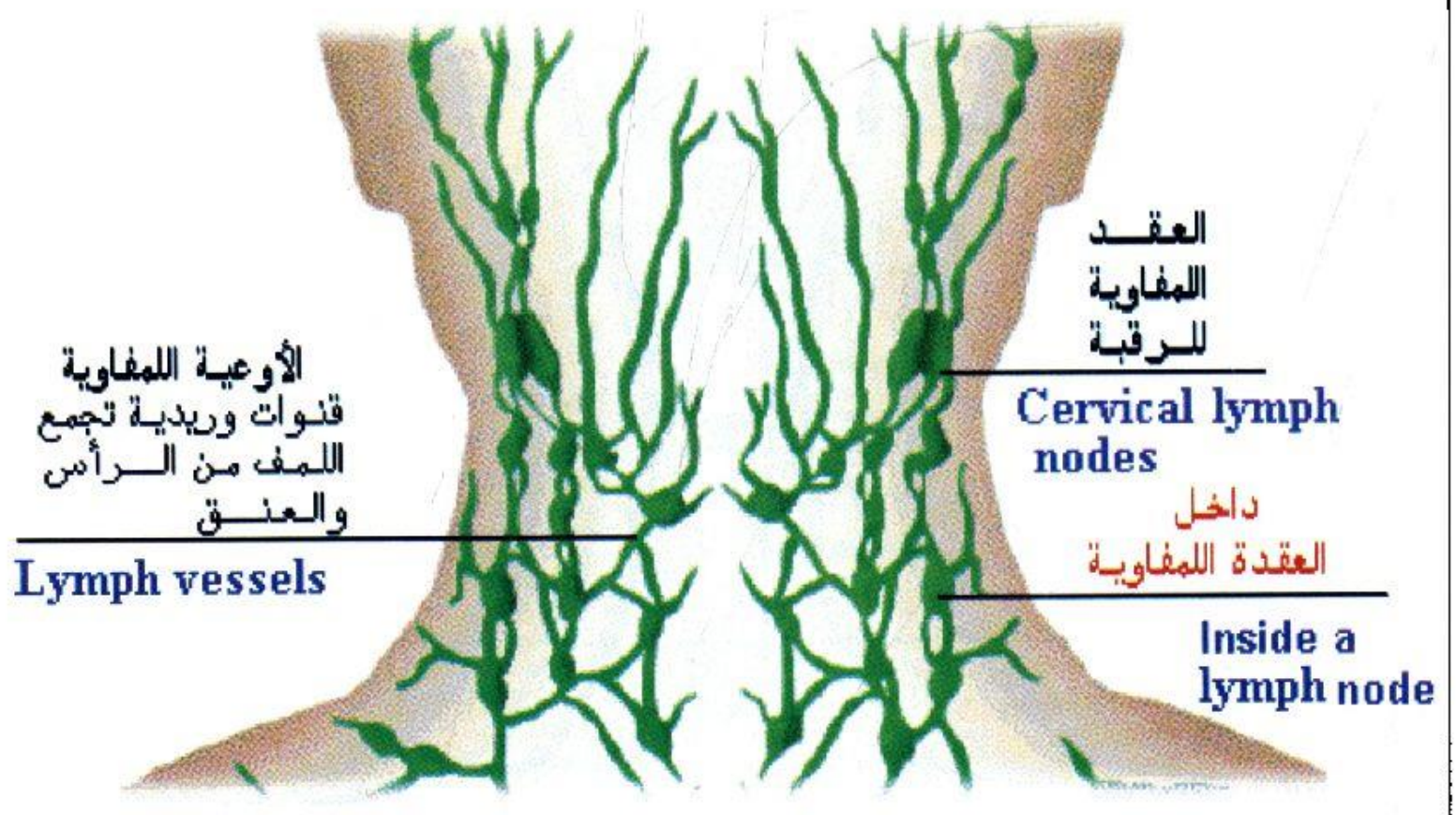

الأوعية اللمفاوية للصدر

يصب السائل النسيجي او اللمف من الذراعين والصدر في العقد اللمفاوية الواقعة في الابط ، وداخل كل عقدة تتم تصفية اللمف وازالة المواد غير المرغوبة منه . كما أن جميع السائل المصفى يصب في وعائين لمفاويين كبيرين في الصدر هما : القناة الصدرية والقناة اللمفية اليمنى ، وتتصل هاتان القناتان بوريدين في أسفل الرقبة لإعادة اللمف الى مجرى الدم .

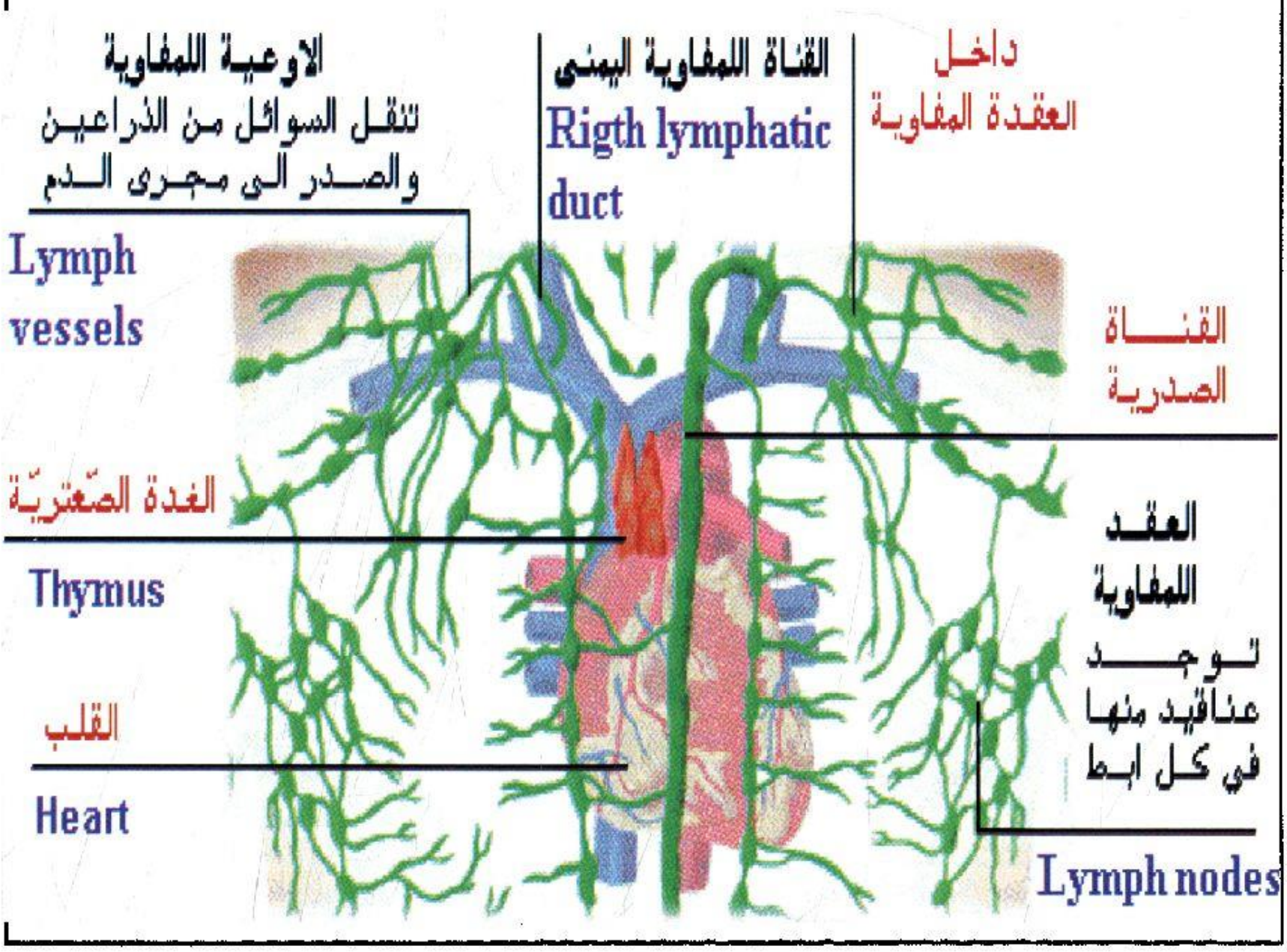

الأوعية اللمفاوية للحوض

توجد العقد اللمفاوية عادة على شكل عناقيد ، كما في الأربيّة في أعلى كل فخذ . تصب الأوعية اللمفية السائل النسيجي الزائد أو اللمف من أسفل الجسم الى داخل العقد اللمفاوية ، وفي كل عقدة هناك شبكة لخلايا الدم البيض أو الخلايا اللمفية التي تقضي على الكائنات الضارّة لمنع انتشار الإصابات .

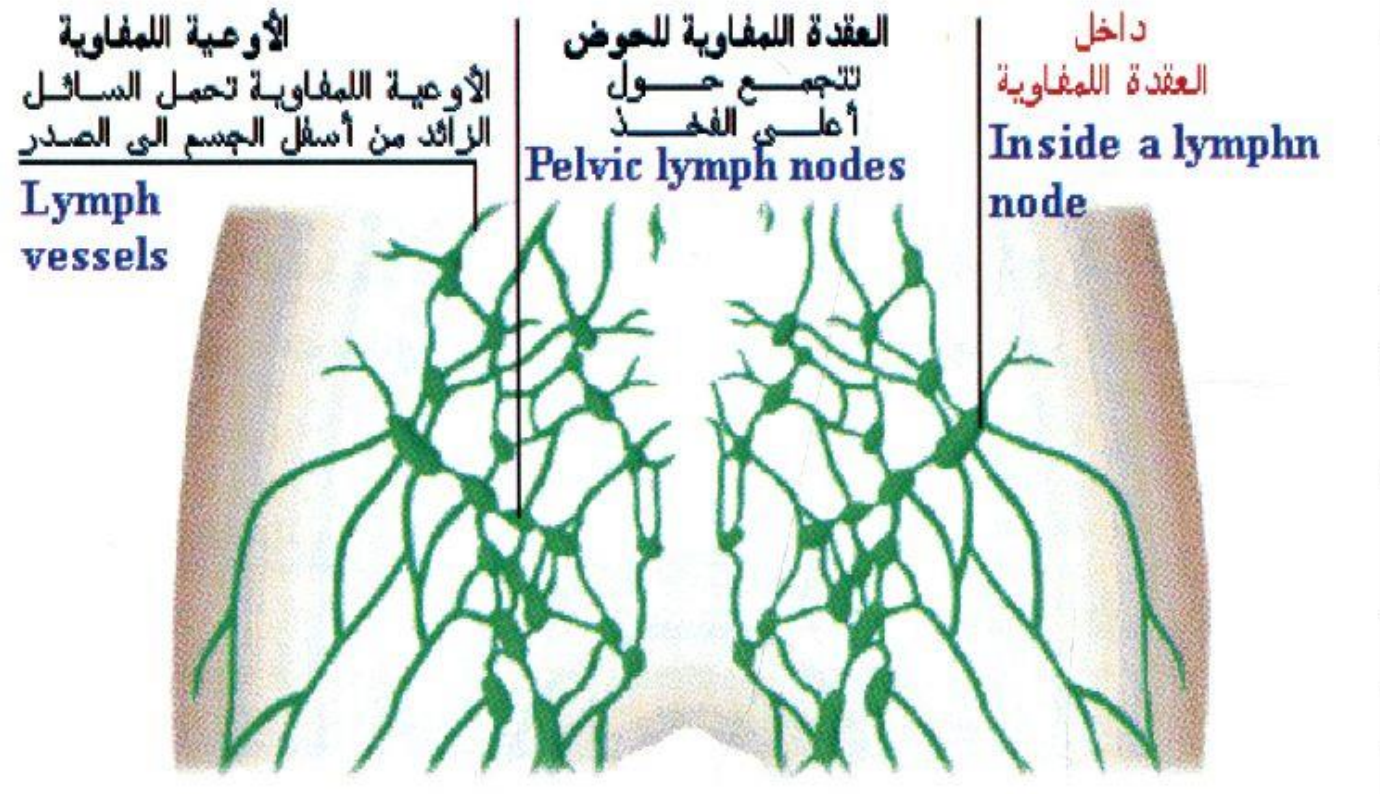

الاوعية اللمفاوية للبطن

يجري السائل النسجي الزائد او اللمف من كافة اعضاء البطن كالمعدة والكبد والبنكرياس، والأمعاء عبر الأوعية اللمفاوية ، ومن ثم ينقل الى العقد اللمفاوية للبطن . وفي هذه العقد يصفى السائل لازالة الجسيمات الضارة والتي يمكن ان تسبب الإلتهابات ، بعدها ينقل السائل المصفى الى القلب بواسطة وعاء وريدي يعرف بالقناة الصدرية والذي ينفتح على وريد صدري لاعادة السائل الى مجرى الدم .

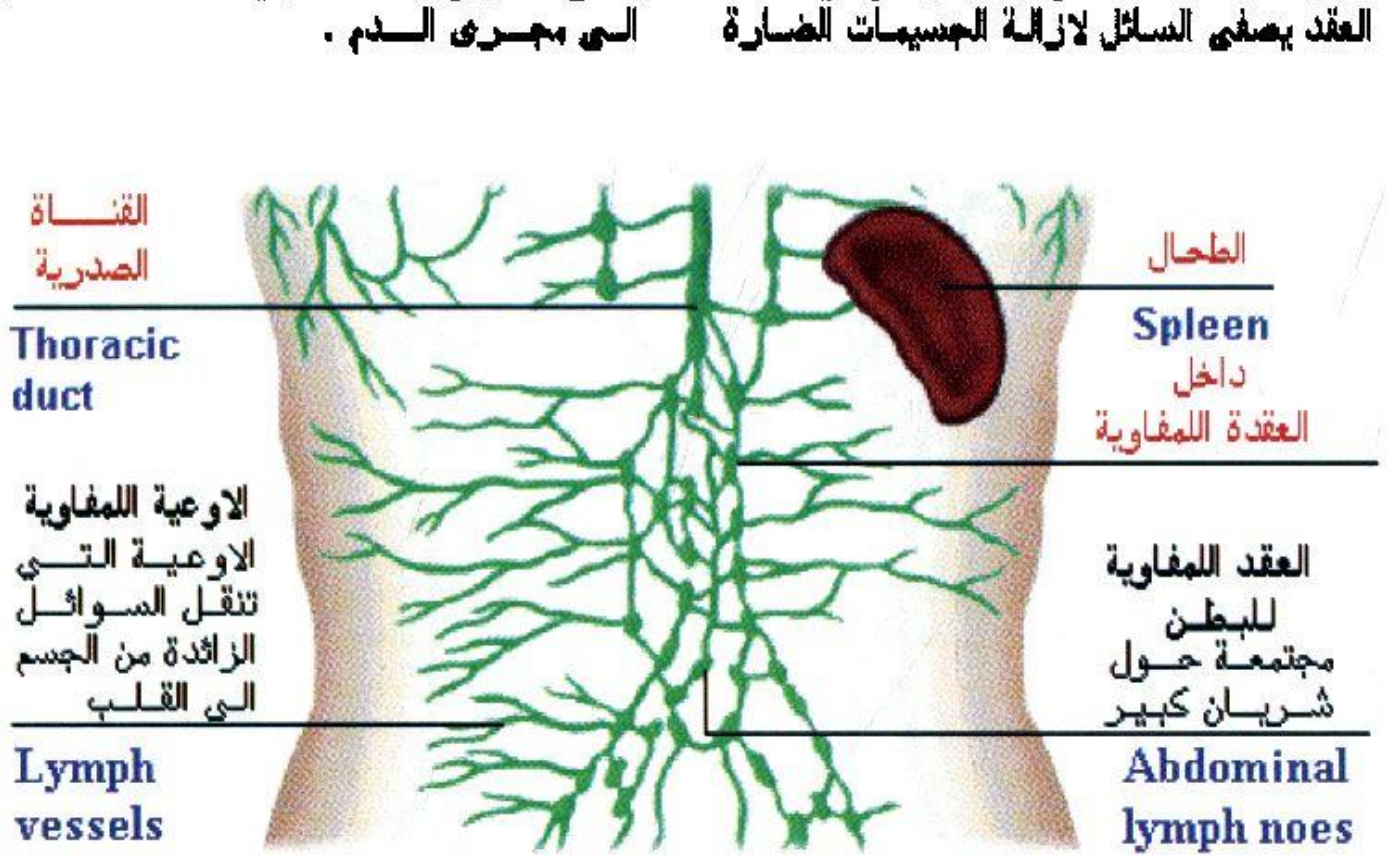

العقد اللمفاوية

العقد اللمفاوية أجزاء تشبه اللوبياء و التي تظهر بالمئات على امتداد انابيب تعرف بالأوعية اللمفاوية . وظيفة العقد اللمفاوية هي تصفية وتنقية اللمف او السائل النسيجي الزائد في رحلته من الانسجة الى مجرى الدم . تقوم الخلايا الموجودة داخل العقد اللمفاوية بتنقية اللمف وتحطيم الجراثيم الضارة قبل أن يعود السائل الى مجرى الدم .

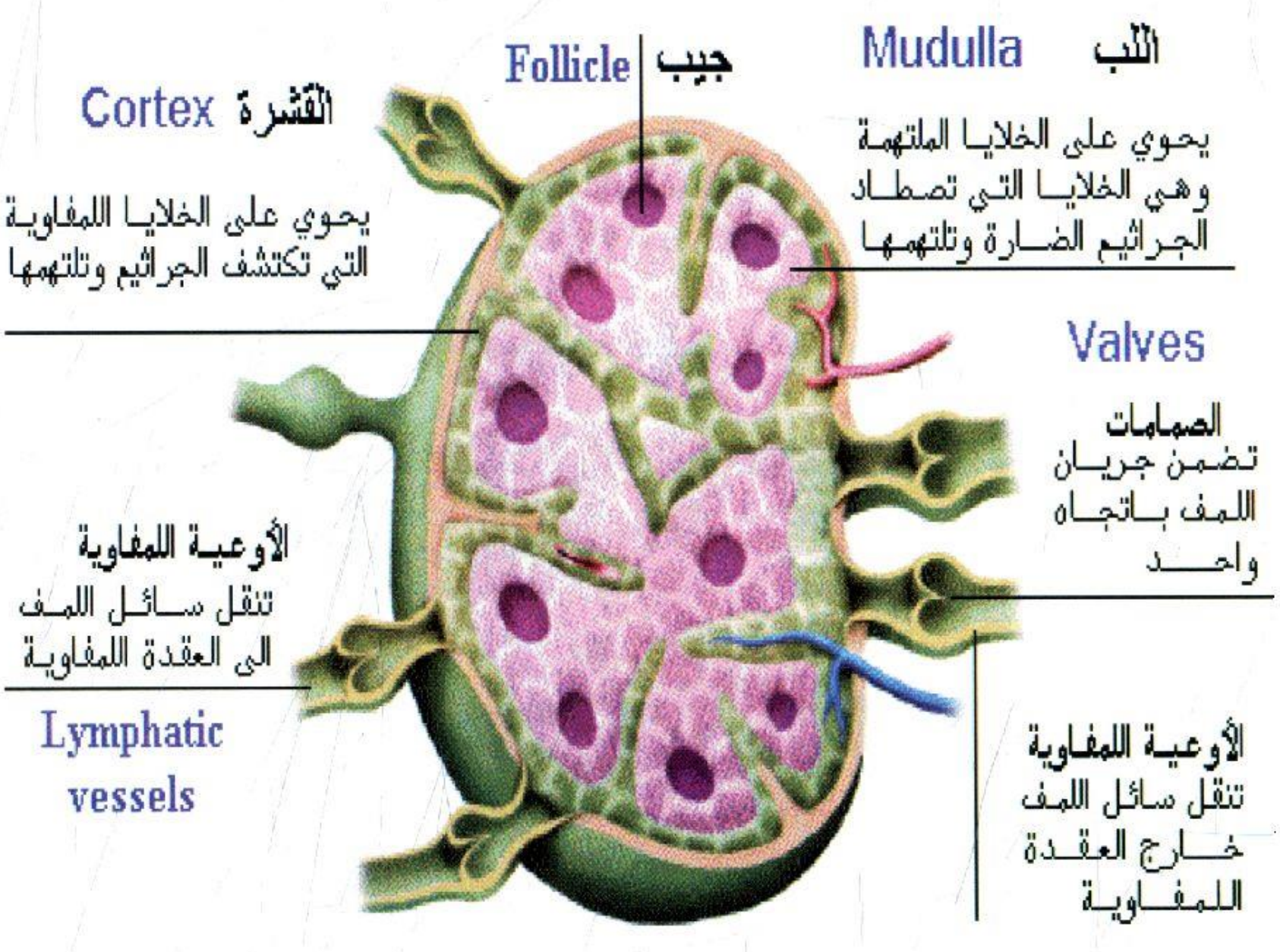

الوحدة الخامسة

الجهاز التنفسي

(5)

الجهاز التنفسي (The Respiratory System)

هو الجهاز الذي يقوم بإدخال غاز الأكسجين(O_2) إلى الرئتين ومنها إلى جميع خلايا أنسجة الجسم، وكذلك يقوم بنقل غاز ثاني أوكسيد الكربون (Co_2) من تلك الأنسجة إلى الرئتين وطردهِ خارج الجسم بالتعاون مع الجهاز الدوراني.

❖ أجزاء الجهاز التنفسي (Parts of respiratory system):-

أ- القفص الصَّدري (Chest Cage):-

هو مجموعة من العظام مقوسة الشكل تُسمَّى الأضلاع وخلقها الله سبحانه وتعالى بترتيب معين وأعطاها شكل القفص لذلك سميت بهذا الاسم، أما عدد أضلاع القفص الصدري في جسم الإنسان فهو 24 ضلع.

ووظيفة القفص الصدري تماماً كوظيفة قفص العصفور، فقفص العصفور يحميه من العوامل الخارجية وكذلك القفص الصدري يحتضن في داخله الأجزاء الرئيسية للجهاز التنفسي ويحميها من الصدمات والمؤثرات الخارجية الأُخرى.

ب- الأنف (Nose):

وهو بروز عظمي من الوجه يمتد بغضروف طري، والأنف هو عضو الشَّم في الجسم وبه فتحتان كل واحدة تسمى منخاراً أو فتحة منخارية تدخل في الوجه وتقود فيما بعد إلى البلعوم، أما الجدار الداخلي للأنف فهو مبطن بطبقات من الخلايا الطلائية وعدد ضخم من الشعيرات الدموية والشعر، أما وظائف الأنف فهي كما يلي:-

1- يعدل حرارة الهواء الداخل إلى الرئتين.

2- تنقية الهواء الداخل إلى الرئتين عن طريق حجز الشوائب كالغبار والجراثيم والأجسام الأخرى بواسطة الشعر وكذلك المخاط الذي تفرزه بطانة الأنف فهو لزج ويلتصق بالشوائب الداخلة ويمنعها من المرور.

ج – البلعوم (Pharynx):

سبق وأن ذكرنا البلعوم في الجهاز الهضمي، لاحظ أن البلعوم هو الجزء المشترك بين الجهاز الهضمي والجهاز التنفسي.

د – الحنجرة (**Larynx**):

هي صندوق غضروفي يقع في منتصف الرقبة إلى الأعلى قليلاً تقريباً من الجهة الأمامية للجسم، أما الوظيفة الرئيسية للحنجرة فهي كما يلي:-

تحتوي الحنجرة على حبال صوتية (Vocal Cords) فعندما يريد الإنسان أن يتكلم، يخرج الهواء من رئتيه ويمر من الحنجرة ويرتطم في الحبال الصوتية مسبباً اهتزازها ونتيجة لهذا الاهتزاز يخرج الصوت تماماً كما في الآلات الموسيقية كالقيثارة.

هـ - القصبة الهوائية (**Trachea**):

هي أنبوب اسطواني طوله 12سم وعرضه 2 سم تقريباً، وتتكون القصبة الهوائية من 16– 20 غضروفاً مرتبة فوق بعضها بعضاً، وكل غضروف يأخذ شكل حرف U أي حلقة غير مكتملة مما يجعل القصبة الهوائية مفتوحة دائماً وذلك من أجل التنفس، أما السطح الداخلي للقصبة الهوائية فهو مبطن بنسيج طلائي من خلايا مهدبة وخلايا مفرزة للمخاط، وتتفرع القصبة الهوائية عندما تصل إلى الرئتين إلى قصبتين هوائيتين (Bronchi) وتدخل واحدة في الرئة اليمنى بينما تدخل الثانية في الرئة اليسرى، وعندما تغوص القصبتين الهوائيتين داخل الرئتين تتفرعان إلى فروع أصغر منها تسمى الشعب الهوائية (Bronchi) ومفردها (Bronchus) وكذلك تتفرع الشعب الهوائية إلى ممرات هوائية أصغر تسمى الشعيبات الهوائية (Bronchioles) والتي تتفرع في جميع أنحاء الرئتين لتوصل الهواء إليها، وكل شعيبة هوائية تنتهي بتراكيب تشبه الأكياس تسمى الأكياس الهوائية أو الحويصلات الرئوية (Alveoli) التي تكون مجتمعة على شكل عنقود من العنب.

وظائف القصبة الهوائية وتفرعاتها :-

1- نقل الهواء وتوزيعه على الرئتين بشكل تام.
2- التقاط الشوائب التي تدخل مع الهواء بواسطة المخاط الذي يبطنها من الداخل وطرد هذه الشوائب إلى الخارج بواسطة الخلايا المهدبة والتي تقوم بتحريك أهدابها لرفع المخاط الملوث بالشوائب إلى الأعلى فيصل إلى الفم ثم إلى خارج الجسم.

و – الرئتين (**Lungs**):

الرئة هي كيس هرمي الشكل، ارتفاعها 20سم وعرضها 9سم تقريباً أما كثافة الرئة فهي أقل من كثافة الماء (< 1غم/ سم^3) وفي جسم الإنسان يوجد رئتين تختلفان عن بعضهما قليلاً، فالرئة اليمنى وزنها 700غم تقريباً ومقسمة إلى ثلاثة أقسام وهي أقل ارتفاعاً

من الرئة اليسرى بسبب ضغط الكبد عليها من الأسفل ولكنها أكبر حجماً من الرئة اليسرى، وزن الرئة اليسرى 600غم تقريباً، وهي مقسمة إلى قسمين وحجمها أصغر من الرئة اليمنى بسبب مَيَلان القلب عليها حيث يأخذ قسماً من حجمها.

وتعتبر الرئتين مخزناً احتياطياً للدم حيث يخزن فيها 25٪ من الدم الموجود في الجسم، كما ذكرنا سابقاً أن الشعيبات الهوائية تغوص في الرئتين وتتفرع بشدة لتعطي في النهاية الأكياس الهوائية بأعداد ضخمة. ووجود هذه الأكياس يجعل كثافة الرئة أقل من كثافة الماء، ومن جهة أُخرى لو أنك مسكت رئة وقمت بالضغط عليها لوجدت أنها تشبه الإسفنج .

❖ الحويصلات الهوائية (**Alveoli**): -

هي تجاويف هوائية (أكياس هوائية) ذات جدران رفيعة جداً قطرها 1 ملم تقريباً، ويتم فيها تبادل الغازات أثناء عمليتي الشهيق والزفير، حيث ينتقل غاز الأكسجين (O_2) من الهواء الذي يصل إلى الحويصلات خلال الشهيق إلى الدم الموجود في الشعيرات الدموية التي تحيط بالحويصلات الهوائية، وعلى العكس من ذلك في عملية الزفير حيث ينتقل غاز ثاني أوكسيد الكربون (Co_2) من الدم الموجود في الشعيرات الدموية المحيطة بالحويصلات الهوائية إلى داخل الحويصلات الهوائية ثم يعبر من خلال الممرات الهوائية إلى خارج الجسم وتحتوي كل رئة واحدة على 300 – 400 مليون حويصلة هوائية تقريباً وإذا قمنا بقياس مساحتها الإجمالية فإننا سنجدها حوالي 50م^2.

وظائف الرئتين :-

1- توازن حرارة الجسم.
2- تبادل الغازات، الأوكسجين (O_2) وثاني أوكسيد الكربون (Co_2).
3- تفرز بعض المواد القاتلة للجراثيم.
4- صناعة بعض المواد التي تعمل على تحليل الخثرات الدموية وبالتالي تحمي نفسها من حدوث الجلطات.

❖ التنفس (**Respiration**):-

يعتبر التنفس عملاً إرادياً ولا إرادياً في نفس الوقت، فهو لا إرادياً لأنه إجباري بسبب حاجة الجسم إلى الأكسجين (O_2) وللتخلص من ثاني أكسيد الكربون (Co_2) المتراكم في الجسم ويتحكم في ذلك الدماغ فلا يوجد مفر من التنفس شهيقاً وزفيراً، أما القول بأن

عملية التنفس إرادية فهو صحيح والسبب هو أن هناك عضلات إرادية الحركة تتدخل في عملية التنفس فيستطيع الإنسان أن يوقف تنفسه ولكن لفترة مؤقتة لا تتعدى دقيقتين غالباً، وربما أكثر من دقيقتين إذا تمرن الشخص على ذلك، وعلى أية حال يختلف هذا الزمن من شخص لآخر حسب بنية الجسم، لكن يبقى التأثير الأكبر في عملية التنفس يقع على عاتق اللاّإرادة، أما الإرادة فيكون تأثيرها محدود فقد تتمكن من تسريع أو تبطيء أو تعميق التنفس أي أنها تقوم بعملية تنظيمية للتنفس ولكن لفترة زمنية قصيرة.

سؤال: هل يستطيع الضفدع البالغ أن يتنفس تحت الماء ؟

الجواب: لا يستطيع الضفدع البالغ أن يتنفس تحت الماء، لأن الضفدع البالغ يمتلك رئتين وليس خياشيم كالأسماك، والرئتين لا تستقبل عنصر الأوكسجين إلا إذا كان على شكل غاز حر، أما الخياشيم فهي تأخذ الأوكسجين الذائب في الماء، وكلمة برمائي أخي القارئ لا تعني كائناً حياً يستطيع التنفس في الماء والبر والصحيح هو أن الكائن الحي البرمائي له دورة حياة تشمل مرحلتين كما يلي :-

1- المرحلة المائية : فعندما تبيض أنثى البرمائي في الماء تبقى البيوض في الماء لفترة معينة حتى يتكون الجنين في داخلها وعندما تفقس يخرج منها البرمائي الصغير وهو غير بالغ ويختلف شكلهُ عن شكل أبويه فلو أخذنا الضفادع كمثال، سنجد أن الضفدع الصغير(يسمى أبو ذنيبة)عندما يخرج من البيضة لا يمتلك إلا زعانفاً وذنب للسباحة بينما الضفدع البالغ له أربعة أطراف مميزة، ذراعين ورجلين، ويبقى أبو ذنيبة تحت الماء ولا يخرج منها إطلاقاً ويتغذى حتى يكبر، ولكن كيف يتنفس تحت الماء ؟ حقيقةً البرمائي الصغير يمتلك خياشيم كالأسماك لذلك يستطيع التنفس تحت الماء ولا يخرج منها إلى البر.

2- المرحلة البرية : يبقى أبو ذنيبة تحت الماء ويتغذى ويكبر ويتطور تدريجياً حيث يختفي ذيله تدريجياً وكذلك تختفي الزعانف وتستبدل بأيدي وأرجل صغيرة تكبر فيما بعد، والنقطة الأهم أن الخياشيم أيضاً تتطور إلى رئتين وعندها لا يستطيع البرمائي أن يتنفس تحت الماء فيخرج إلى البر ويتنفس جيداً.

تجربة: أحضر ضفدعاً كبيراً وضعهُ في وعاء به ماء بكمية تتناسب مع طول الضفدع وراقب الضفدع ثم سجل النتيجة.

النتيجة: سيقف الضفدع في الماء ويرفع رأسه فوق سطح الماء لكي يتنفس.

❖ ملاحظة :

هنـاك خاصية في البرمائيـات أنهـا لا تحتمـل الجفـاف فهـي تمـوت إذا جفـت لـذلك تجـد الضفدع دائماً رطب الجلد يقفز في الماء تارة ويخرج ليتنفس، ثم بعد فترة إذا حَسَّ بالجفاف يغطس تارة أخرى في الماء، وإذا أردت التأكد أحضر ضفدعاً وضعه في مكان جاف ووفرّ له طعاماً من الحشرات، وضفدعاً آخر ضعه في منطقة بها ماء وغذاء ولاحظ ماذا سيحدث ؟.

❖ أنواع التنفس : (Types of respiration) :-

1- التنفس الخارجي (External respiration):

وهـو دخـول غـاز الأوكسجين مـن الأنـف ثـم عبـوره خـلال الممـرات التنفسية (البلعوم، الحنجـرة والقصبة الهوائية، الشعب الهوائيـة، الشعيبات الهوائيـة، الحويصـلات الهوائيـة)، وانتقاله إلى الـدم، وانتقال غاز ثاني أوكسيد الكربون من الدم إلى الممرات التنفسية ثم يسير بعكس الاتجاه السابق حتى يخرج من الأنف.

2- التنفس الداخلي (Enternal respiration):

وهو تبادل الغازات بين الدم وخلايا أنسجة الجسم، فعندما يأخذ الدم الأوكسجين من الحويصلات الهوائية ويعطيها ثاني أوكسيد الكربون يتجه إلى القلب فيقوم القلب بضخ هذا الدم إلى جميع أنحاء الجسم، فعند وصول الدم الغني بالأوكسجين إلى الخلايا تقوم الخلايا بأخذ الأوكسجين من الدم وإعطائه ثاني أوكسيد الكربون، فيعود الدم إلى الرئتين للتخلص من ثاني أوكسيد الكربون وتحميل الأوكسجين ثم يعود إلى الخلايا وهكذا.

3- التنفس الخلوي (Cellular Respiration):

تقوم الخلايا بإدخال الأوكسجين إلى داخلها وتستعملُهُ في حرق المواد الغذائية (مثل سكر الجلوكوز) لإنتاج الطاقة اللازمة للجسم، وكما نعلم أن أي عملية احتراق تحتاج إلى وجود الأوكسجين بكمية تتناسب مع كمية المادة المراد حرقها، ونتيجة لهذا الاحتراق ينتج غاز ثاني أوكسيد الكربون والذي تقوم الخلية بطرده خارجاً إلى الدم، وبالتالي فإن الخلية تأخذ الأوكسجين وتطرد ثاني أوكسيد الكربون تماماً كما يفعل الإنسان ويطلق على ذلك اسم التنفس الخلوي.

❖ آلية التنفس (The Machanism of respiration):-

تقسم عملية التنفس إلى عمليتين: وهما الشهيق والزفير، أما الآلية التي تتم بها عمليتي التنفس فهي كالتالي :-

أولاً : الشهيق (Inspiration):

عند زيادة تركيز غاز ثاني أوكسيد الكربون في الدم، يتنبه الدماغ بذلك فيرسل رسالة إلى العضلات المسؤولة عن التنفس وهي عضلات ما بين أضلاع القفص الصدري وعضلة الحجاب الحاجز فتستجيب هذه العضلات بأن تتمدد وعندها يتسع حجم التجويف الصدري ويصبح ضغط الهواء فيه أقل من ضغط الهواء خارج الجسم وبالتالي يدخل الهواء إلى داخل الرئتين.

ثانياً / الزفير (Expiration):

عندما تقل نسبة غاز ثاني أوكسيد الكربون في الجسم وتكون كمية الأوكسجين كافية للجسم يتنبه الدماغ بذلك فيرسل رسالة إلى العضلات المسؤولة عن التنفس لكي ترتخي فتستجيب وترتخي وعندها يقل حجم تجويف الصدر مما يدفع الهواء إلى خارج الرئتين تماماً مثل الكرة فإذا ثقبتها وضغطت عليها سيضيق تجويفها من الداخل، وبسبب ضغطك عليها يكون ضغط الهواء في الداخل أكبر منه في الخارج فيخرج الهواء من داخل الكرة إلى الخارج.

❖ الحجوم والسّعات التنفسية :-

يبلغ حجم الهواء الداخل إلى الرئتين أو الخارج منها في كل عملية تنفس طبيعية حوالي 500 سم^3 تقريباً، بينما يصل حجم الهواء الذي يمكن إدخاله بشهيق قوي بعد تنفس طبيعي إلى الرئتين إلى حوالي 2100سم^3 ويسمى ذلك بالهواء المتمم، أما حجم الهواء الذي يمكن إفراغه بزفير قوي بعد تنفس طبيعي فيعادل حوالي 1500سم^3 ويسمى ذلك بالهواء المدخر.

السعة التنفسية للرئتين = حجم هواء التنفس الطبيعي + حجم الهواء المدخر = 2000سم^3
السعة الحيوية للرئتين = السعة التنفسية للرئتين + حجم الهواء المتمم = 4100سم^3

وتختلف السعة الحيوية للرئتين باختلاف الأشخاص وتتراوح من 2500سم^3 إلى 5500 سم^3 من الهواء، وهي أقل عند النساء منها عند الرجال، وتزداد السعة الحيوية للرئتين عند الرياضيين وتقل عند غير الرياضيين.

السعة الشهيقية = حجم هواء التنفس الطبيعي + حجم الهواء المتمم = 2600 سم^3
السعة الزفيرية = حجم هواء التنفس الطبيعي + حجم الهواء المدخر = 2000سم^3

❖ تجربة لقياس سعة الرئتين :-

1- أحضر مخبار مدرج سعته 100مل.

2- املأ المخبار بالماء.

3- أغلق المخبار بقطعة من الفلين .

4- أدخل إلى المخبار المدرج أنبوبين طويلين من خلال سدادة الفلين أحدهما متفرع قبل نهايته بـ 20 سنتيمتراً ، والأخر غير متفرع.

5- استخدم الأنبوب المتفرع للشهيق وغير المتفرع للزفير وذلك باستخدام الفم وليس الأنف.

6- لاحظ تدريج الماء كيف يختلف عن التدريج الأصلي وسجل الأحجام التي تحصل عليها في كل محاولة ، ولا تنسى أن تملأ المخبار بعد كل محاولة.

7- استخدم القوانين السابقة في الحساب.

حقيبة صور الوحدة الخامسة

(الجهاز التنفسي)

القفص الصدري

يوجد في الجسم اثني عشر زوجاً من الاضلاع والتي تكون قفصاً مرناً نابضياً يحمي الرئتين و القلب و معظم الاوعية الدموية . وسبعة من هذه الازواج تسمى الاضلاع الحقيقية التي تتصل بعظم القص ، و ثلاث ازواج تسمى الاضلاع الكاذبة و يتصل كل منها بالضلع الذي فوقه ، و زوجين من الازواج السائبة تتصل بالعضلات الواقعة خارج القفص الصدري .

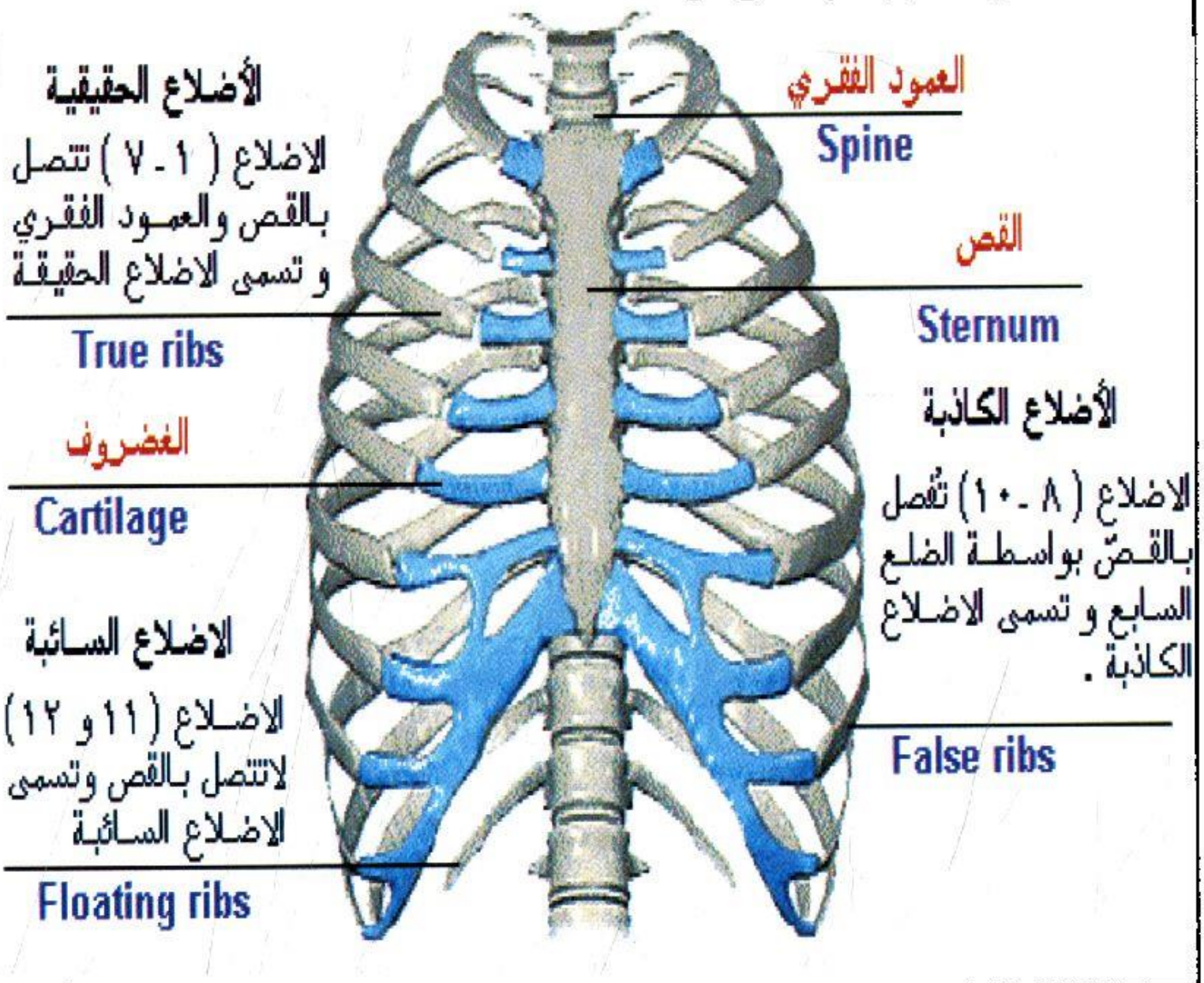

تشريح الأنف

يُعتبـر الأنـف المدخل للجهـاز التنفسي . و يضـم الأنـف الخارجي الذي يبرز من الوجه ، و التجـويف الأنفـي الداخلـي الـذي يـربـط فتحتي الأنف بالحلق . يتكوّن الجزء الاعلى من تجـويـف الأنـف مـن عـظام الجـمجمـة ، و تتكون القاعـدة من الحنك الصلـب و الـذي يفصلـه عن الفـم . يحرس الشعـر المنخريـن ليمنـع ذرات الغبـار الكبيـرة من الدخول الى تجويف الأنف خلال عمليّة التنفس .

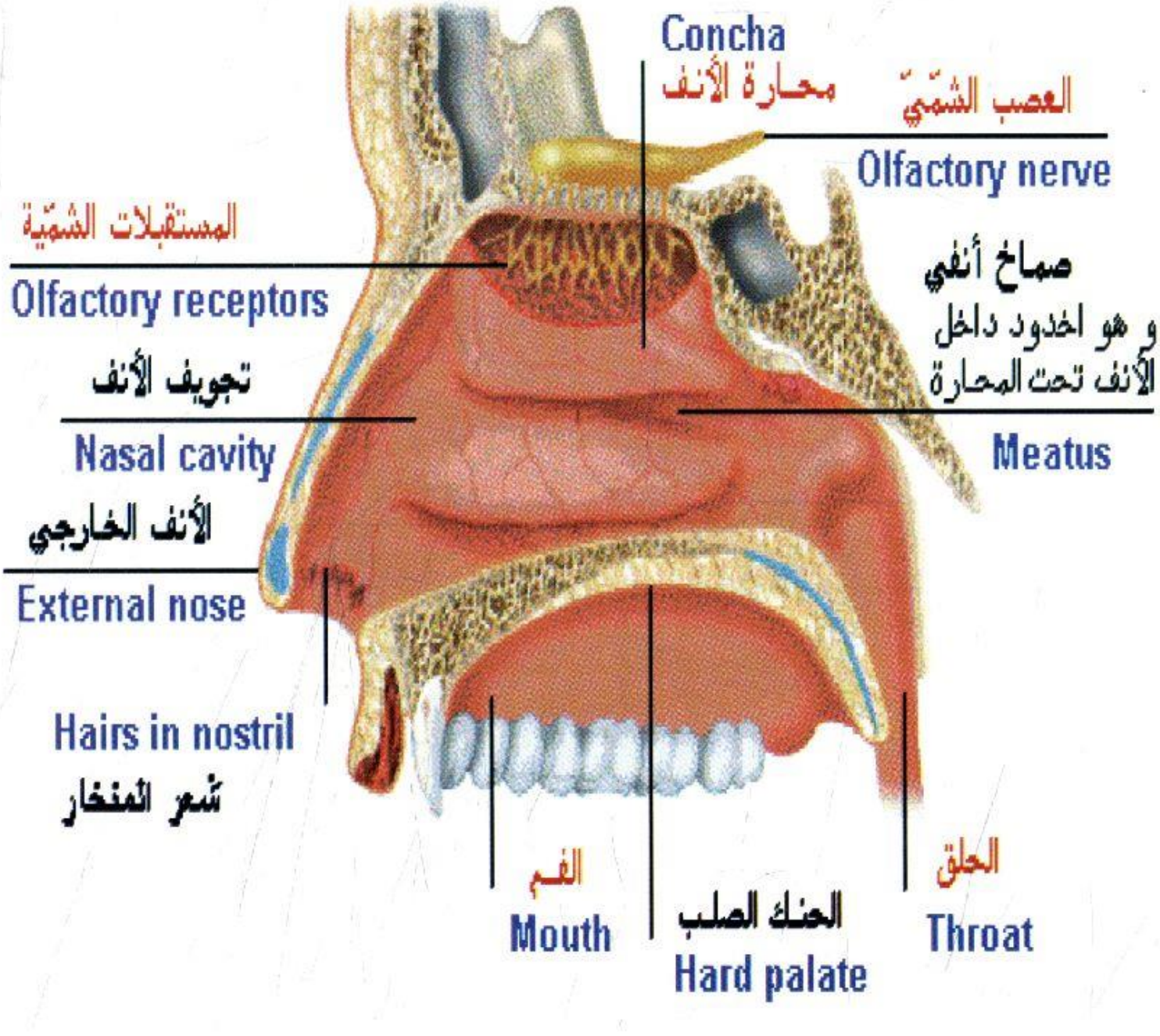

تشريح الحنجرة – منظر أمامي

تعرف الحنجرة غالباً بصندوق الصوت لأنها تحتوي على الأوتار الصوتية ، وتقع في مقدمة العنق ولها ثلاثة وظائف أساسية : تنقي القصبة الهوائية حتى الرئتين ، تمنع دخول الغذاء الى القصبة الهوائية لاجتناب الاختناق ، وتمكننا من النطق . إن قطعة نسيجية تسمّى لسان المزمار تفتح وتغلق مجرى الرئتين . كما إن الغضروف الدرقي هو أبرز غضروف في الحنجرة ، وعند البلع يمكننا تحسس هذا الغضروف ؛ كما إنّ الغضروف الحلقي يربط الغضروف الدرقي بالقصبة الهوائية بقوة .

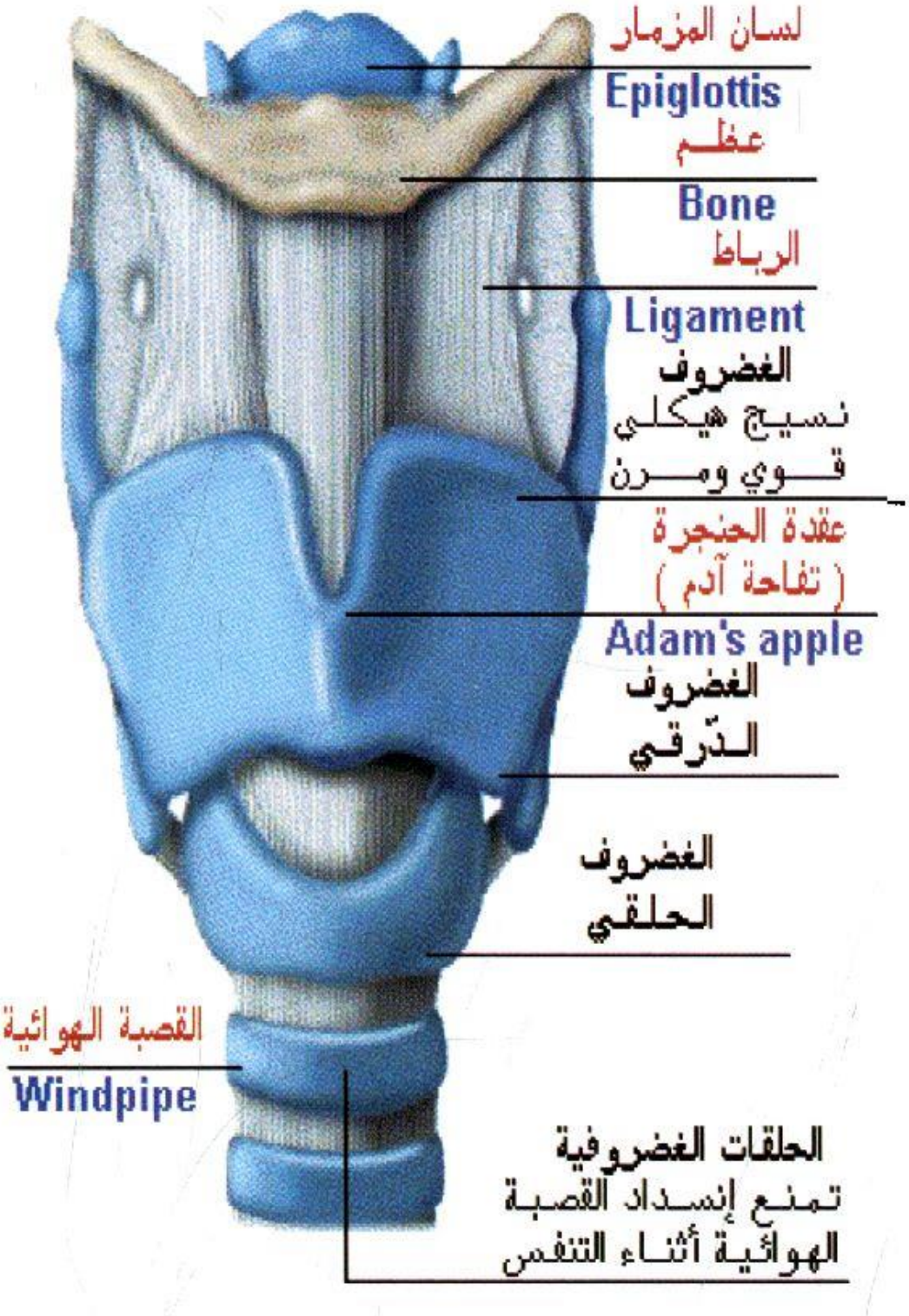

تشريح الحنجرة - منظر جانبي

الحنجرة عبارة عن تنظيم معقّد من الغضاريف المشدودة بواسطة أربطة ، وتشكلّ عضواً بإرتفاع (٥ سم) ، الغضروف العلوي أو لسان المزمار يكون خلف اللسان بنفس المستوى . وفي الأسفل يوصل الغضروف الحلقي الحنجرة بالقصبة الهوائية ، وبينهما الغضروف الدّرقي و الغضروف الطرجهالي اللّذان يحافظان على إستقرار الأوتار الصوتية في مكانها .

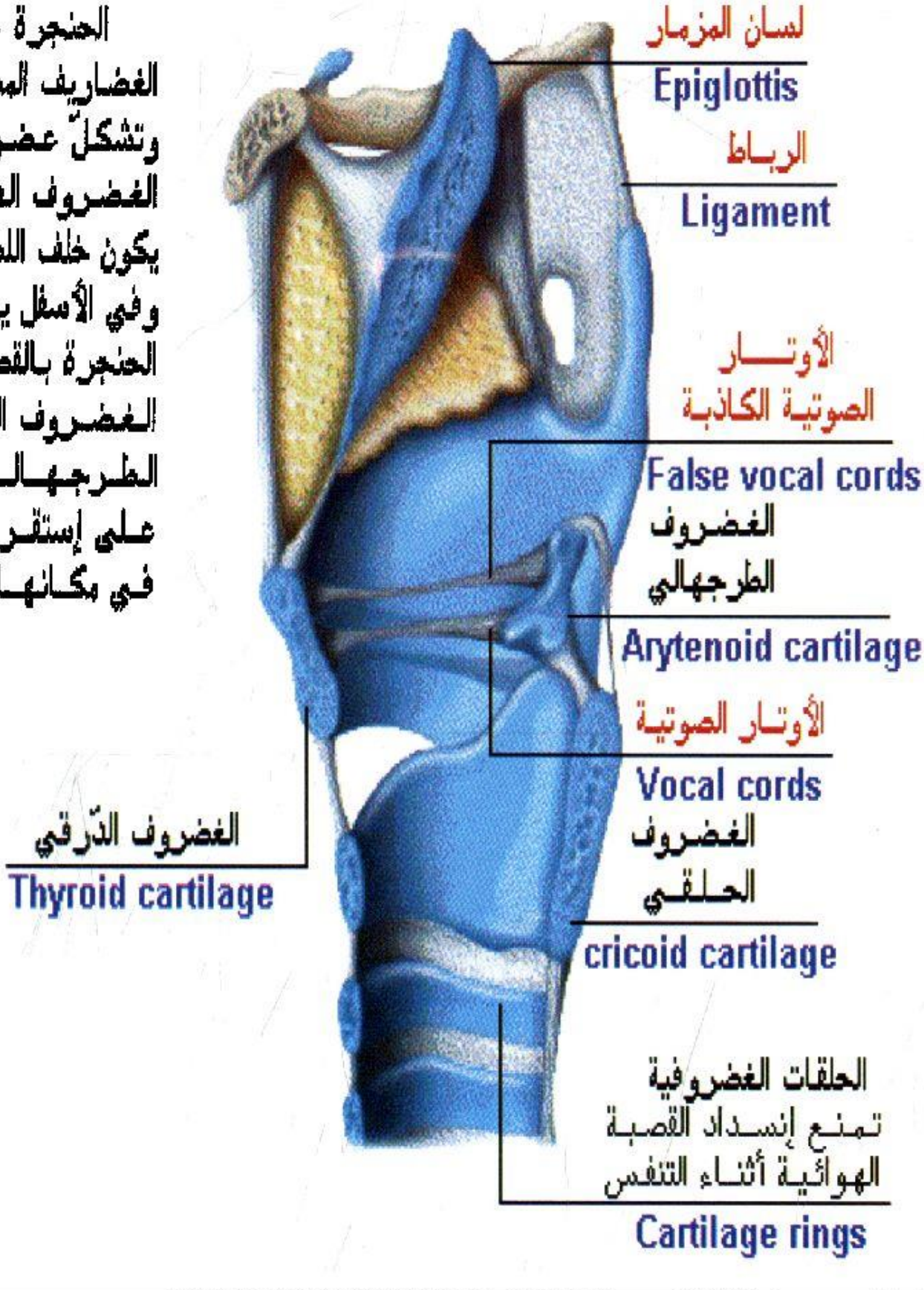

تشريح الحنجرة - منظر علوي

المنظر العلوي للحنجرة يمكننا من مشاهدة الأوتار الصوتيّة داخل القصبة . حين الأكل تغطّي هذه المنطقة بلسان المزمار لمنع دخول الغذاء الى المجاري التنفسية . يمتدّ الحبلان الصوتيان من مقدمة الحنجرة إلى خلفها و هما مفتوحان تماماً ليسمحا بمرور الهواء لكنهما ينشدان معاً حين التحدث . المزمار هو الفتحة بين الأوتار الصوتيّة .

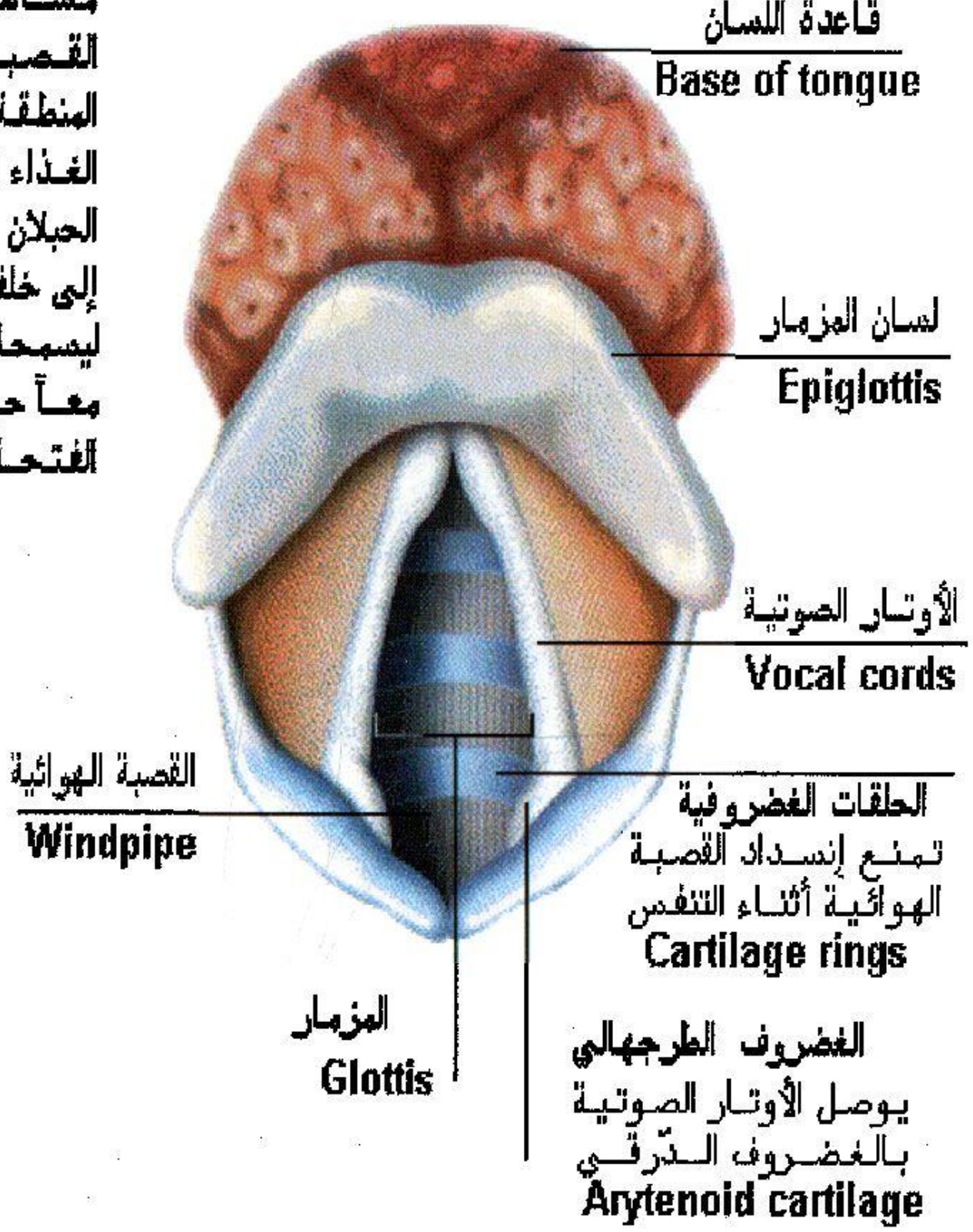

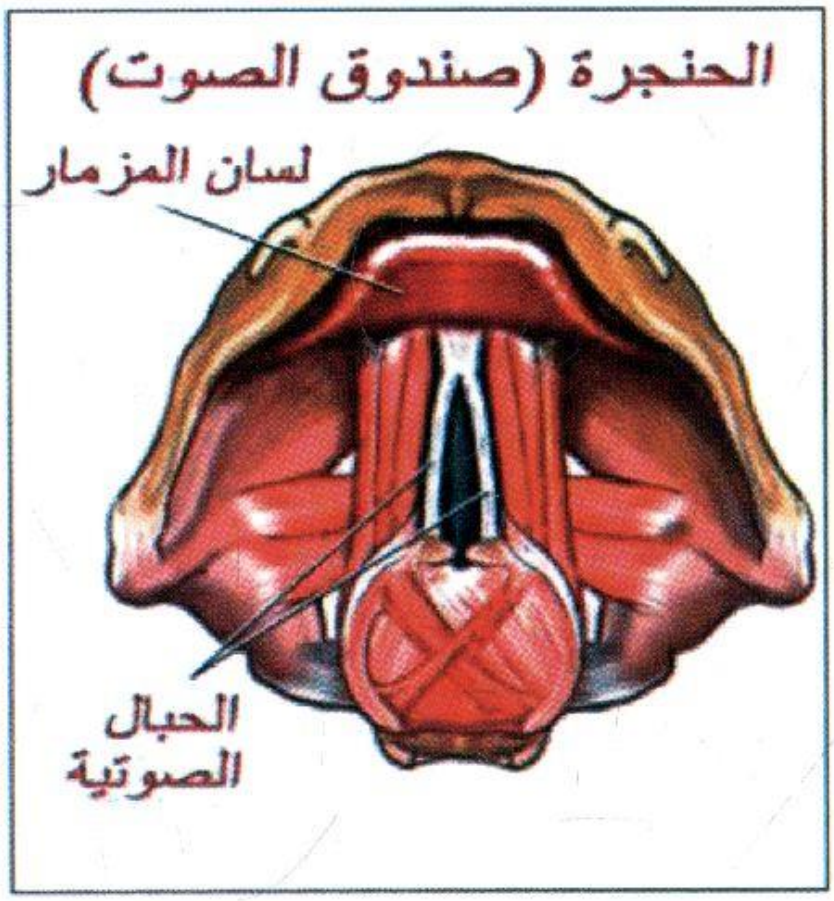

تشريح القصبة الهوائية

القصبة الهوائية عبارة عن أنبوب بقطر (٢,٥) سم . ويوصل هذا الأنبوب الحلق بالرئتين ، وتكون بطانة القصبة الهوائية رطبة ومغطاة بمخاط لزج ، هذا المخاط يلتقط الذّرات الصغيرة ويمنعها من الوصول إلى الرئتين . إن الحلقات الغضروفية تعطي القصبة الهوائية قوة . أمّا النسيج الضام بين الحلقات فيجعلها مرنة .

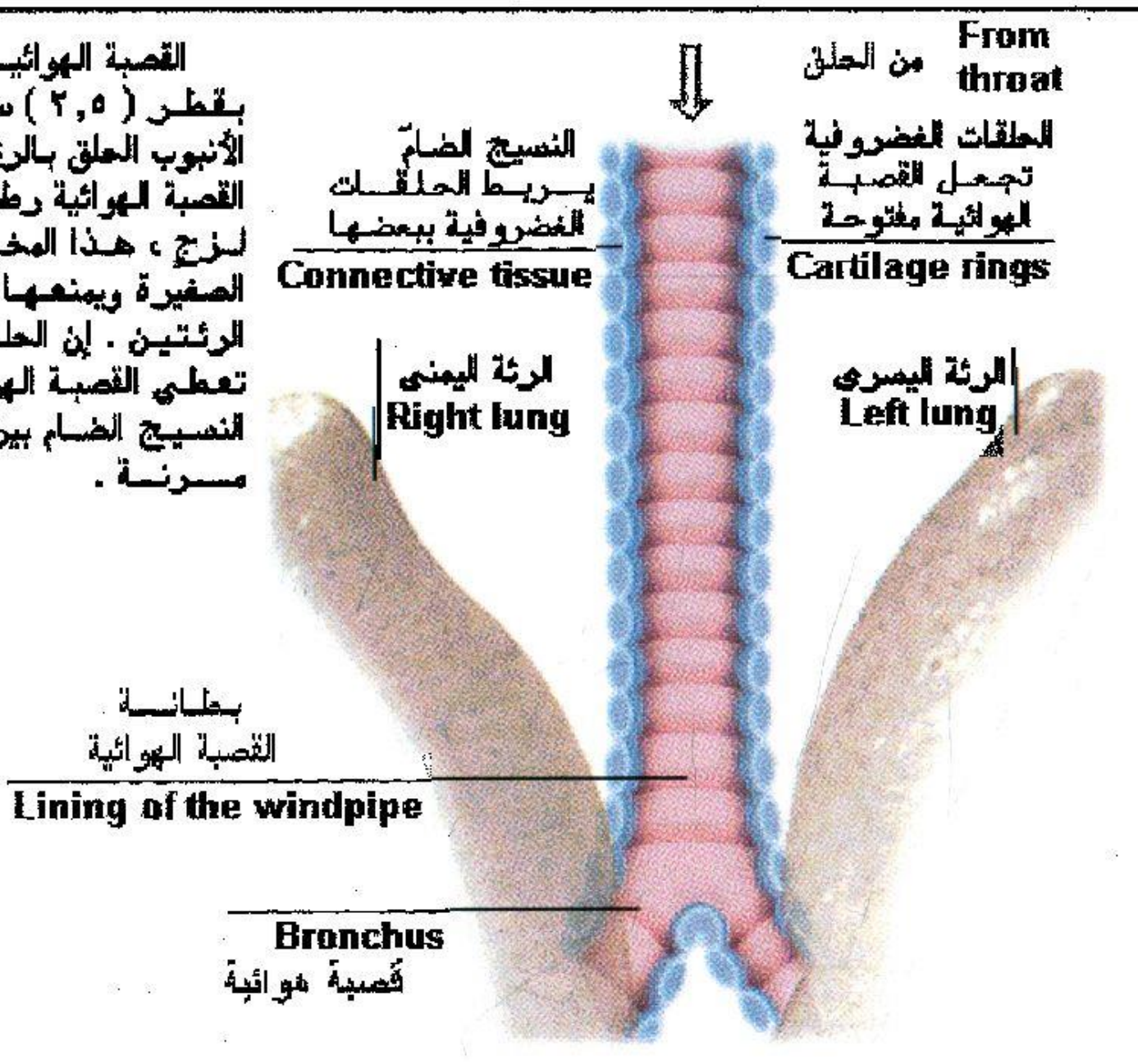

مقطع عرضي للقصبة الهوائية

إن المقطع العرضي للقصبة الهوائية يظهرها على شكل حدوة الفرس . يتكوّن هذا الشكل بواسطة غضاريف متعددة وعضلة مرنة ممتدة عبر نهاياتها . هذه العضلة تسمح للمريء بالتوسع والإسترخاء أثناء البلع .

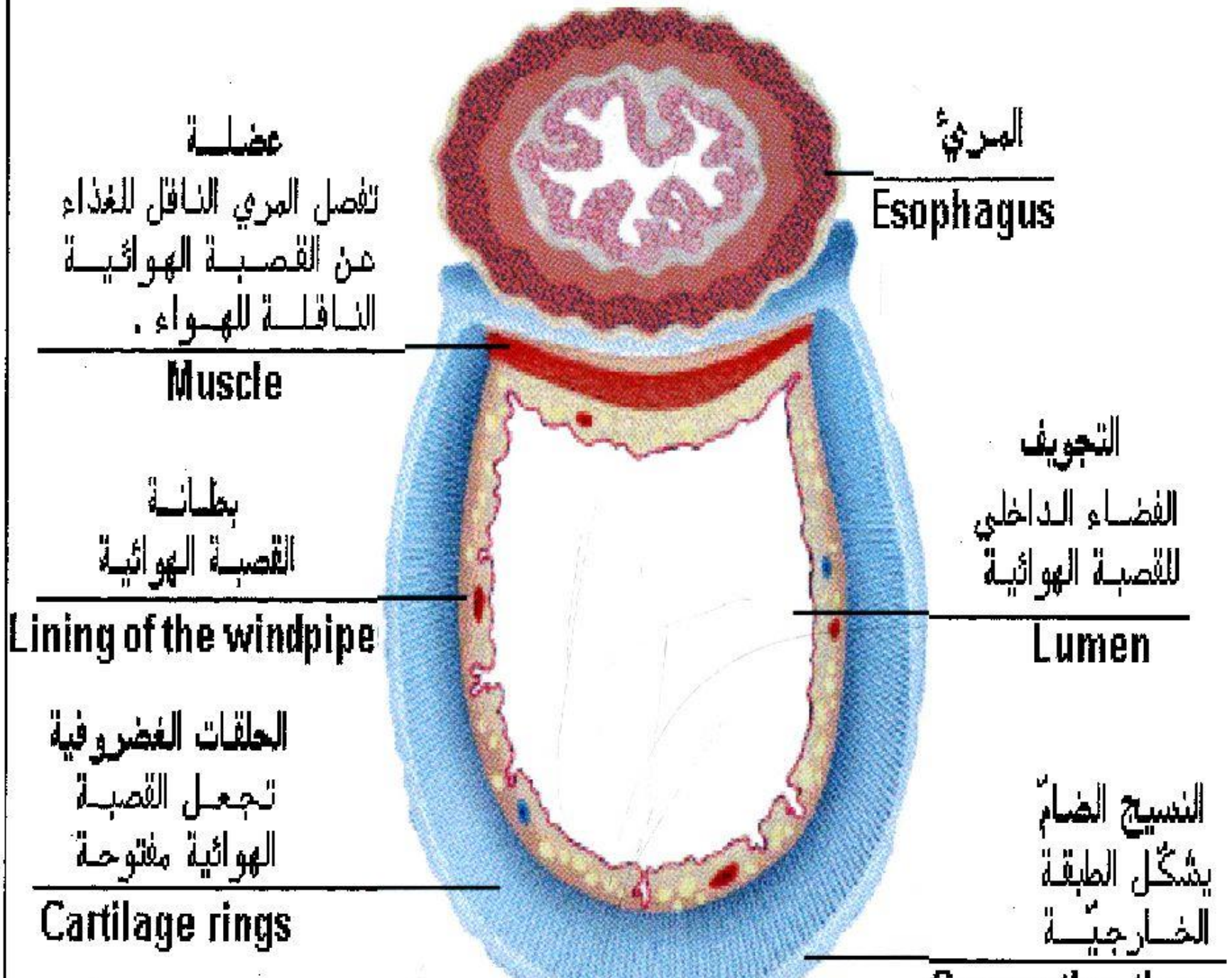

تشريح الرئتين 1

الرئة هي العضو الذي يمكننا من التنفس . حيث توجد لدى الإنسان رئتـان علـى جانبـي القفص الصدري ، وكلّ واحدة تتصل بالقصبة الهوائية بواسطة أنبوب يسمّى بالشعبة الهوائيـة . إن الرئتين نسيج مرن وإسفنجي يمكنهما من التوسع والإسترخاء أثناء التنفس . وتوجد ثلمات عميقة تدعى الأخاديد تقسم الرئتين الى فصوص . ففي الرئة اليمنى أخدودان وفي اليسرى أخدود واحد .

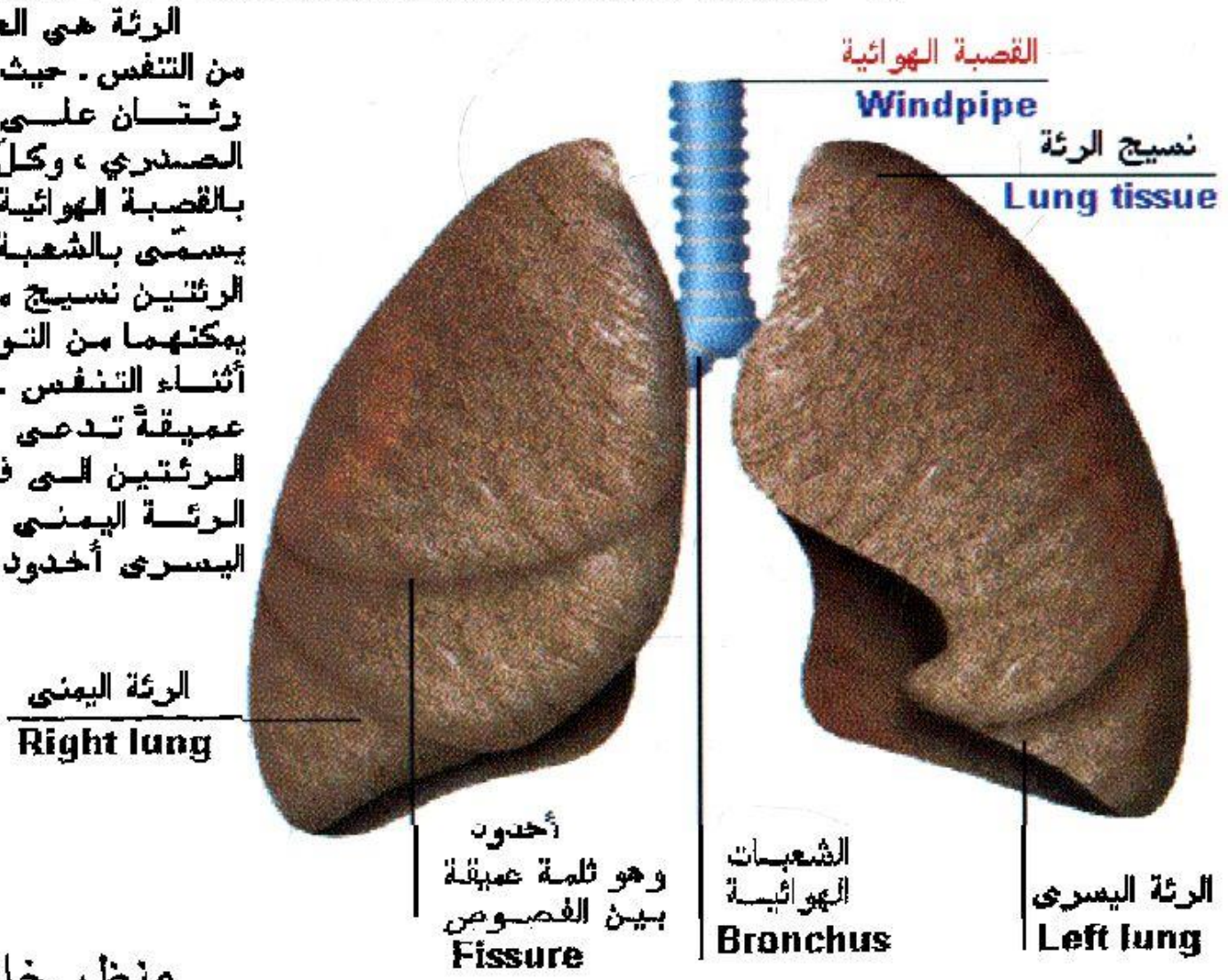

منظر خارجي

تشريح الرئتين 2

يبدو داخل الرئتين كأغصان الشجرة ، فكل شعبة هوائية تتشعب إلى فروع تخرج منها تفرعات صغيرة ، وتسمّى أصغرها بالشعيبة الهوائية ، وتكون أدقّ من شعرة الرأس وكل شعيبة تنتهي بعدد هائل من الإنتفاخات التي تعرف بالحويصلات الهوائية .

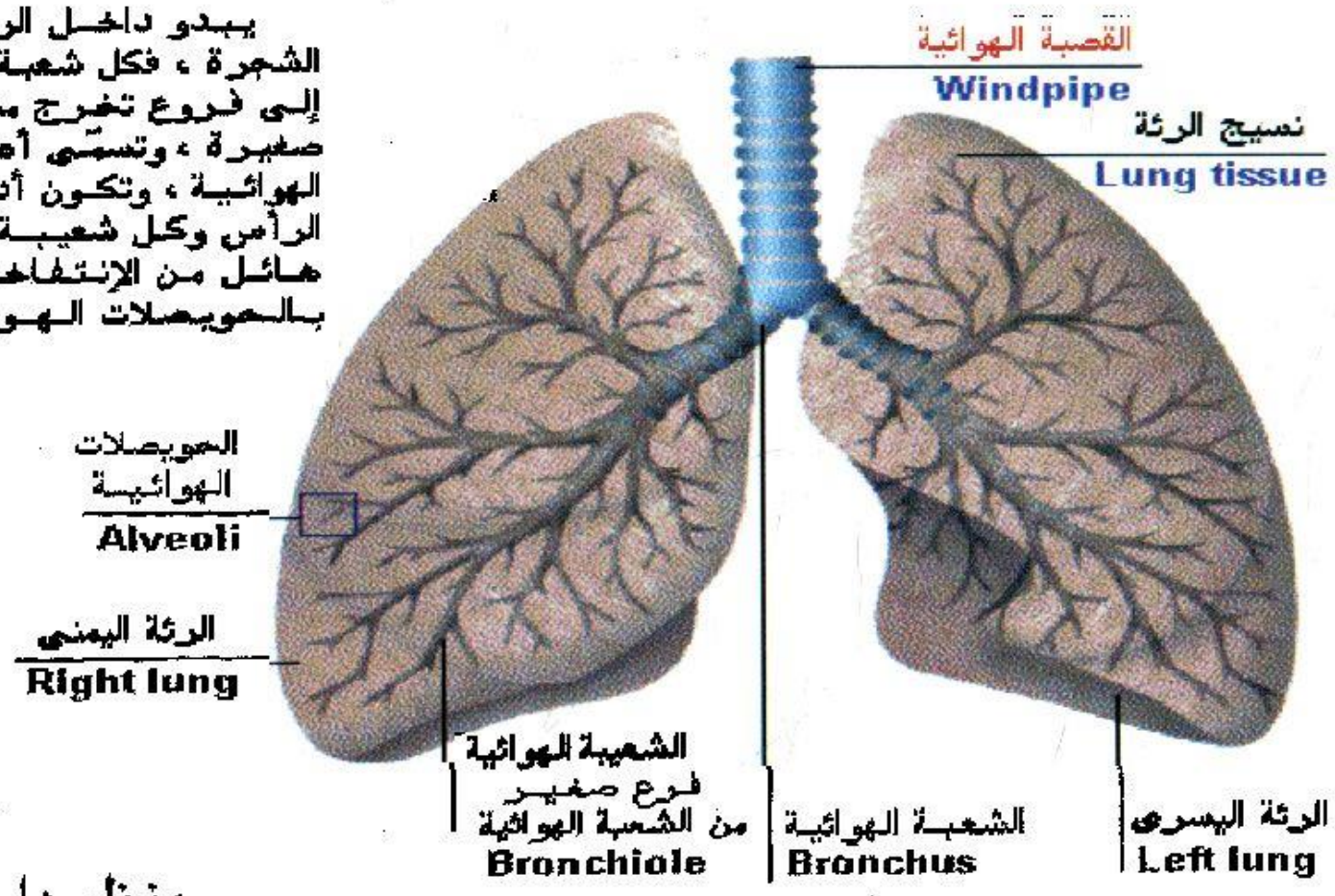

منظر داخلي

الرئة اليمنى

يدخل الهواء الحاوي على الأوكسجين من و إلى القصبة الهوائية عبر أنبوب يدعى بالشعبة الهوائية. وتنقسم هذه عدة مرات داخل كل رئة لتصل الى أكياس هوائية دقيقة تعرف بالحويصلات الهوائية. وهنا ينتقل الأوكسجين من الهواء الى مجرى الدم ويخرج ثاني أوكسيد الكربون بالإتجاه المعاكس.

الشعبة الهوائية
Bronchus

الفصوص
الرئة اليمنى أكبر من الرئة اليسرى وفيها ثلاثة فصوص أو أجزاء
Lobes

غشاء الجنب
غشاء مزدوج يحيط بالرئة ويحميها
Pleura

Diaphragm
الحجاب الحاجز
صفحة عضلية تفصل الصدر عن البطن تستخدم في التنفس

الرئة اليسرى

يدخل الهواء الحاوي على الأوكسجين من و إلى القصبة الهوائية عبر أنبوب يدعى بالشعبة الهوائية. وتنقسم هذه عدة مرات داخل كل رئة لتصل الى أكياس هوائية دقيقة تعرف بالحويصلات الهوائية. وهنا ينتقل الأوكسجين من الهواء الى مجرى الدم ويخرج ثاني أوكسيد الكربون بالإتجاه المعاكس.

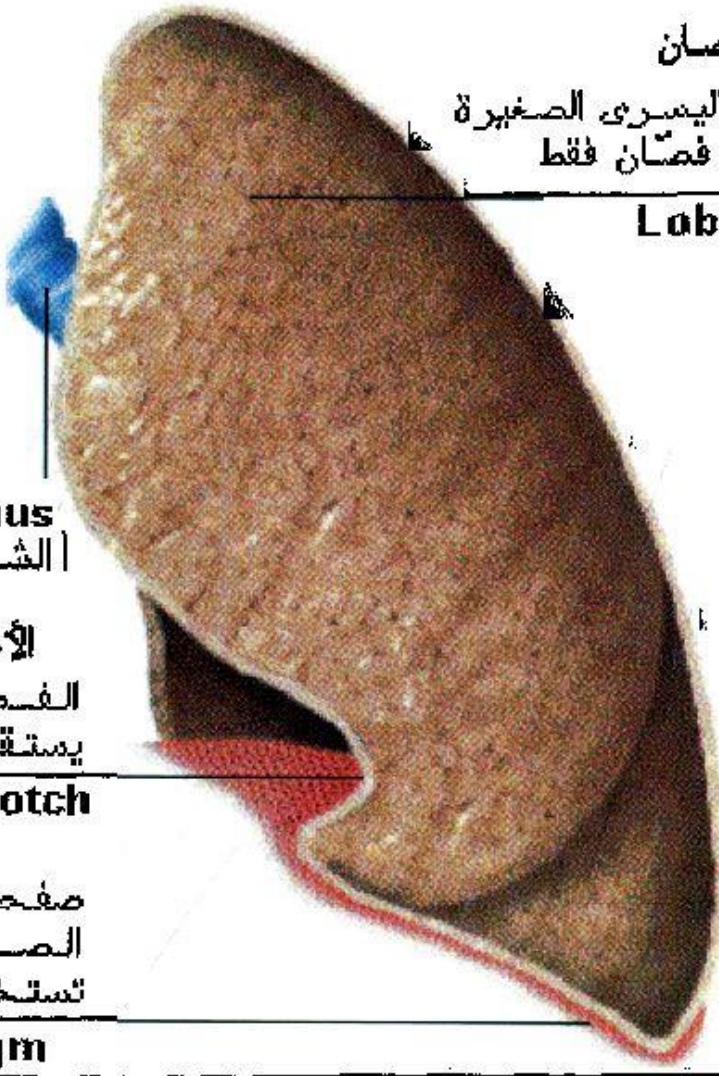

الفصان
الرئة اليسرى الصغيرة وفيها فصّان فقط
Lobes

Bronchus
الشعبة الهوائية

الأخدود القلبي
الفضاء الذي يستقر فيه القلب
Cardiac notch

الحجاب الحاجز
صفحة عضلية تفصل الصدر عن البطن تستخدم في التنفس
Diaphragm

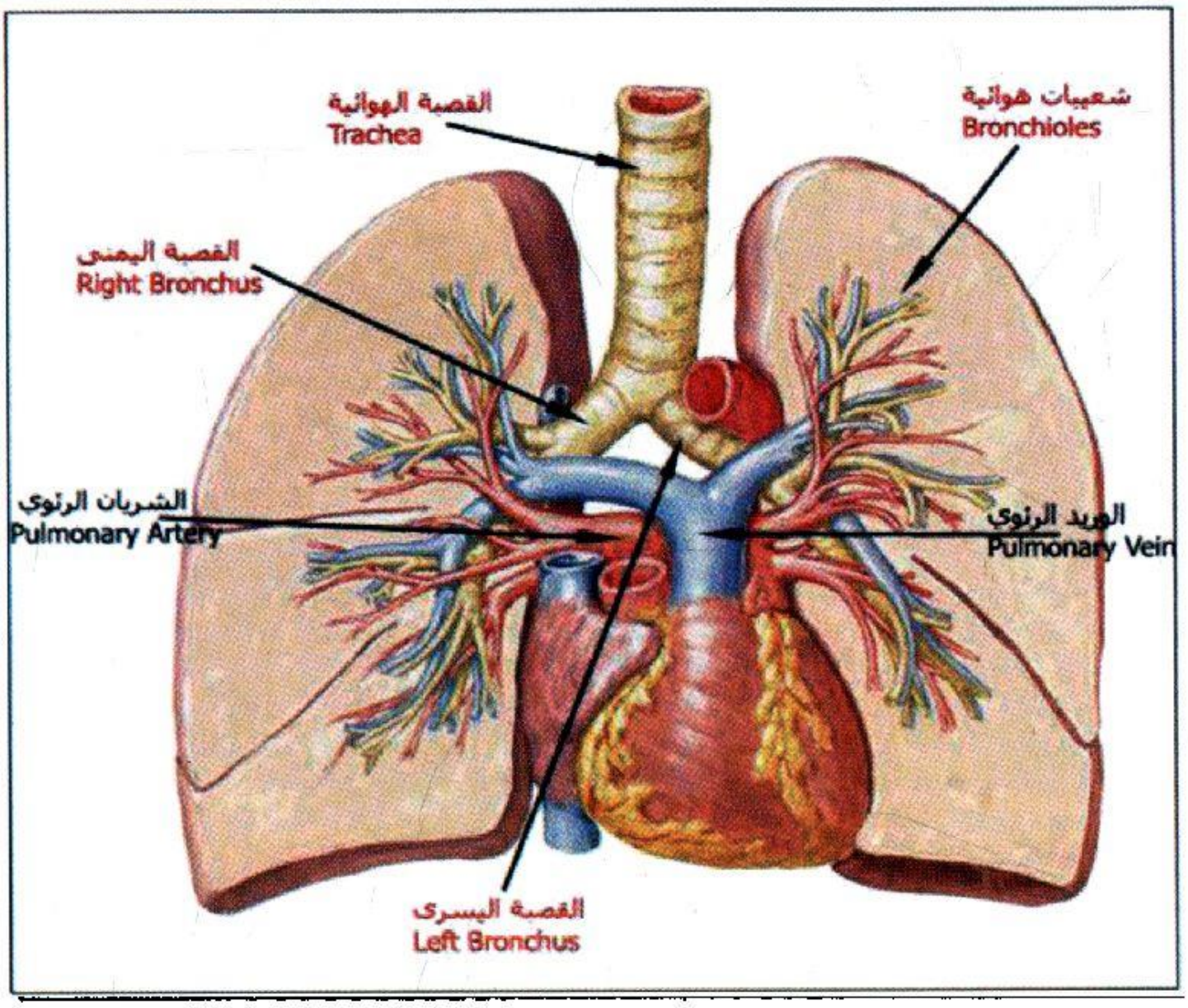

ارتباطات الرئتين

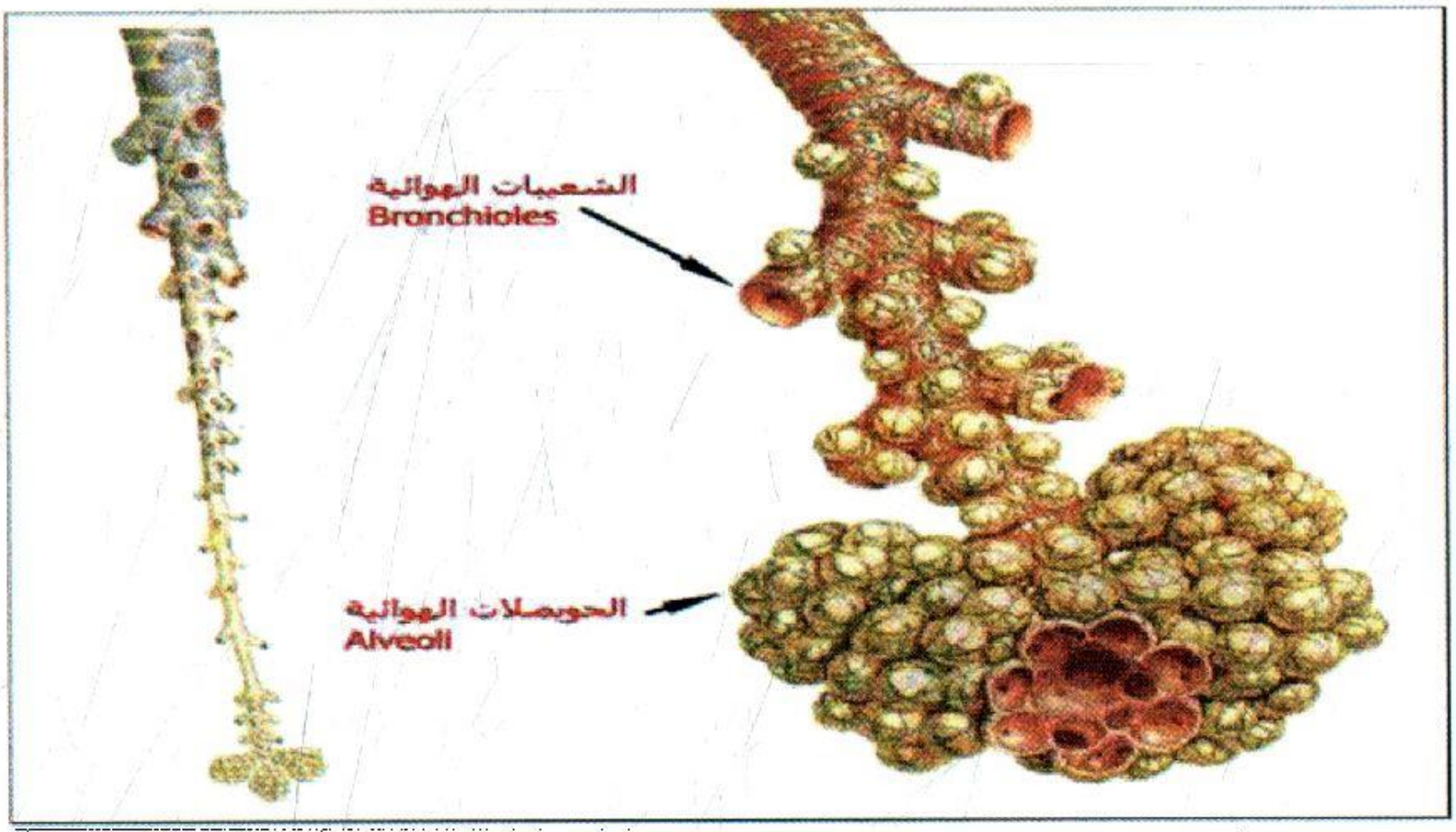

الحويصلات الهوائية

الحويصلات الهوائية

الحويصلات الهوائية عبارة عن أكياس أو إنتفاخات كروية صغيرة في نهاية الشعيبات الهوائية ولديها وظيفة حياتية هي تزويد الدورة الدموية بالأوكسجين والتخلص من ثاني أوكسيد الكربون الزائد من الجسم . ويوجد أكثر من ٣٠٠ مليون حويصلة هوائية في كلّ رئة ، ومساحتها الإجمالية تعادل مساحة ساحة التنس تقريباً .

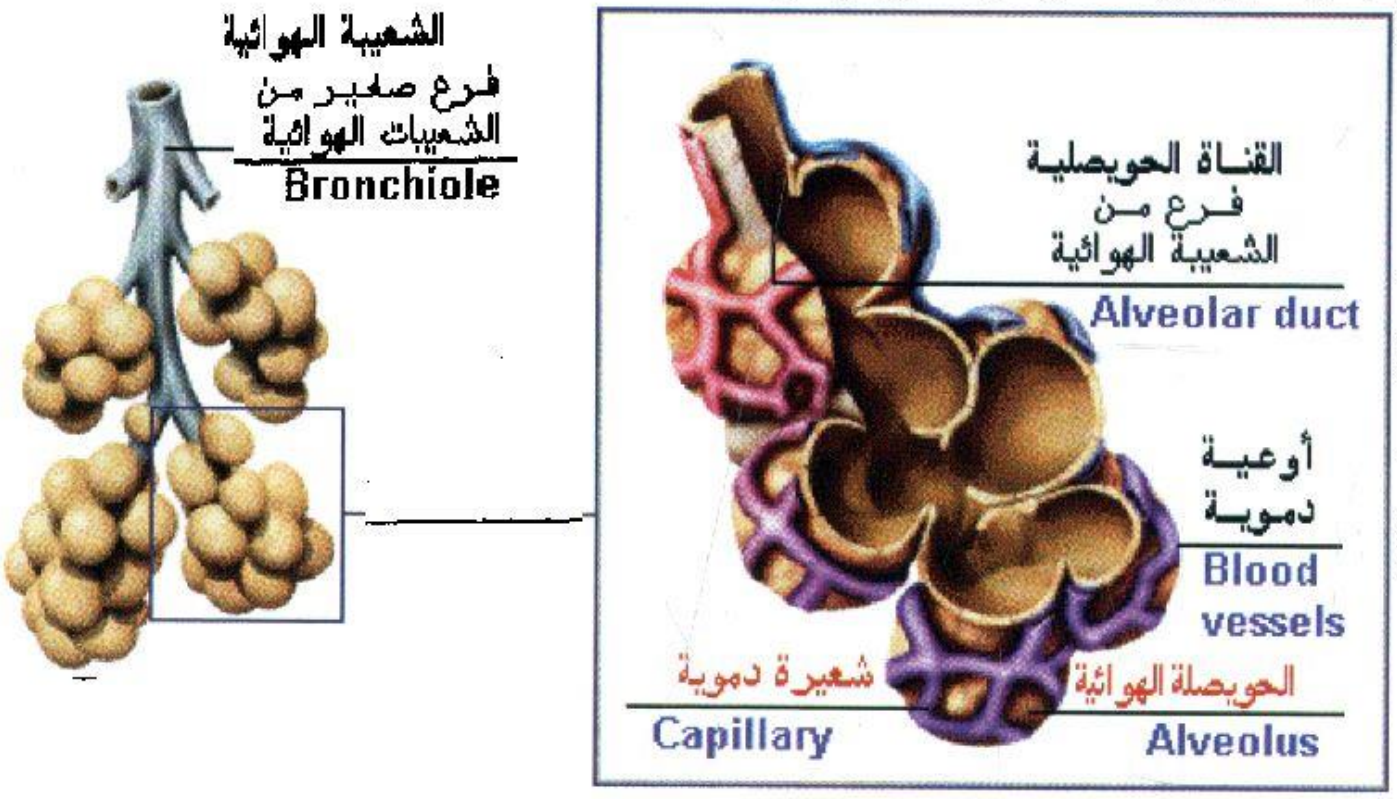

تبادل الأوكسجين في الرئتين

في الرئتين يقوم الدم بتبادل ثاني أوكسيد الكربون مع الأوكسجين . و يتمّ هذا التبادل عن طريق الملايين من الأكياس الهوائية المسمّاة بالحويصلات الهوائية (الواحدة منها تسمى حويصلة هوائية) . يدخل الأوكسجين عن طريق الجدران الرقيقة للحويصلات الهوائية إلى الدم و يخرج ثاني أوكسيد الكربون من الدم إلى الحويصلات الهوائية بالإتجاه المعاكس . فالشهيق يسحب الأوكسجين إلى الرئتين و الزفير يطرح ثاني أوكسيد الكربون منها .

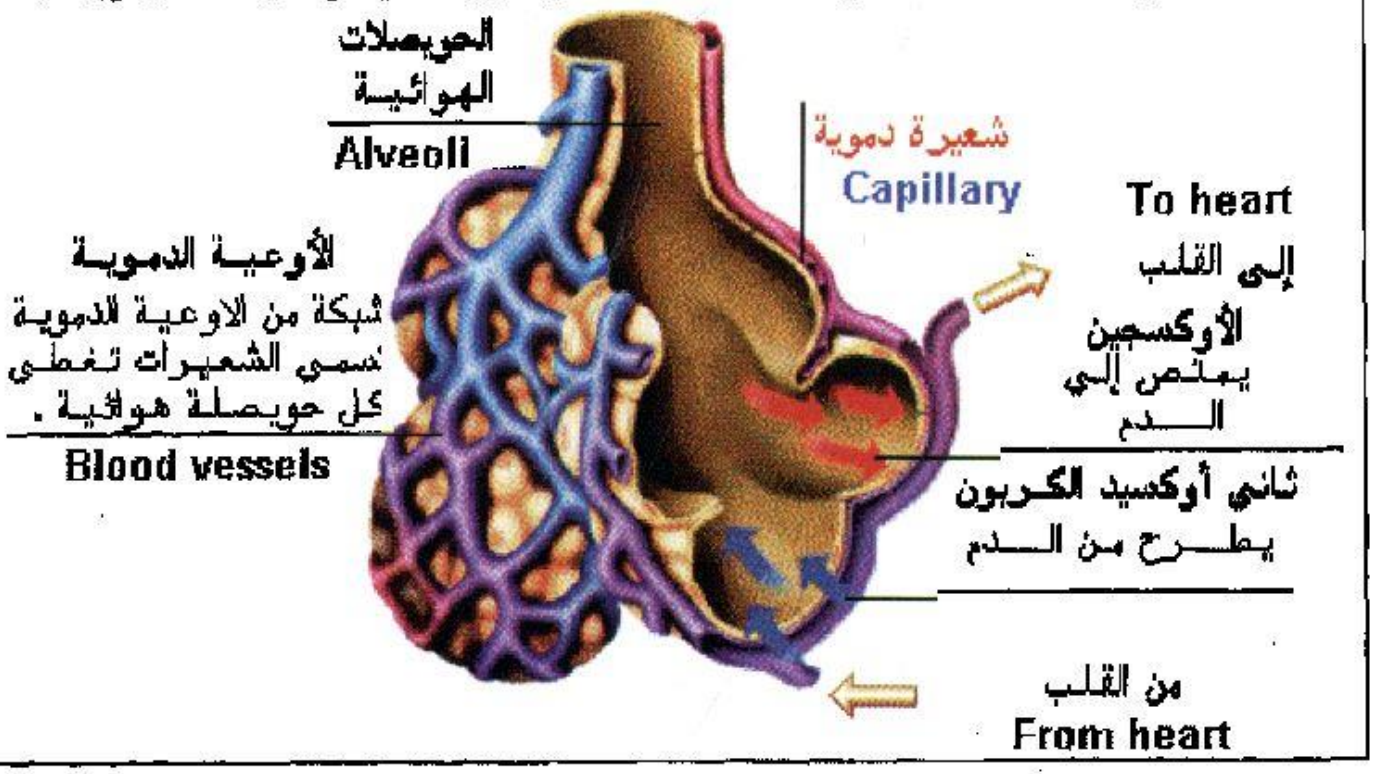

كيف يعمل الجهاز التنفسي ؟

يرسل الجهاز التنفسي الأوكسجين الى الجسم ويزيل ثاني أوكسيد الكربون منه ، وهذا التبادل الغازي يتمّ داخل الرئتين أثناء الشهيق والزفير . ويتم التنفس بواسطة حركة الحجاب الحاجز وعضلات الأضلاع التي تتقلص وتسترخي .

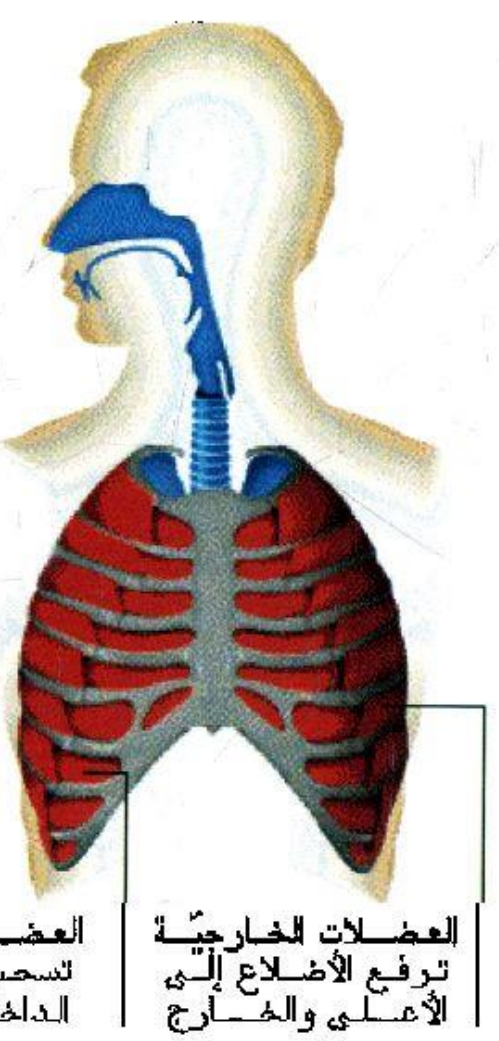

عمل الأضلاع

تساعد الأضلاع الجسم على إدخال كمية كبيرة من الهواء إلى الداخل ، وهذا يكون مهماً أثناء الرياضة عندما يحتاج الجسم الى كمية أكبر من الأوكسجين لتحرير الطاقة . ترفع العضلات الخارجيّة الأضلاع إلى الأعلى والخارج وبهذا يزداد حجم الرئتين ليدخل فيها الهواء . وتسحب العضلات الداخليّة الأضلاع نحو الداخل والأسفل وتضغط على الرئتين لإخراج الهواء منها .

الشهيق

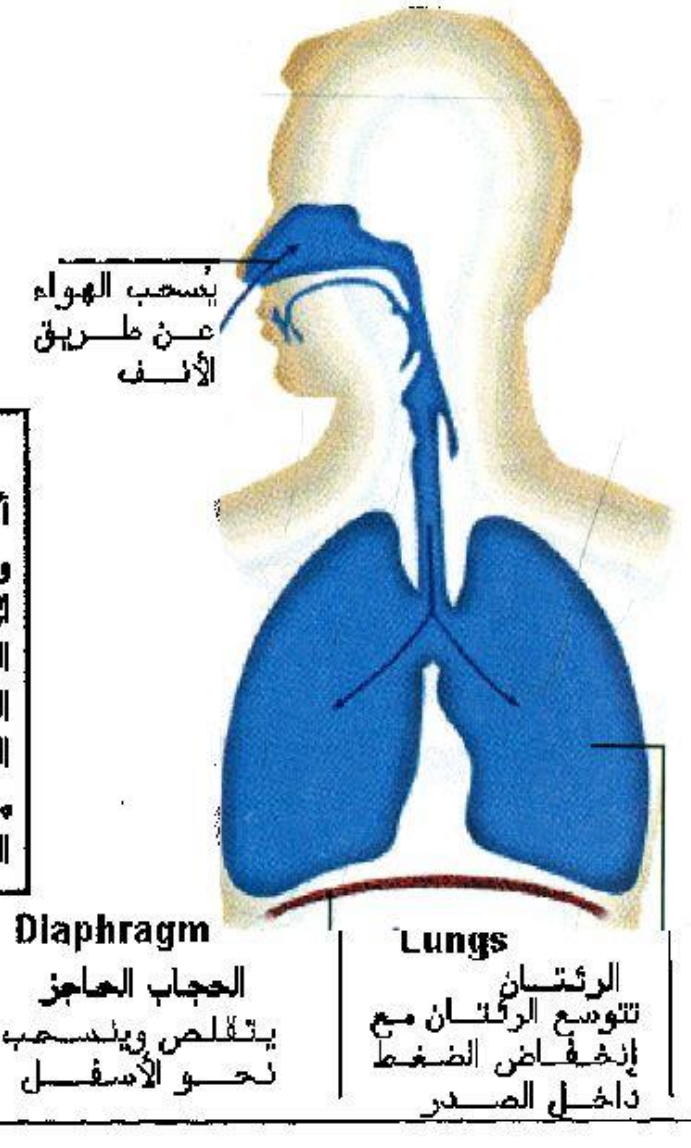

الشهيق

أثناء التنفس الهادئ يتقلص الحجاب الحاجز ويصبح مسطّحاً وينسحب نحو الأسفل ، هذا الأمر يوسّع حجم الصدر ويجعل الضغط داخل الرئتين أقلّ من الخارج ، لهذا الفرق يندفع الهواء من خلال القصبة الهوائية إلى الرئتين . هذا الهواء يحتوي على (٢١٪) من الأوكسجين و (٤٪) من ثاني أوكسيد الكربون .

الزفير

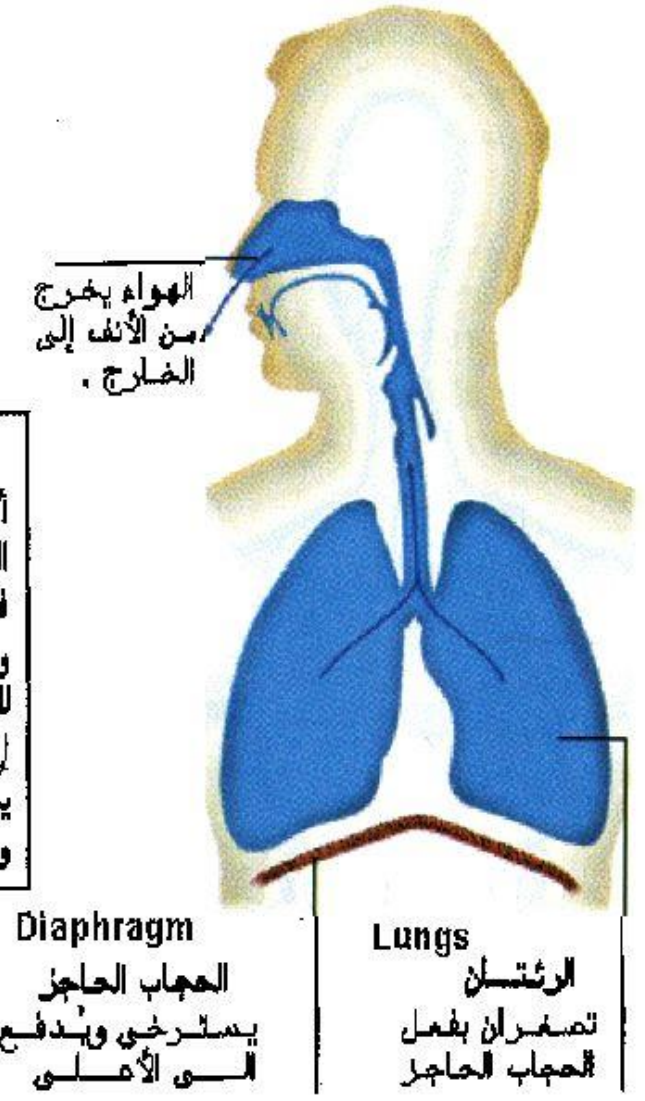

الزفير

أثناء التنفس الهادئ ، يسترخي الحجاب الحاجز ويتجه نحو الأعلى ويكون على شكل قبة ، وهذا يؤدي الى تقليل حجم الصدر ، وعندها يزداد الضغط داخل الرئتين قياساً للخارج . وهكذا يخرج الهواء من الرئتين إلى خارج الجسم عبر الأنف . هذا الهواء يحتوي على (١٦٪) من الأوكسجين و (٤٪) من ثاني أوكسيد الكربون .

تبادل الأوكسجين في الأنسجة

داخل أنسجة الجسم يتم تبادل أوكسجين الدم مع ثاني أوكسيد الكربون . و يدخل الاوكسجين من خلال جدارن الشعيرات الدموية إلى خلايا الأنسجة من أجل إنتاج الطاقة ، و يخرج الناتج العرضي و هو ثاني أوكسيد الكربون بالإتجاه المعاكس من خلايا الأنسجة ليعود إلى الدم ، و منه يُحمل الى الرئتين ليهتم أخراجه من الجسم .

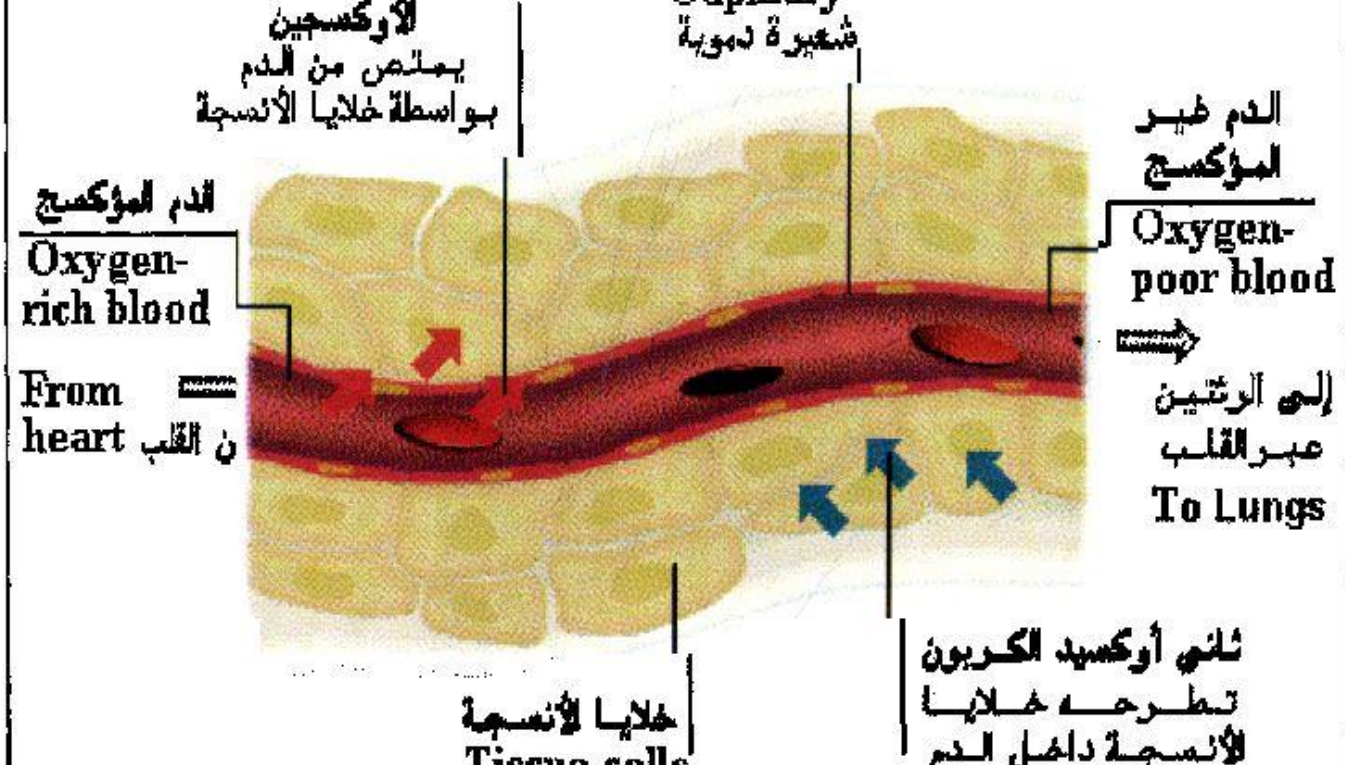

السعال

السعال هو ردّ فعل للجسم مقابل تحسس يحدث في القنوات التنفسية . ويحصل هذا التحسس بسبب ذرات غبار أو وجود مخاط زائد بسبب الإلتهاب . إن الخروج المفاجئ للهواء من الرئتين ينظف القنوات التنفسية ويخلصها من مسبب التحسّس .

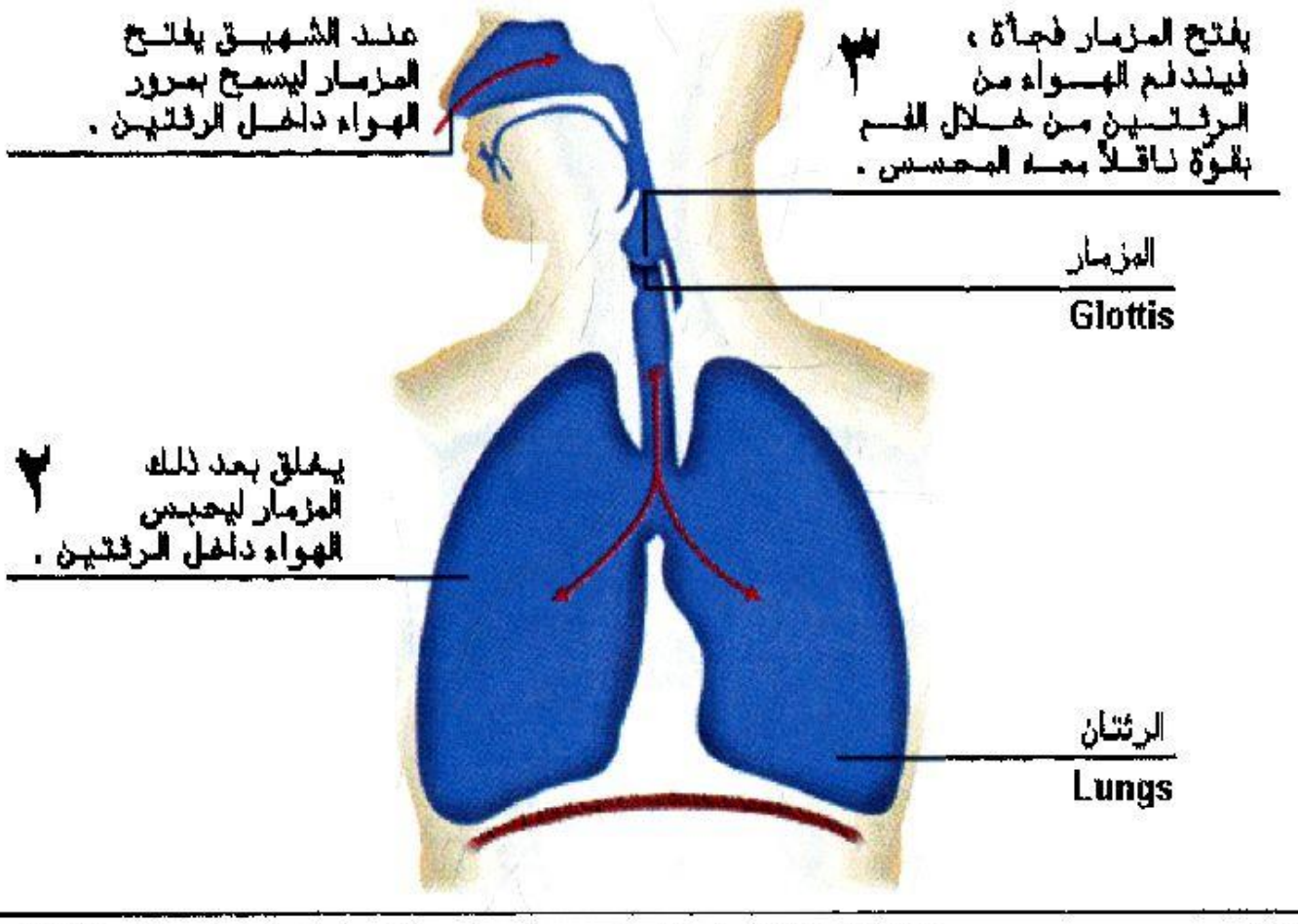

الجهاز التنفسي

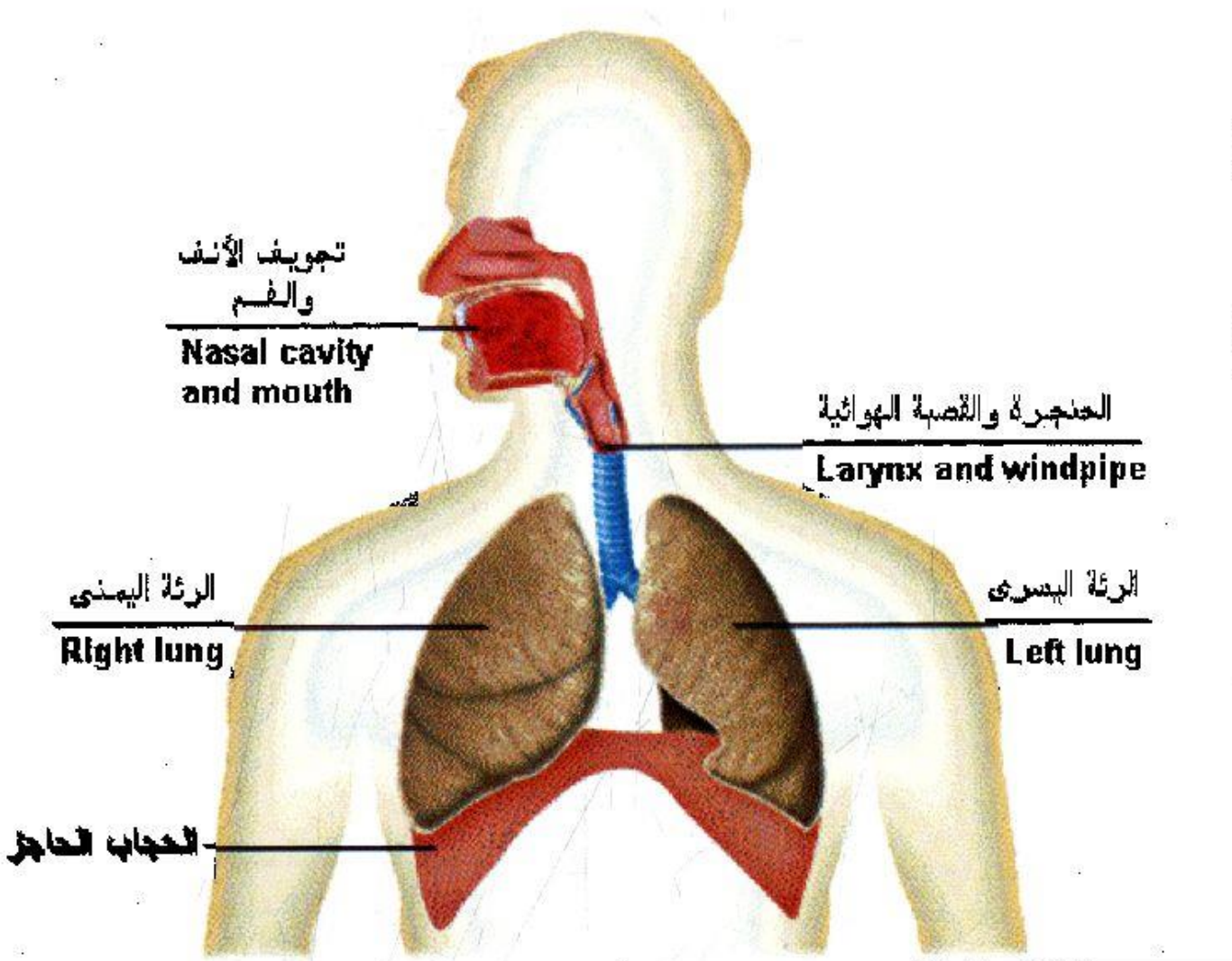

الوحدة السادسة

الجهاز البولي

6

الجهاز البولي (The Urinary System)

هو أحد أهم الأجهزة الرئيسية في جسم الإنسان ويقوم بجمع الفضلات الناتجة عن العمليات الحيوية للجسم والمواد الزائدة وطردها خارج الجسم.

❖ أجزاء الجهاز البولي (Parts of Urinary System):

يتركب الجهاز البولي من أربعة أجزاء تكمل عمل بعضها وهي: الكليتين، الحالبين، المثانة والإحليل.

أولاً : الكلى (Kidneys):

وهي أعضاء حمراء اللون تشبه حبوب الفاصولياء في شكلها، ويوجد في جسم الإنسان كليتين تقعان للأعلى بالنسبة للخاصرتين مقابل البطن إلى الداخل على جانبي العمود الفقري، تحديداً في المنطقة القطنية على جانبي العمود الفقري.

يبلغ معدل طول الكلية عند الإنسان البالغ ما بين 10– 12سم تقريباً وعرضها ما بين 5– 7.5سم تقريباً، وسمكها حوالي 2.5سم أما وزنها فهو 140غم تقريباً عند الرجال، و 125غم تقريباً عند النساء.

سؤال: عند النظر إلى الكليتين نجد أن الكلية اليسرى ترتفع عن الكلية اليمنى إلى الأعلى قليلاً، لماذا ؟

الجواب: لأن الكبد يقع فوق الكلية اليمنى تقريباً ويضغط عليها للأسفل لذلك تبدو أخفض من الكلية اليسرى عند النظر إليها.

❖ تركيب الكلية (Kidney Structure):

تتركب الكلية من الخارج إلى الداخل من الأجزاء التالية :-

1- المحفظة الكلوية (Renal Capsule):

وهي طبقة سميكة شفافة ناعمة مكونة من ألياف عديدة.

❖ وظائف المحفظة الكلوية :-

أ – تعمل كحاجز وقائي ضد الصدمات لحماية الكلية.

ب – تحافظ على شكل الكلية ثابتاً.

ويحيط بالمحفظة الكلوية طبقة من نسيج دهني تسمى المحفظة الدهنية (Adipose Capsule) والتي أيضاً تحمي الكلية من الصدمات وتثبتها جيداً في التجويف البطني، أما المثبت الرئيسي للكلية فهو طبقة من نسيج ضام كثيف غير منتظم حيث يربط الكلية مع التراكيب المجاورة لها بقوة ويسمى هذا النسيج الصّفاق الكلوي (Renal Fascia).

2- القشرة الكلوية (Renal Cortex):

وهي نسيج عضلي أملس تمتد من المحفظة الكلوية إلى الطبقة السفلية من الكلية (اللب) وتتداخل فيها، وتقسم القشرة الكلوية إلى منطقة خارجية تسمى المنطقة القشرية (Cortical Zone)، وإلى منطقة داخلية تسمى المنطقة الجنب نخاعية (Juxtamedullary Zone) أي أنها تجاور النخاع (اللب) الكلوي.

3- النخاع أو اللب الكلوي (Renal Medulla):

وهو الجزء الداخلي للكلية والذي يحتوي على تراكيب تشبه المخاريط أو الأهرام وتسمى الأهرام الكلوية (Renal Pyramids) وتحتوي الكلية على 8 – 18 هرم كلوي، وقاعدة كل هرم تتجه للأعلى مواجهةً قشرة الكلية، أما قمة الهرم والتي تسمى الحلمة الكلوية (Renal Papilla) تتجه إلى مركز الكلية.

وعند النظر إلى تركيب الكلية نجد أن القشرة تتداخل مع اللب على شكل أعمدة تسمى أعمدة بيرتن (Columns of Bertin) أو الأعمدة الكلوية (Renal Columns).

ويطلق على القشرة الكلوية والنخاع الكلوي معاً اسم الحشوة الكلوية (Renal Parenchyma) والتي هي الجزء الوظيفي في الكلية.

❖ حشوة الكلية (Renal Parenchyma):

تحتوي الحشوة الكلوية على حوالي مليون من تراكيب مجهرية الحجم تسمى النفرونات (Nephrons) **وهي الوحدات الوظيفية في الكلية وتسمى أيضاً الفلاتر أو الوحدات الكلوية الأنبوبية**، والنفرونات لها عدد ثابت منذ الولادة، وإذا تعطل النفرون فإنه لا يمكن استبداله بآخر ويزداد حجم النفرونات وطولها بازدياد حجم وطول الكلية مع نمو الجسم. وسنذكر وظيفة الحشوة الكلوية لاحقاً في موضوع تكوين البول.

❖ أجزاء النفرون (Parts of a Nephron)

يتركب النفرون من جزأين كما يلي :-

1- الكرة الكلوية (Renal Corpuscle): وفيها يتم فلترة الدم من الفضلات، وتحتوي الكرة الكلوية على كبة من الشعيرات الدموية تسمى الكُبة الكلوية (Renal Glomerulus)، وتركيب يشبه الكوب أو نصف الكرة يحيط بالكبة الكلوية وهو مكون من طبقتين من خلايا طلائية ويسمى محفظة الكبة وكذلك يطلق عليه اسم محفظة بومان (Bowman's Capsule).

2- الأُنبوب الكلوي (Renal Tubule) : وهو امتداد لمحفظة بومان، وهو أنبوب دقيق طويل، وجدارهُ مُكوّن من خلايا طلائية، ويقسم الأنبوب الكلوي إلى ثلاثة أجزاء أُنبوبية (أنابيب ملتفة أو ملتوية) كما يلي :-

أ- الأنبوب الملتوي القريب (Proximal Convoluted Tubule).

ب- التواء هنلي .(Loop of Henle).

ج- الأنبوب الملتوي البعيد (Distal Convoluted Tubule).

وملتوي تعني أنه يسير بشكل ملتوي أكثر من سيره بشكل مستقيم وقريب تعني أن الأنبوب مرتبط بمحفظة بومان وقريب منها، أما بعيد فنعني بها الجزء من الأنبوب الكلوي الذي يقع بعيداً عن محفظة بومان، والتواء هنلي هو الجزء من الأنبوب الكلوي الذي يقع بين الأنبوب الملتوي القريب والأنبوب الملتوي البعيد.

3- **القناة الجامعة (Collecting Duct):**

وهي قنوات تصب فيها الأنابيب الملتوية البعيدة محتوياتها وكذلك تتجمع القنوات الجامعة معاً وتصب ما فيها من المواد في قنوات أكبر تسمى القنوات الحلمية (Papillary Ducts) والتي توجد في رؤوس أو حلمات الأهرام الكلوية وتنتهي بالكؤوس (Colyces)، والتي تتجمع مع بعضها لتشكل تركيباً كبيراً يسمى حوض الكلية (Renal Pelvis) والذي ينساب منهُ البول إلى جزء آخر من أجزاء الجهاز البولي وهو الحالب.

ثانياً / الحالبان (Ureters):

ينساب البول خلال القنوات الحلمية الكبيرة إلى الكؤوس ثم إلى حوض الكلية ثم إلى الحالبين والتي تنقل البول إلى المثانة ثم يطرح إلى خارج الجسم عبر المجرى البولي.

يوجد في جسم الإنسان حالبين واحد لكل كلية، والحالب هو امتداد لحوض الكلية ويبلغ طولهُ 25 – 30 سم وله جدار سميك، والحالب متفاوت القطر من الداخل حيث يتراوح قطرهُ الداخلي ما بين 1ملم – 1سم، يقوم الحالبان بتفريغ البول مباشرة في المثانة البولية

(Urinary bladder) ولا يوجد صمامات بين المثانة البولية والحالبين وعند امتلاء المثانة بالبول يصبح الضغط فيها عالٍ مما يضغط على فتحات اتصال المثانة مع الحالبين وبالتالي إغلاقها تماماً ؛ وهذا يمنع عودة البول من المثانة إلى الحالبين.

ثالثاً : المثانة البولية (Urinary Bladder):

وهي عضو عضلي مجوف، وعند الرجال تقع أمام المستقيم مباشرة، وفي الإناث تقع أمام المهبل وأسفل الرحم، والمثانة تتحرك بحرية ولكنها مثبتة في موقعها بواسطة غشاء داخلي يسمى الصفاق البطني أو غشاء البيريتون (Peritoneum).

وشكل المثانة يعتمد على محتواها من البول فعندما تكون فارغة تبدو مجعدة وتبدو منتفخة عندما تكون مليئة بالبول حيث يصبح شكلها كشكل حبة الكمثرى وتؤدي إلى انتفاخ البطن من الأسفل، والمثانة البولية عند النساء أصغر حجماً منها عند الرجال؛ لأن الرحم يشغل بعضاً من حجمها.

❖ وظيفة المثانة البولية :-

تعتبر المثانة البولية مخزناً للبول حيث يبلغ معدل سعتها 700 – 800 مل من البول ولكن عندما يكون حجم البول في المثانة 200 – 400 مل يشعر الإنسان بالحاجة إلى التبول (Urination).

رابعاً : المجرى البولي أو الإحليل (Urethra):

وهو **أنبوب صغير يمتد من المثانة البولية إلى خارج الجسم**، وفي الإناث يقع الإحليل مباشرة خلف مكان التقاء عظم العانة مغموراً في الجدار الأمامي للمهبل ويبلغ طوله 4 سم تقريباً وينتهي بفتحة تقع بين البظر (Clitoris) وفتحة المهبل (Vaginal Opening).

وفي الرجال يمتد الإحليل أيضاً من المثانة البولية إلى خارج الجسم ولكن طوله وطريق سيره يختلف عما هو عند الإناث، ففي الرجال يبلغ طوله حوالي 15 – 20 سم ويسير مروراً بغدة البروستات والغشاء التناسلي ثم من القضيب إلى خارج الجسم.

❖ **وظيفة الإحليل :-**

الإحليل هو الجزء النهائي للجهاز البولي ويعمل كممر لطرد البول خارج الجسم، وكذلك لخروج السائل المنوي من جسم الرجل.

❖ خصائص البول :-

1- لون البول : البول الطبيعي لونه أصفر ويرجع ذلك إلى وجود صبغة تسمى صبغة الصفراء (Bile Pigment) وهي مادة يفرزها الكبد وتخزن في الحويصلة الصفراء (المرارة).

2- مظهر البول : المظهر الطبيعي للبول صافٍ غير متعكر وقد يصبح عكراً عندما يكون مركزاً بسبب ترسب الأملاح والأحماض فيه أو في بعض الأمراض الخاصة بالجهاز البولي .

3- حجم البول : لا نستطيع تحديد حجم البول بشكل دقيق إلا أن الجسم يطرد يومياً ما معدله 1.5 لتر تقريباً ، فحجم البول يعتمد على العديد من العوامل منها :-

أ- **عوامل غذائية :-**

1- تناول الطعام الغني بالبروتينات بكمية كبيرة يزيد من حجم البول .

2- شرب الماء يتناسب طردياً مع حجم البول.

3- كمية الأملاح في الطعام تتناسب طردياً مع حجم البول.

ب- **عوامل طبيعية :-**

1- يقل حجم البول في الصيف وعلى عكس ذلك في فصل الشتاء.

2- التمارين الرياضية تقلل من حجم البول بسبب إفراز العرق.

3- في النهار تكون كمية البول المفرزة أكبر منها في الليل.

ج- **الأمراض :-**

مثل مرض السكري يزداد حجم البول لأن مريض السكري دائماً يشرب الماء بسبب إحساسه بالعطش، وكذلك مرضى ارتفاع ضغط الدم يتناولون أدوية مدرة للبول مما يزيد من حجم البول.

4- **تركيب البول :**

يتركب البول من المواد التالية :-

أ- الماء: ويشكل ما نسبته 96٪ تقريباً من حجم البول.

ب- البولينا أو اليوريا (Urea): وهي مادة كيميائية تحتوي على عنصر النيتروجين وتنتج كفضلات من عملية استهلاك البروتينات وتتكون هذه المادة في الكبد وتنتقل إلى الدم ثم تقوم الكلية بتصفية الدم منها وتُطرح خارج الجسم مع البول.

ج- حمض اليوريك (Uric acid):

وهو مادة كيميائية يدخل في تركيبها النيتروجين وتنتج في الكبد وتطرد مع اليوريا.

د- الكرياتينين (Creatinine) والكرياتين(Creatine).

هـ - الأمونيا (Ammonia).

والكرياتين و الكرياتينين و الأمونيا أيضاً مواد كيميائية نيتروجينية مشتقة من البروتينات كالمواد السابقة.

و- الأملاح (Salts) وتشمل كلوريدات و كبريتات وفوسفات الصوديوم و البوتاسيوم.

❖ آلية تكوين البول (تصفية الدم):

يتكون البول في الكليتين وتشمل عملية تكون البول ثلاث مراحل رئيسية تحدث في نفرونات الحشوة الكلوية وهي :-

1- الترشيح أو الفلترة (Filtration).
2- إعادة الامتصاص (Reabsorpation).
3- الإفراز (Secretion).

1- الترشيح :-

يدخل الدم إلى الكلية عبر الشريان الكلوي والذي بدوره يتفرع إلى شرايين أصغر فأصغر حتى يصبح على شكل شعيرات دموية ، وكما ذكرنا عن الكبة الكلوية فهي كبة من الشعيرات الدموية داخل محفظة بومان، ويتم ترشيح الجزيئات الصغيرة الموجودة في الدم من الشعيرات الدموية إلى محفظة بومان، ومن هذه المواد الماء، أملاح الصوديوم والبوتاسيوم، الهيدروجين، الجلوكوز، الأحماض الأمينية، اليوريا ، حمض اليوريك، الكرياتين، الكرياتينين، الهرمونات، السموم والأدوية.

أما المواد ذات الجزيئات الكبيرة فلا تستطيع العبور من جدران الشعيرات الدموية فتبقى في الدم، حوالي 100 – 150 لتراً من الراشح المخفف تتكون يومياً في الكليتين إلا أن ما يطرح منه 1 – 1.5 لتراً على شكل بول، والفرق في الحجم والتركيز يكون بسبب العمليات التالية وهي إعادة الامتصاص والإفراز.

2- إعادة الامتصاص :-

عندما يخرج الراشح من الشعيرات الدموية ينتقل إلى محفظة بومان ومنها إلى الأنبوب الكلوي والمركب من الأنابيب الملتوية والتواء هنلي حيث يعبر منها الراشح (بهدف إعادة

امتصاص المركبات الأساسية التي يحتاجها الجسم والحفاظ على توازن نسب السوائل و المعادن في الجسم)، إلى الشعيرات الدموية والتي تخرج من الكبة الكلوية وتلتف حول الأنبوب الكلوي حتى نهايته.

وعملية إعادة الامتصاص تتم على ثلاث مراحل متتالية كما يلي :-

أ- إعادة الامتصاص في الأنابيب الملتوية القريبة :-

وفي الأنابيب الملتوية القريبة يتم إعادة المواد التالية من الراشح :-

1- الماء : يعاد امتصاصه بنسبة 85٪ من الراشح.

2- الجلوكوز : يعاد امتصاصه من الراشح بشكل كلي تقريباً.

3- الصوديوم، الكلور، البوتاسيوم، الفوسفات، البايكربونات يعاد امتصاص معظمها من الراشح.

4- الأحماض الأمينية : يعاد امتصاص معظمها من الراشح.

ب- إعادة الامتصاص في التواء هنلي :-

وفيه يتم إعادة امتصاص ملح كلوريد الصوديوم.

ج- إعادة الامتصاص في الأنابيب الملتوية البعيدة والقناة الجامعة :-

وهنا يتم الإعداد النهائي للبول حيث يتم تحديد تراكيز المواد المراد التخلص منها والتي لا بد من إعادة امتصاصها إلى الدم مثل الماء والأمونيا وأيونات الصوديوم والبوتاسيوم وبعض المواد الأخرى مما يجعل البول أكثر تركيزاً.

3- الإفراز :-

وتحدث هذه العملية في كل الأنبوب الكلوي وبشكل خاص في الأنابيب الملتوية، وهي عملية يتم فيها إفراز المواد غير المرغوب بها والموجودة في الدم (والتي لم يتم ترشيحها جيداً لأن الدم لا يبقى في الكبة الكلوية لفترة كافية) من الدم إلى الأنابيب الملتوية، ومن هذه المواد : أيونات الهيدروجين، الأمونيوم، الكرياتين، الكرياتينين، وبعض الأدوية.

حقيبة صور الوحدة السادسة

(الجهاز البولي)

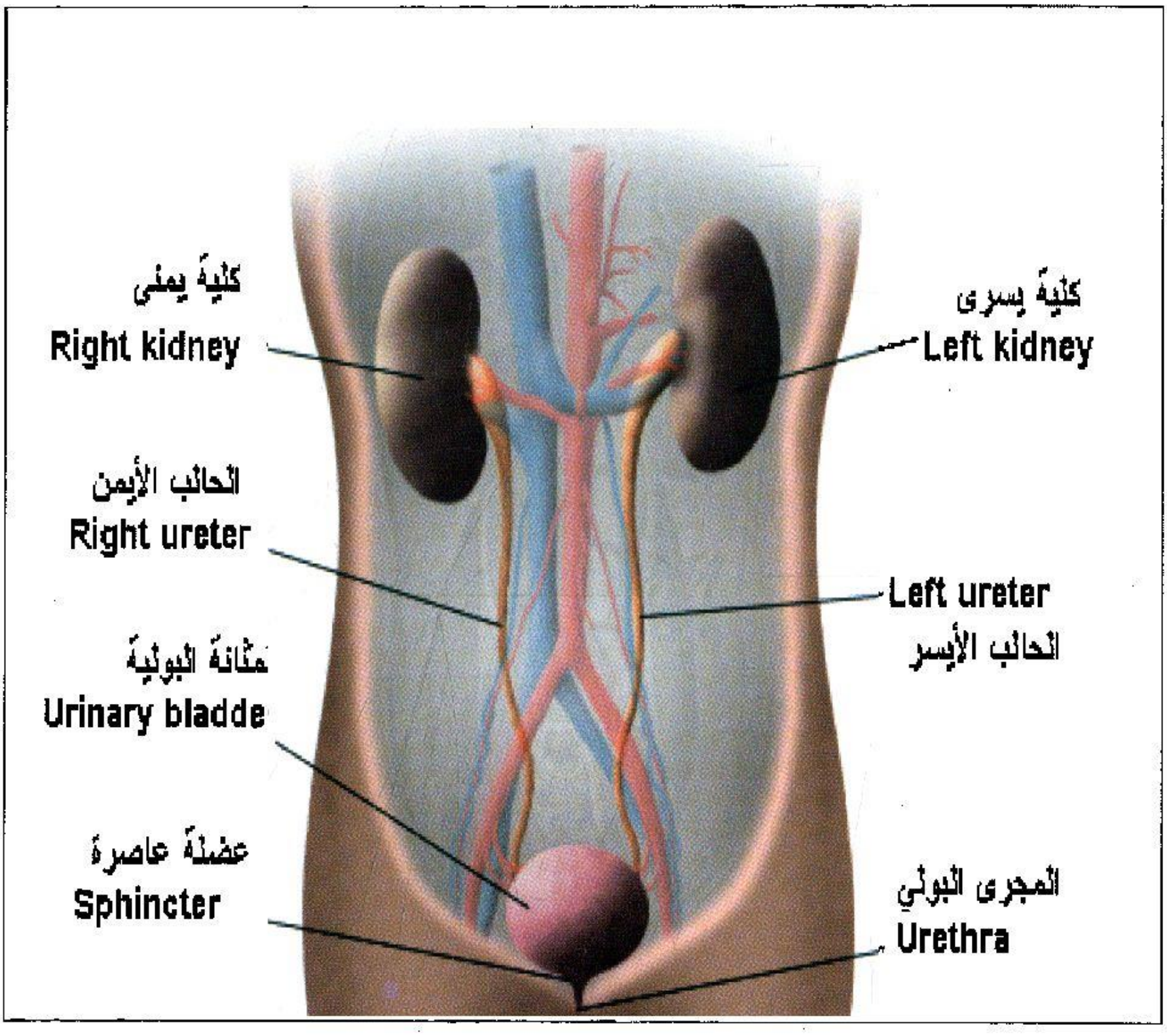

الجهاز البولي

الكليتان

و هما أول جزء من الجهاز البولي . و هما مسؤولتان عن إزالة المواد الزائدة كالماء و الاملاح ، و المواد الكيمياوية الضارة مثل اليوريا من الدم . في داخل كل كلية يُرشح الدم فتنفصل المواد الفائضة عن الحاجة في سائل قليل ليتكون البول ، عندها ينزل البول عبر انبوب عضلي يُعرف (بالحالب) نحو المثانة .

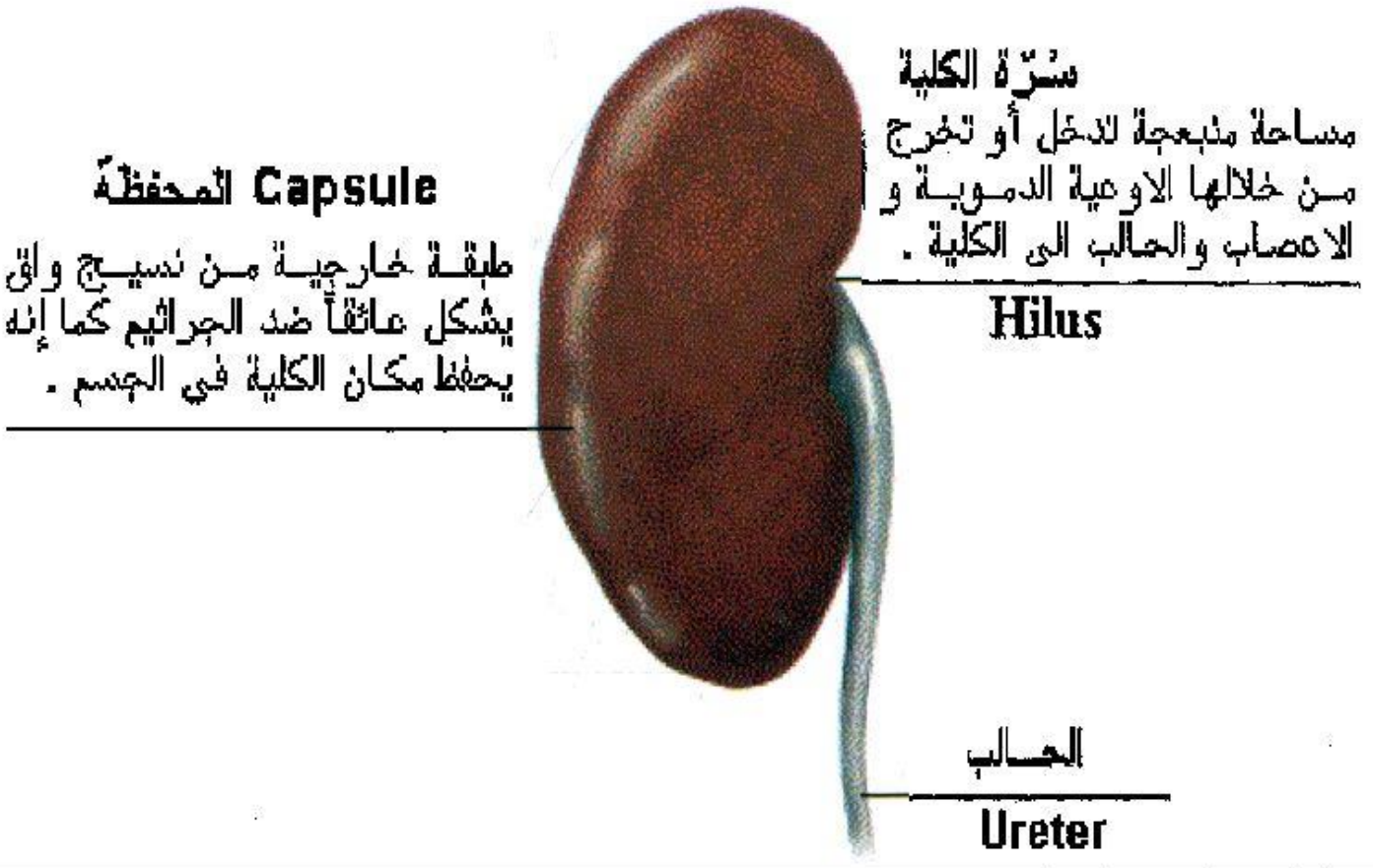

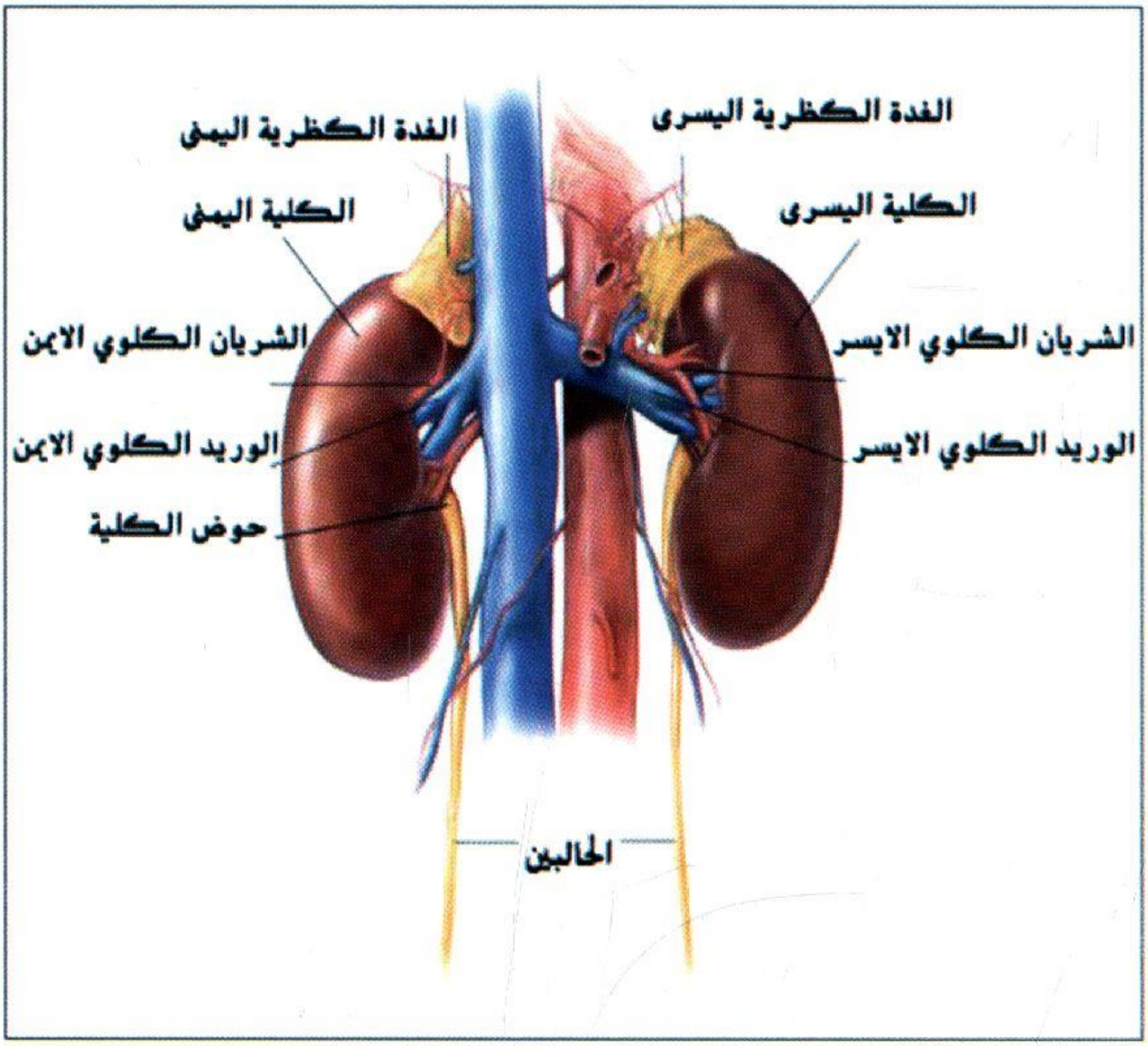

الأوعية الدموية للكلى

تشريح الكلية

في جسم الانسان كليتان إثنتــان ، وهمــا بلــون بنــي ضــارب للحمـرة ، وتشبهــان اللوبيــاء ، طــول كلّ منهمــا (١٢ سم) و بعرض (٥ سم) و سمك (٢.٥ سم) . ولكل كليــة ثلاثــة أجــزاء تكونها : القشرة و النخاع و الحوض .

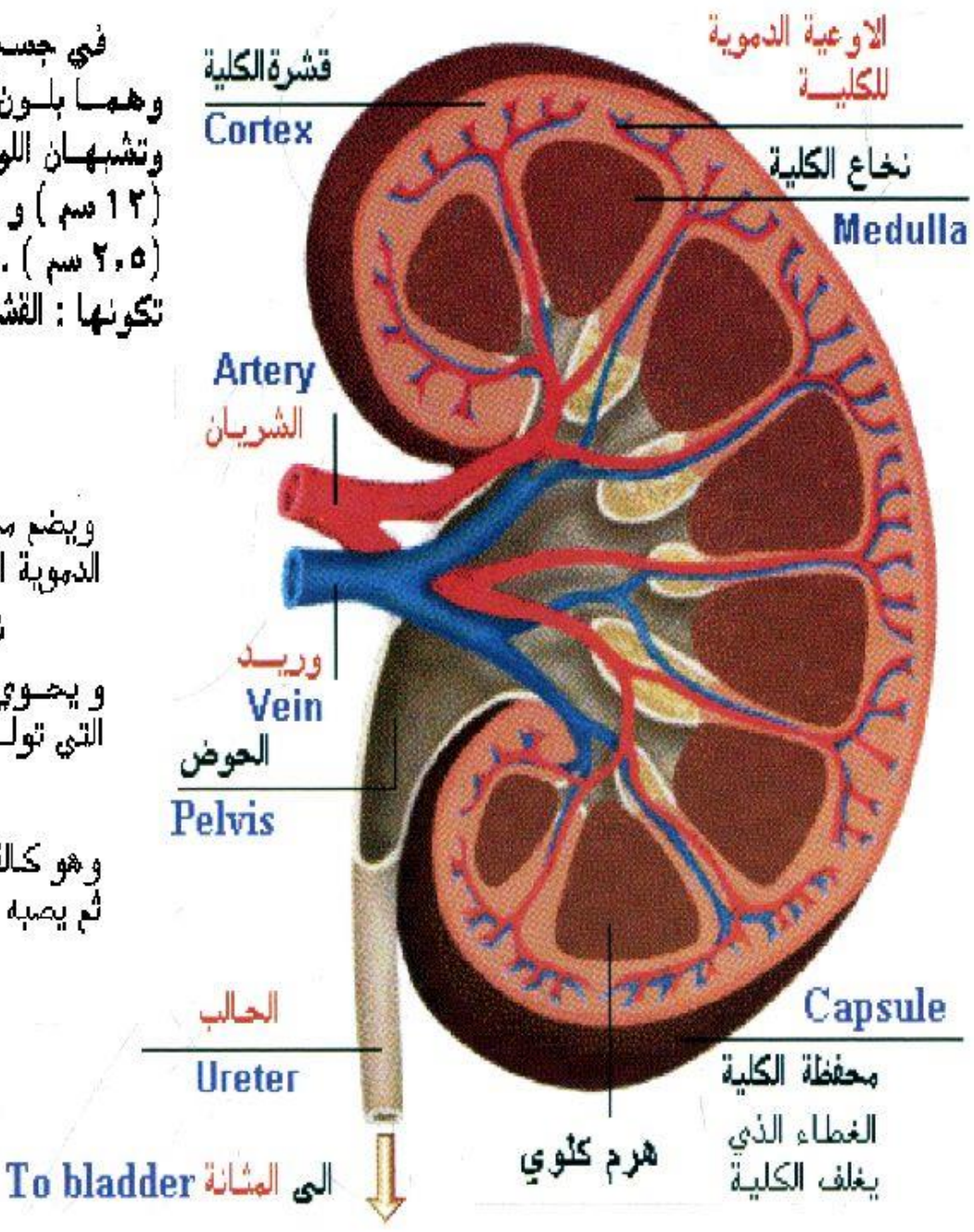

قشر الكلية

ويضم مجاميع من الاوعيــة الدموية التي تعمل على تصفية الدم .

نخاع الكليــة

و يحــوي ملاييـــن الانــابيب التي تولــد البــول .

الحوض

وهو كالقمع ويجمــع البول ثم يصبه في الحالب .

النفرون

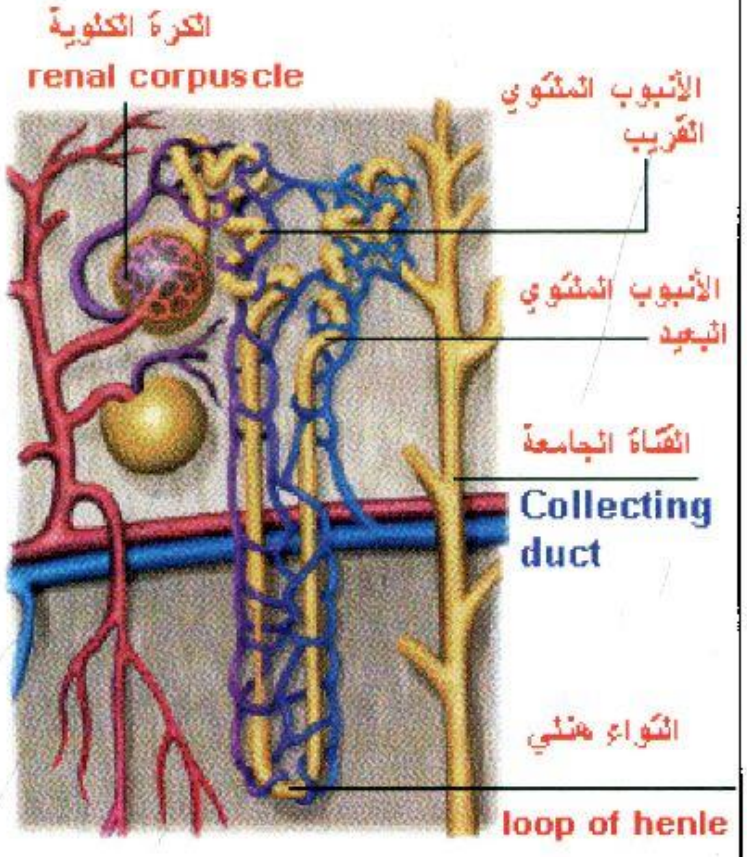

النفرون (1)

النفرونات (الكليونات)

النفرونات (الكليونات) تصفي الدم و تولد البول . و يُحمل الدم اليها عبر الشرايين التي تتشعب الى اوعية دموية دقيقة أو شعيرات داخل كيس النفرون حيث يصفى الدم . معظم السوائل المترشحة يُعاد امتصاصها الى الدم و ذلك خلال جولتها على امتداد النفرون .

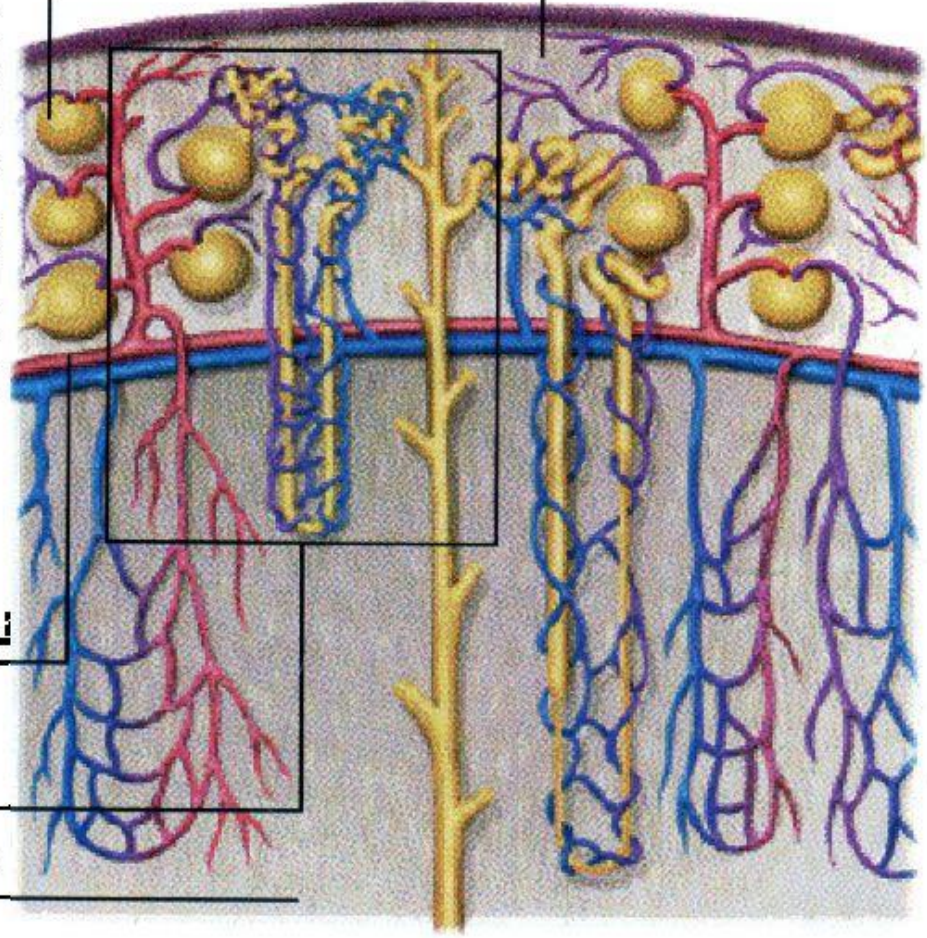

النفرون(2)

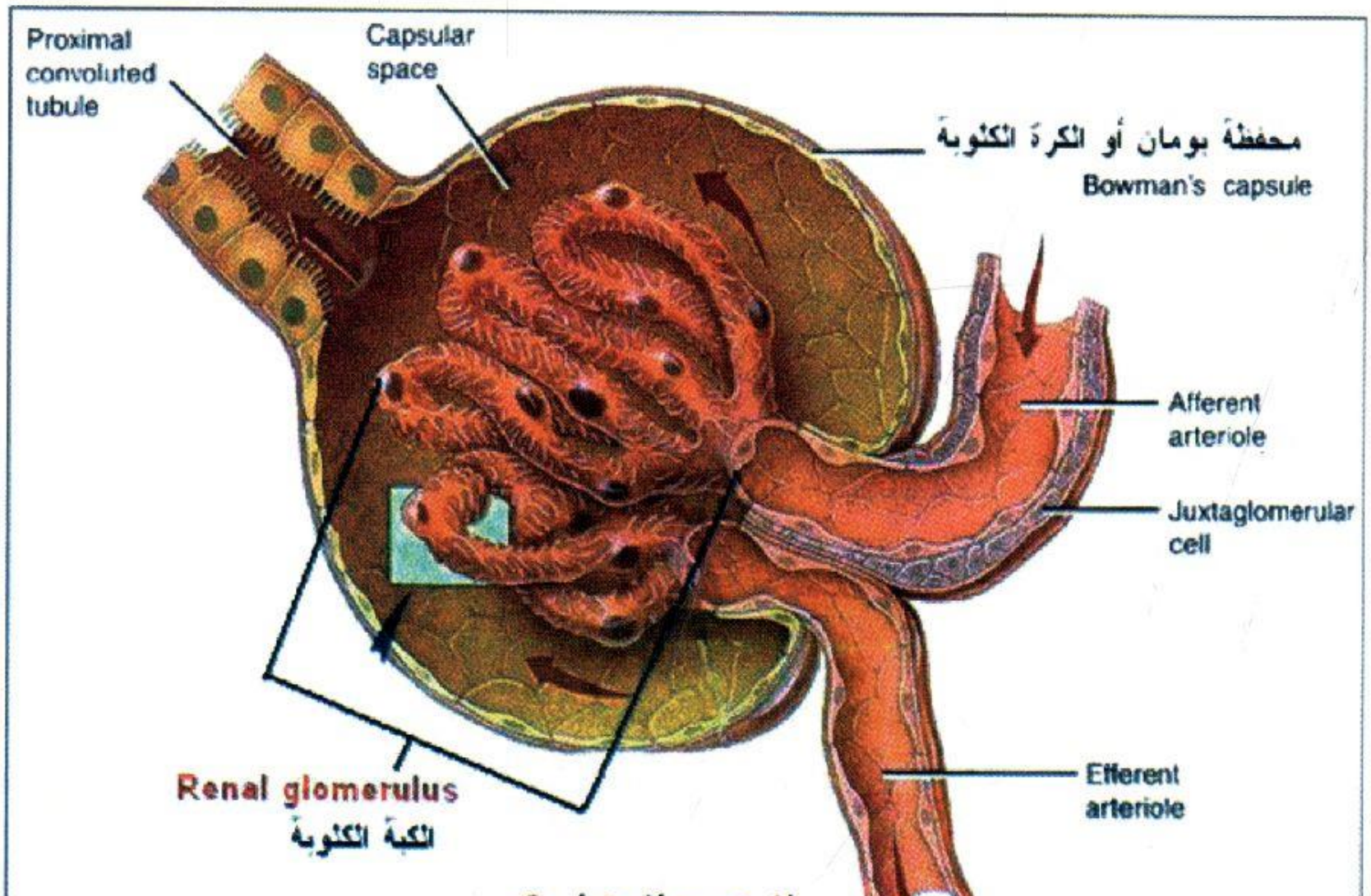

الكرة الكلوية

الحالب

الحالب هو احد أنبوبين عضليين دقيقين يقومان بنقل البول من الكليتين الى المثانة . هذا المقطع العرضي للحالب يُظهر طبقتين من العضلات التي تدفع بالبول الى المثانة (كعملية انكباس معجون الاسنان في انبوبته) . عندما تمتلئ المثانة ينغلق الحالبان بصورة لا إرادية و هكذا لايتمكن البول من الرجوع الى الكليتين مرة اخرى .

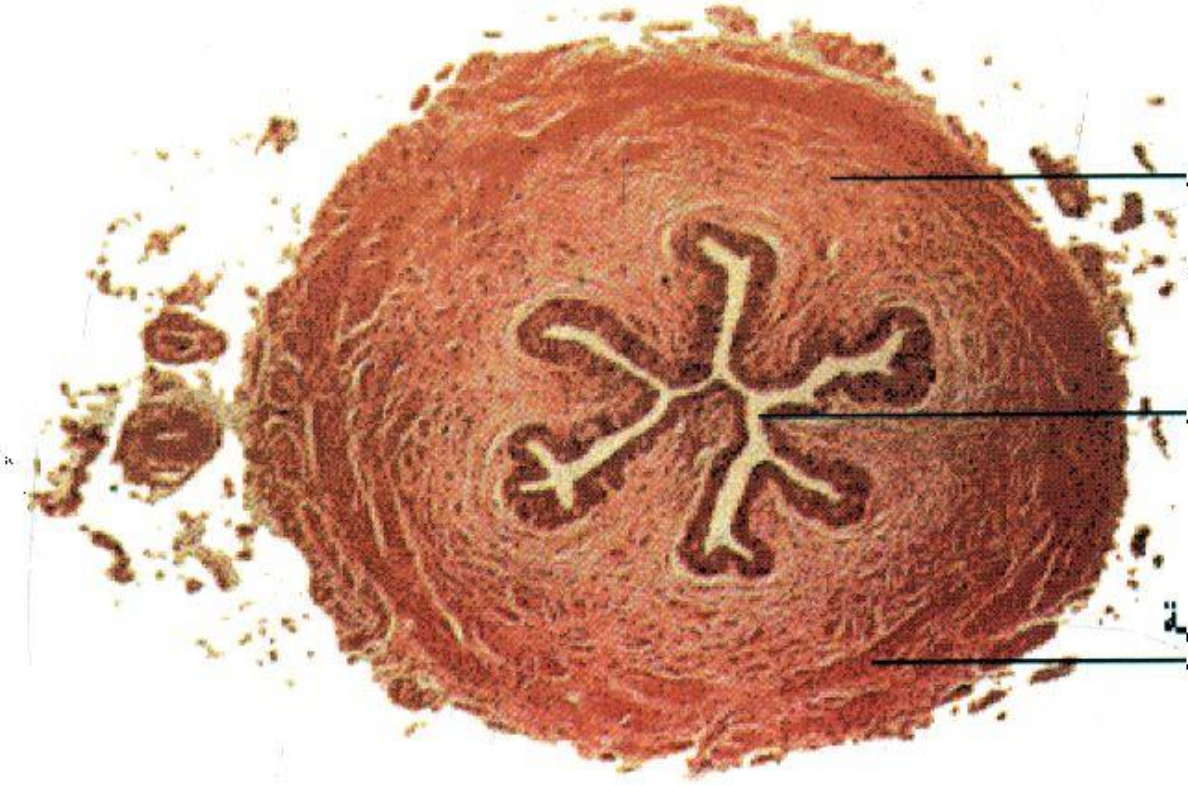

المثانة

المثانة كيس عضلي أسفل التجويف البطني ، والذي يتسع لاحتواء البول . ينفتح في مؤخرة المثانة انبوبان رفيعان طويلان يعرفان (بالحالبين) ، واللذين ينقلان البول من الكليتين الى المثانة .

وفي قاعدة المثانة يوجد الاحليل وهو انبوب عضلي رقيق الجدران يطرح بواسطته البول الى خارج الجسم . الاحليل عند النساء أقصر مما هو عند الرجال .

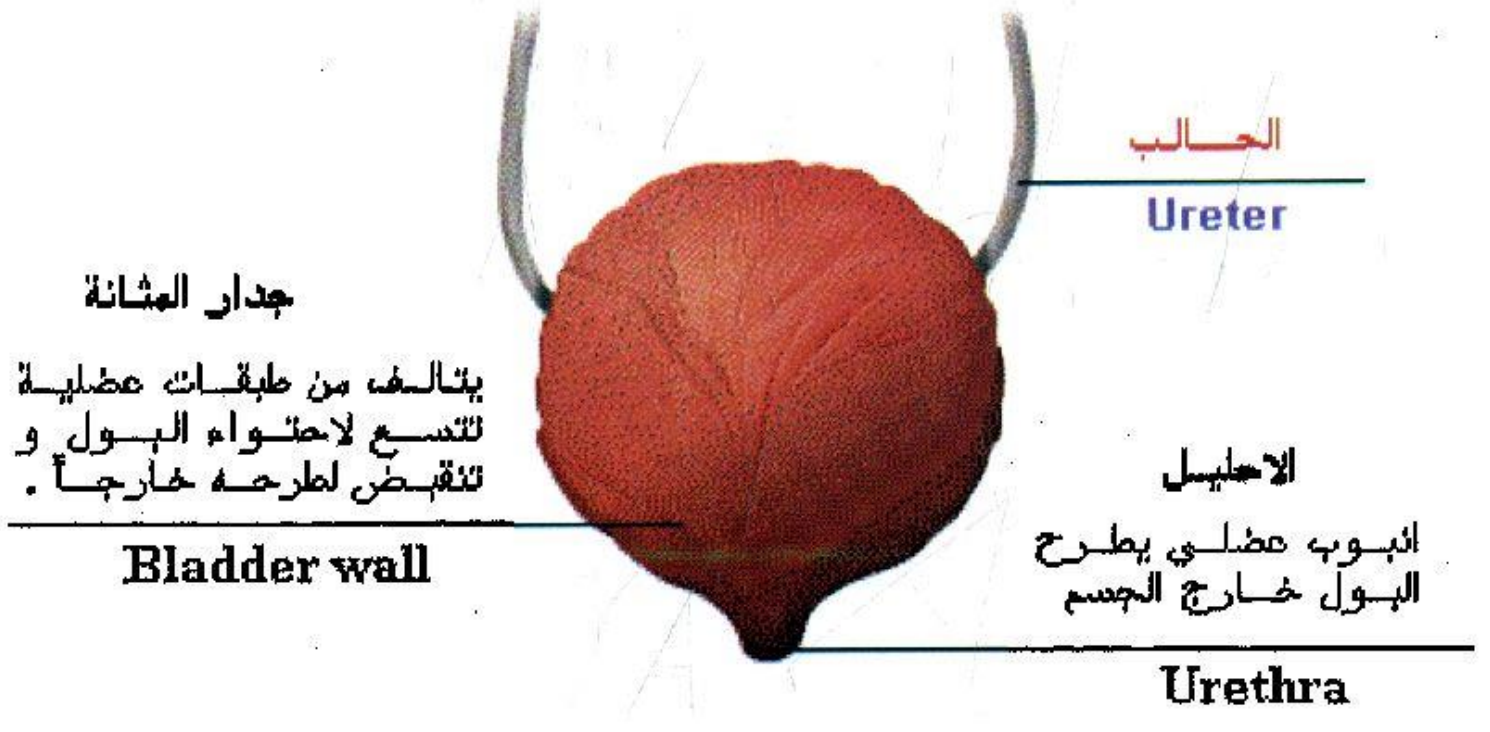

تشريح المثانة

المثانة كيس يستلم البول من الكليتين فيجمعه ثم يطرحه من الجسم خلال عملية التبول . جدارها متجعد و مرن ، لذا فهو يتمدد ليسع (٥٠٠ ملم) من البول . وعند امتلاء المثانة يتقلص جدارها العضلي فيندفع البول نازلاً الى الاحليل ليؤدي به الى خارج الجسم . وفي إسفل المثانة هناك عضلتان حلقيتان تنظمان عملية التبول و تعرفان (بالعضلتين العاصرتين) .

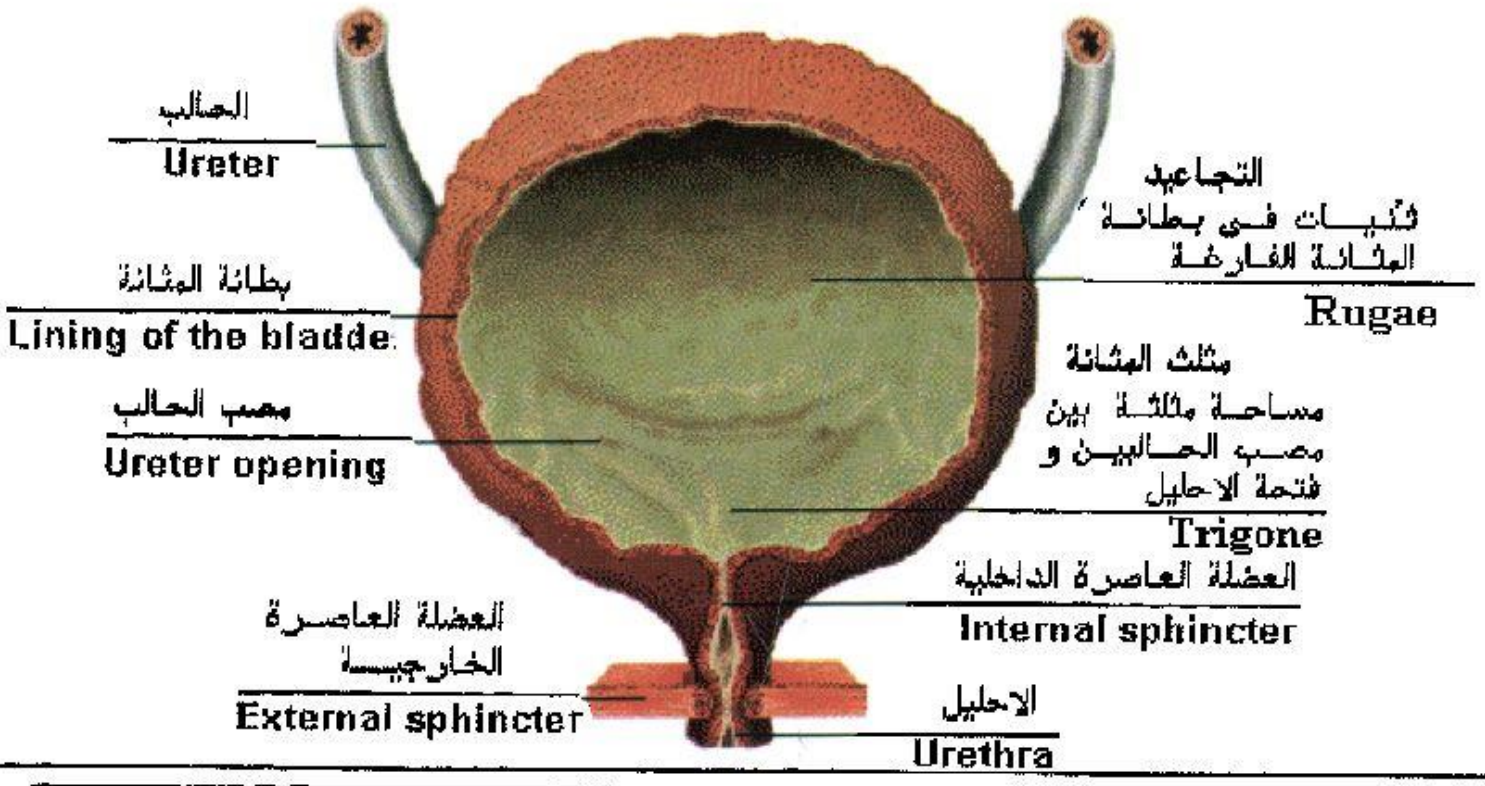

كيف تعمل المثانة ؟

تكوّن الكليتان البول بمعدل (٥ ,١ لتر) في اليوم تقريباً . و ينقل هذا البول الى المثانة عبر انبوبين رفيعين يعرفان (بالحالبين) . عندما يتجمّع البول قطرة فقطرة تتمدد المثانة و ينبسط جدارها الداخلي وتختفي تجاعيده . و عند امتلاء المثانة فإن الرسائل المرسلة الى الجهاز العصبي المركزي تجعلك تشعر بالحاجة الى التبول . و يحدث التبول بفعل تقلص عضلات جدار المثانة وارتخاء العضلتين العاصرتين الحلقيتين أسفل المثانة . و هي تفرغ باندفاع البول خارج الجسم بواسطة إنبوب رفيع يعرف بالاحليل . عندما تكون المثانة فارغة تماماً تتقلص العضلتان العاصرتان و ترتخي عضلات جدارها ، ثم تعود المثانة فتمتلئ مجدداً .

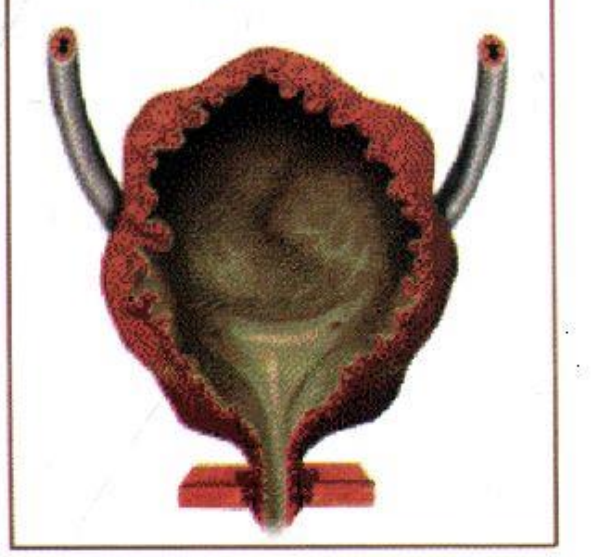

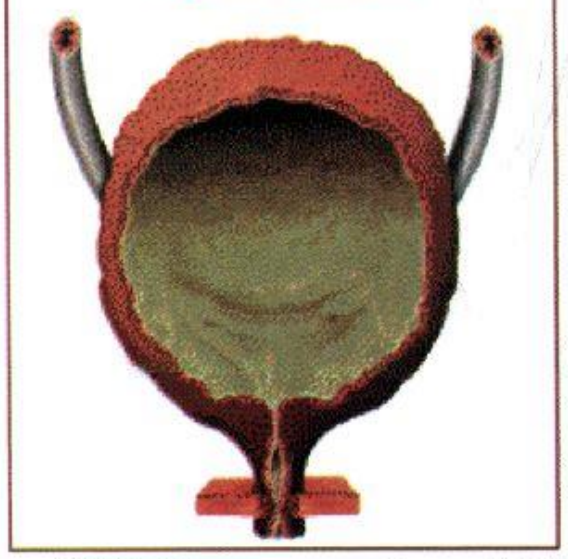

إمتلاء المثانة

يحتوي جدار المثانة على المستلمات التي تشعر بتمطي المثانة وامتلائها بالبول ، وعندما يكون في المثانة أكثر من (٣٠٠ ملليلتر) من البول ، ترسل هذه المستلمات الرسائل التي تسبّب في إيجاد الشعور بالحاجة إلى التبوّل . وإن لم تفرغ المثانة فإنها تستطيع الإتساع إلى حدّ يمكّنها استيعاب مقدار (٥٠٠ ملليلتر) من البول .

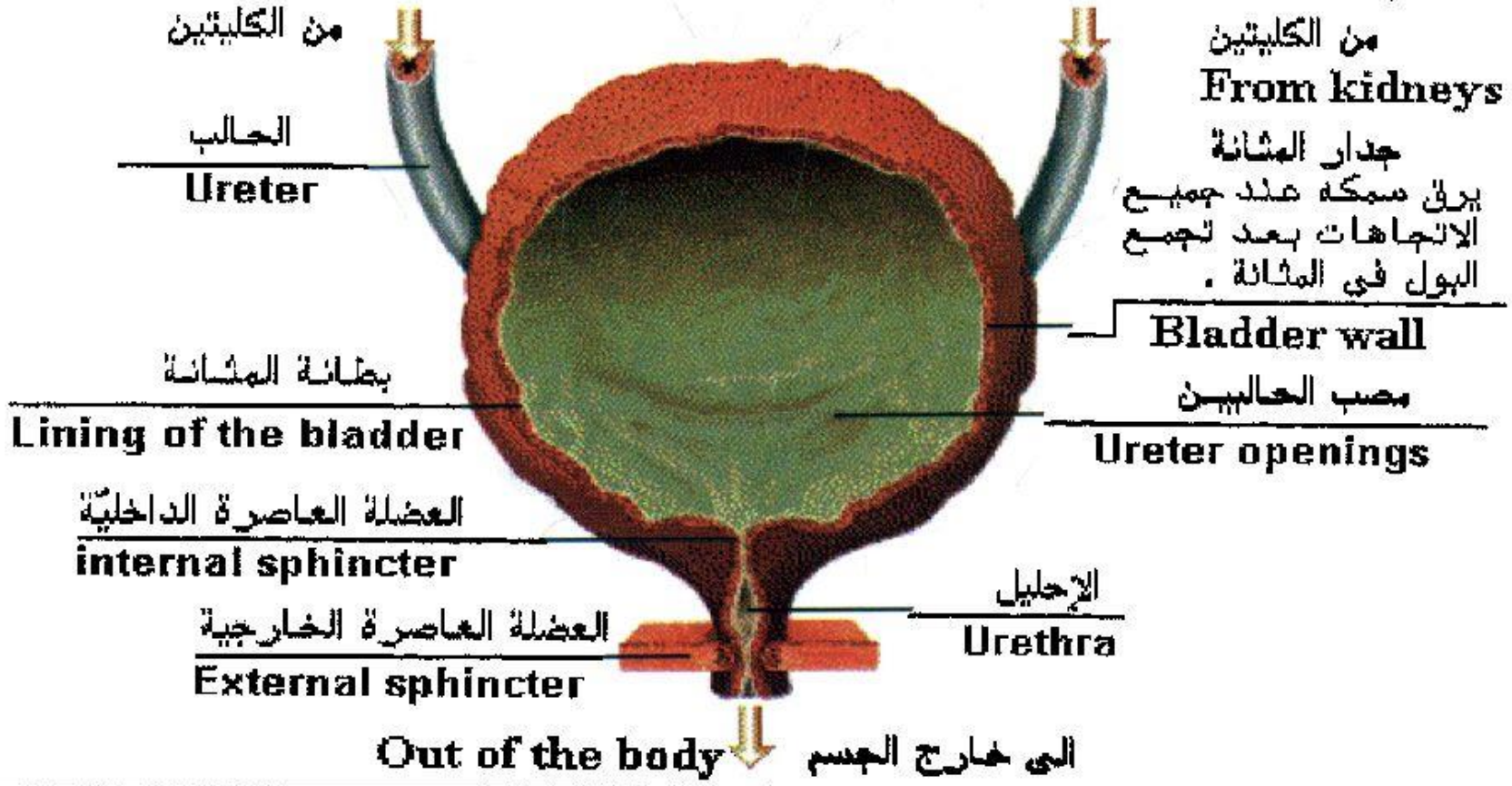

تفريغ المثانة

عندما ترغب بالتبول ، تنفتحُ عضلتان حلقيتان عاصرتان فينساب البول الى خارج المثانة وفي هذه الاثناء تتقلص عضلات جدار المثانة فيندفع البول خارجاً . و عندما تفرغُ المثانة تنغلق العضلتان العاصرتان و ترتخي عضلات جدار المثانة .

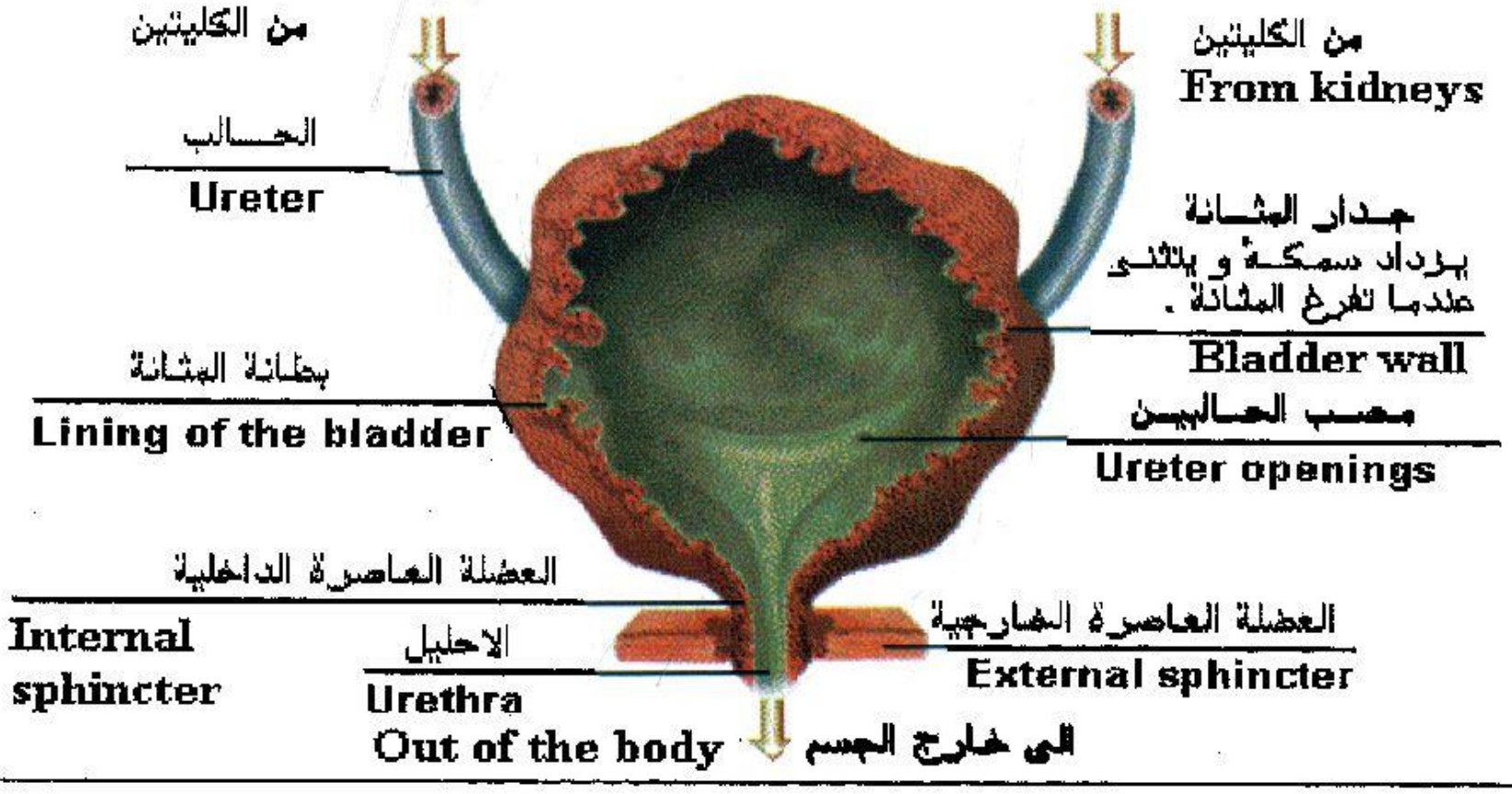

كيف يعمل الجهاز البولي ؟

يتكون الجهاز البولي من كليتين و مثانة واحدة . وكذلك يحتوي على أنبوبين طويلين يعرفان (بالحالبين) واللذين يربطان الكليتين بالمثانة ، و يحتوي أيضاً على الاحليل (الذي ينقل البول إلى خارج المثانة) . إن الكليتين مسؤولتان عن تصفية المواد الفائضة عن الحاجة من الدم ، فتكوّنان البول . ويدخل البول إلى المثانة عن طريق الحالبين ، و يُخزن فيها ، و عندما يتجمّع بمقدار كاف يُطرح من الجسم عن طريق الإحليل .

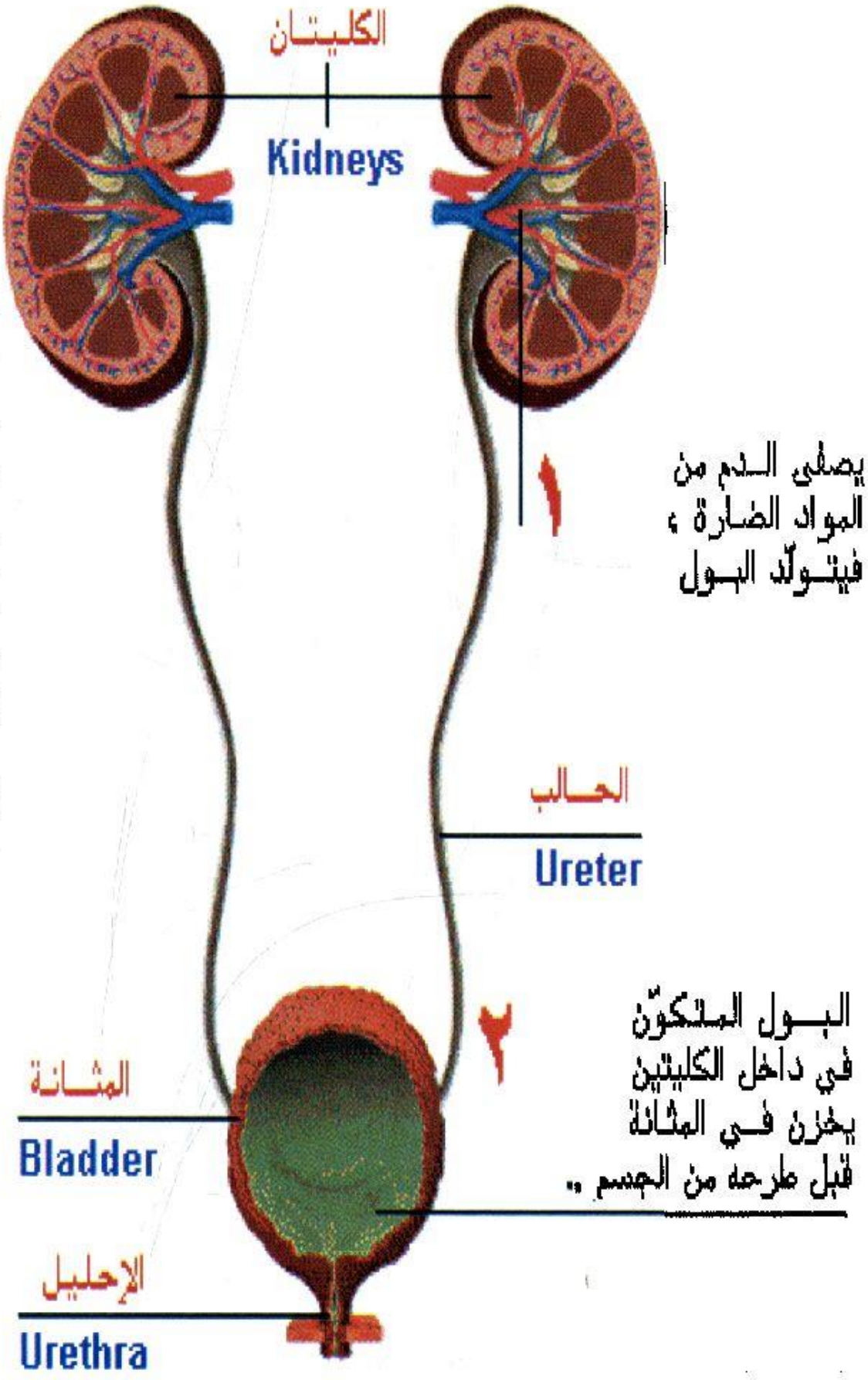

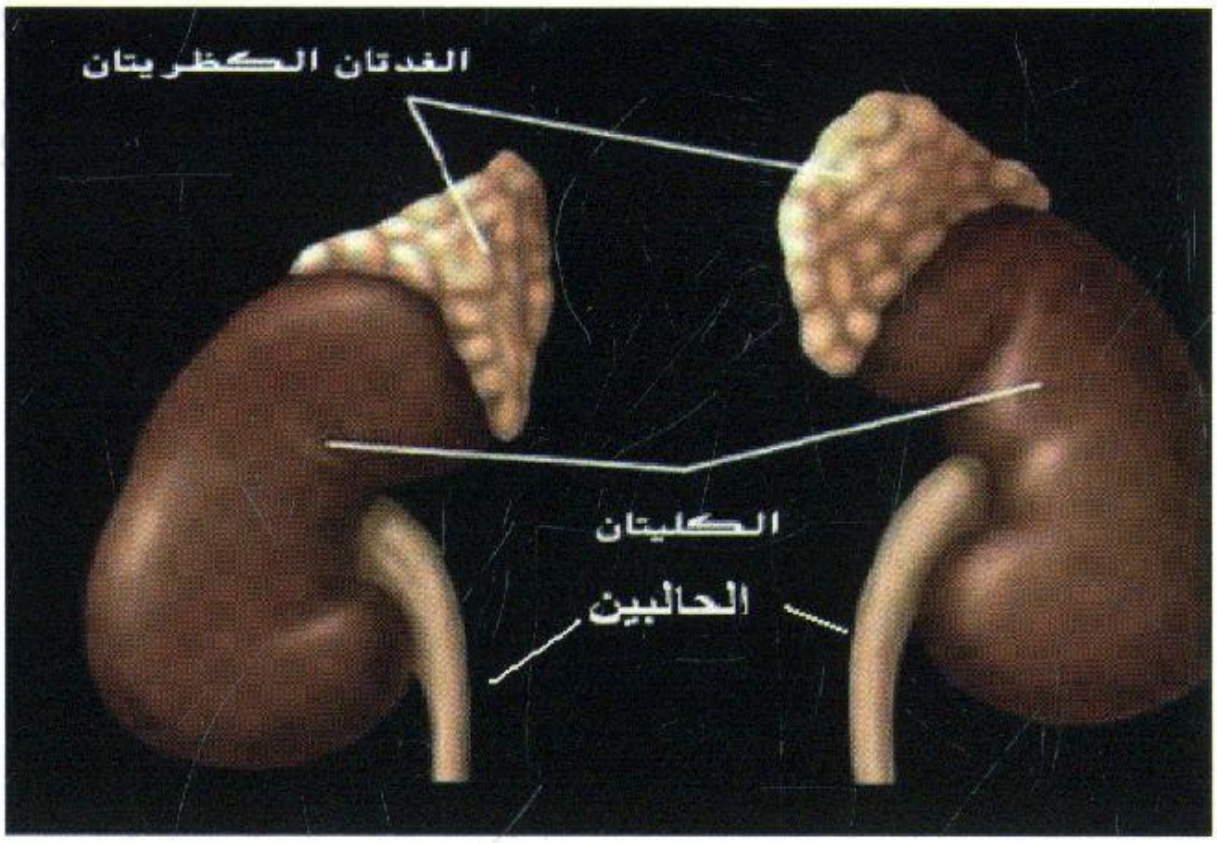

الكلى والحالبين

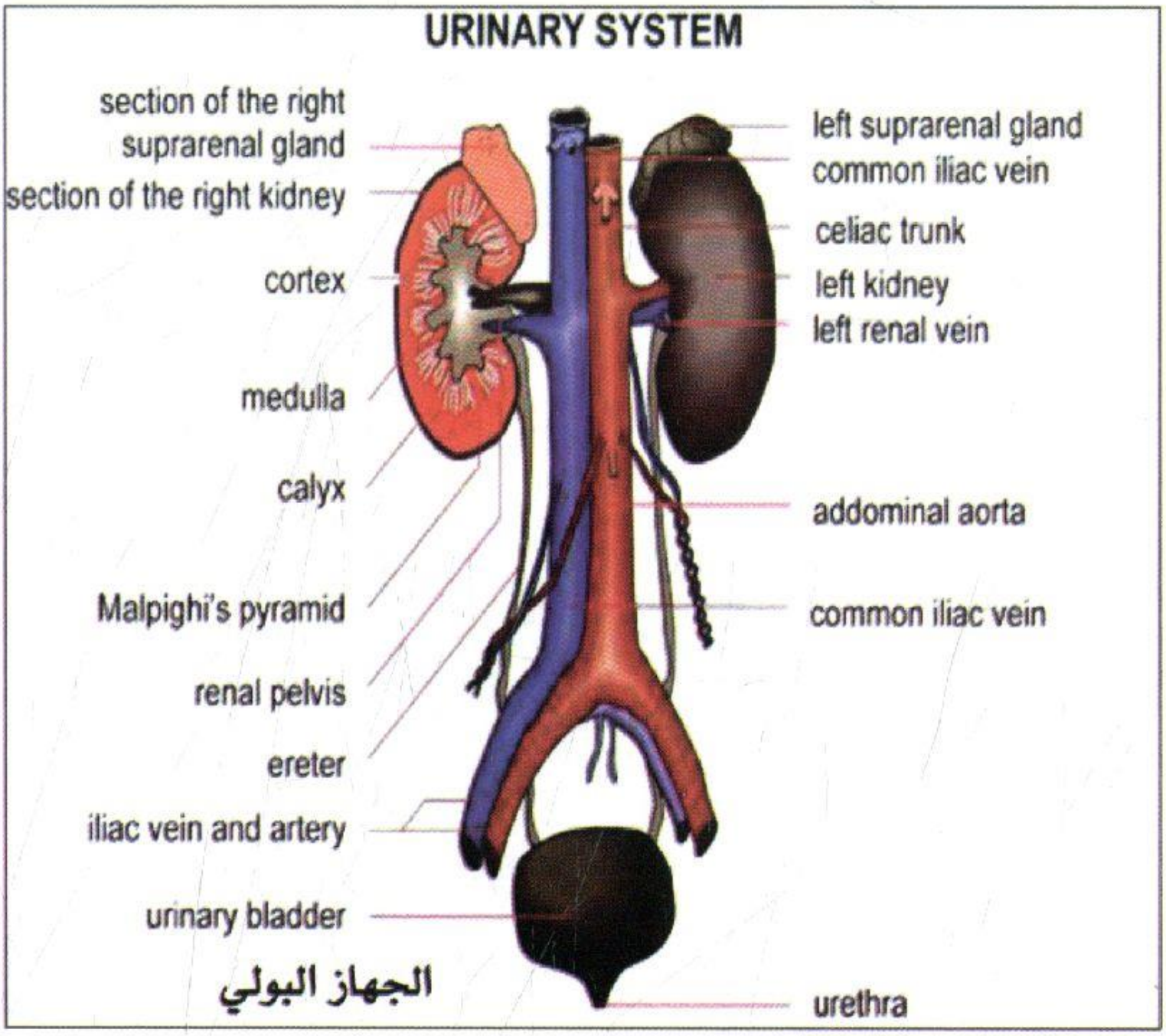

الوحدة السابعة

الأجهزة التناسلية

(7)

الأجهزة التناسلية (Reproductive Systems)

1- الجهاز التناسلي الذكري (**Male reproductive system**)

يتكون من الأجزاء التالية:

أ- كيس الصفن (**Scrotum**):

وهو يبدو من الخارج على شكل كيس من الجلد ويقسم من الداخل إلى كيسين بواسطة تركيب يدعى الحاجز الصفني (Secrotal Septum) وكل كيس يحتوي على خصية.

وظيفته : المحافظة على الخصيتين وتنظيم درجة حرارتها.

ب- الخصيتان (**Testes**):

وهي غدد بيضاوية الشكل وزن الواحدة منها 10 – 15 غرام تقريباً، طولها 5 سم وعرضها 2.5سم تقريباً تقع في كيس الصفن.

وظيفتها : إنتاج الحيوانات المنوية والهرمونات الجنسية عند الذكر.

ج - قنوات الخصيتين (**Ducts of The Testes**):

تصنع الحيوانات المنوية في الخصيتين وتنتقل عبر قنوات منوية صغيرة من الخصية حتى تصل إلى عضو يقع فوق الخصية يسمى البربخ (Epididymis) وهو عضو يشبه الضمة طوله 4 سم ويتركب من رأس وجسم وذيل تسير فيه الحيوانات المنوية حتى تصل إلى أنبوب طويل يدعى الأسهر، ثم إلى الإحليل وهو مجرى البول وهو جزء مشترك بين الجهازين البولي والتناسلي حيث يخرج منه السائل المنوي والبول.

د- القضيب (**Penis**):

ويحتوي على المجرى البولي (الإحليل) وهو اسطواني الشكل تقريباً، مكون من جسم وجذر ورأس.

- الجسم (Body) : مكون من ثلاثة أنسجة اسطوانية الشكل اثنان في المنطقة الظهرية للقضيب تسمى الأجسام الكهفية (Corpora Covernosa) بينما النسيج الثالث يقع في الجهة البطنية للقضيب ويسمى الجسم الإسفنجي (Corpus Spongiosum).

وظائفها : تعمل على انتصاب القضيب عند الإثارة الجنسية وتحافظ على بقاء المجرى البولي مفتوحاً .

- **الجذر** (Root) : وهو قاعدة القضيب المرتبطة بالجسم.

وظيفته : ربط القضيب بالجسم.

- **الرأس أو الحشفة** (Glans)

وتحتوي هذه المنطقة على فتحة المجرى البولي، وتحتوي على مستقبلات جنسية.

هـ - الغدد الجنسية الذكرية (Male Sex Glands) وتشمل :-

1- الحويصلات المنوية (Seminal Vesicles):

وهي تراكيب متعرجة طولها حوالي 5 سم تقع عند قاعدة المثانة البولية أمام المستقيم.

وظيفتها : تفرز سائل قاعدي لزج يحتوي على سكر الجلوكوز كغذاء للحيوانات المنوية، ومادة البروستاغلاندين (Prostaglandin) والتي تسهل حركة الحيوانات المنوية والسائل القاعدي الذي تفرزه الحويصلات المنوية يعمل على معادلة حموضة المهبل عند الأنثى، وبالتالي يوفر البيئة المناسبة للحيوانات المنوية، وتبلغ إفرازات الحويصلات المنوية حوالي 60٪ من حجم السائل المنوي.

2- غدة البروستات (Prostate Gland):

وهي كتلة منفردة من الخلايا تشبه كعكة الدونت (Doughnut) وتقع أسفل المثانة البولية، وتشكل إفرازاتها حوالي 25٪ من حجم السائل المنوي.

وظيفتها : تفرز سائلاً حامضي لونه حليبي يحتوي على مركبات حمضية وإنزيمات، وهذا السائل يعمل على تسهيل حركة الحيوانات المنوية.

3- غدد كوبر (Cowper's Glands):

كتلة من الخلايا حجمها مثل حجم حبة البازيلاء وتقع أسفل غدة البروستات.

وظيفتها :-

إفراز مادة قاعدية لمعادلة الأحماض في مجرى البول للحفاظ على حياة الحيوانات المنوية، وكذلك تفرز مخاط يرطب المجرى البولي ونهاية القضيب مما يسهل حركة الحيوانات المنوية وممارسة الجنس.

الجهاز التناسلي الأنثوي (Female Reproductive System)

ويتكون من الأجزاء التالية :-

أ- المبايض(Ovaries):

وهي زوج من الغدد تشبه الخصيتين في نشأتهما تقعان على جانبي الرحم ومتصلتين به.

وظائف المبيض :-

إنتاج البويضات ونقلها عبر قناة فالوب (Fallopian Duct) إلى الرحم حتى يحدث لها إخصاب من قبل حيوان منوي، ويفرز المبيض هرمونات جنسية [1].

ب- قناة فالوب (Fallopian Duct):

وتُسمى أيضاً الأنبوب الرحمي (Uterine Tube) أو قناة المبيض (Oviduct)، وطولها 20سم تقريباً، ويحتوي جسم الأنثى على قناتين فالوب على يسار ويمين الرحم.

وظائفها : نقل البويضات من المبيض إلى داخل الرحم.

ج- الرحم (Uterus):

شكلهُ مثل حبة الكمثرى ويقع بين المثانة البولية والمستقيم، وفي الأنثى التي لم تحمل بعد، يبلغ طوله 7.5 سم وعرضه 5 سم وسمكه 2.5سم تقريباً، ويكون أكبر من ذلك عند الأنثى التي سبق وأن حملت.

وظائفهُ :

هو مكان تكون الجنين وتطوره أثناء الحمل ويوفر البيئة المناسبة لحياة الجنين ويحميه من الصدمات.

د- المهبل (Vagina):

وهو عضو أُنبوبي عضلي طولهُ 10سم تقريباً، يقع بين المثانة البولية والمستقيم وجدارهُ مبطن من الداخل بنسيج طلائي حرشفي طبقي وفجوي.

وظائفه : يسمح بمرور الحيوانات المنوية إلى الرحم ويسمح بخروج الجنين من الرحم عند الولادة.

ه- الفرج (Vulva):

ويتكون من :-

---

(1) سيتم مناقشة هذه الفقرة – بإذن الله تعالى – عند الحديث عن موضوع (الغدد الصمّاء).

1- جبل العانة (Mons Pubis):

يقع أمام فتحة المهبل والمجرى البولي وهو انتفاخ مكون من نسيج ضام دهني مغطى بالجلد والشعر.

2- الشفران الكبيران (Labia Majora):

وهي إنطواءات جلدية تمتد للخارج وهي تشبه كيس الصفن من الناحية التركيبية ومغطاة بالشعر وتحتوي على عدد وفير من الأنسجة الدهنية والغدد العرقية.

3- الشفران الصغيران (Labia Minora):

وتقع في منتصف الشفران الكبيران وهي إنطواءات جلدية صغيرة ولا يغطيها الشعر ولا تحتوي على أنسجة دهنية، وتحتوي على القليل من الغدد العرقية وخلايا زيتية (Oil Cells).

4- البظر (Clitoris):

هو كتلة اسطوانية صغيرة من أنسجة وأعصاب، ولها القدرة على الانتصاب، ويقع أعلى الفرج تقريباً بين الشفرين الصغيرين، وهو مشابه لحشفة القضيب عند الرجل وله القدرة على التهيج والانتصاب.

وظيفته: يؤدي إلى التهيج الجنسي عند الأنثى.

5- الدهليز (Vestbule):

وهو المنطقة المحصورة بين الشفرين الصغيرين ويحتوي على فتحتين واحدة للمجرى البولي والثانية هي فتحة المهبل والتي تحتوي على غدد تدعى غدد بارثولين (Bartholin's Glands).

وظيفته : طرح البول خارج الجسم وتتم فيه عملية قذف الحيوانات المنوية.

6- انتفاخ الدهليز (Bulb of Vistibule):

ويتكون من كتل مستطيلة من أنسجة داخلية قابلة للانتصاب حيث أنها تُزود بالدم مثل الجسم الإسفنجي لدى الرجل وعندما ينتصب يضيّق فتحة الدهليز ويضغط على القضيب خلال ممارسة الجنس.

7- الغدد الحليبية (Mammary Glands):

وهي غدد عرقية متطورة إلى غدد تفرز الحليب توجد في الصدر في الثديين ولها قنوات تنقل الحليب إلى حلمات الصدر (Mammillae).

وظائفها : إنتاج الحليب وإفرازه بعد الولادة لتغذية الطفل.

حقيبة صور الوحدة السابعة

(الأجهزة التناسلية)

الأعضاء التناسلية للذكر

تُنتج الخلايا الجنسية الذكرية (الحيامن) وتُخزن في خصيتي الرجل (تُسمى الواحدة منها خصية) . وعند المقاربة الجنسية (الجماع) تنطلق ملايين الحيامن الناضجة عن طريق شبكة من الانابيب الى راس القضيب ومن هناك تُقذف هذه الحيامن في القناة المهبلية للمرأة بعملية تُدعى " القذف " . و ينبغي لواحدٍ فقط من هذه الحيامن الوصول الى خلية بيضة المرأة لكي يحصل التلقيح .

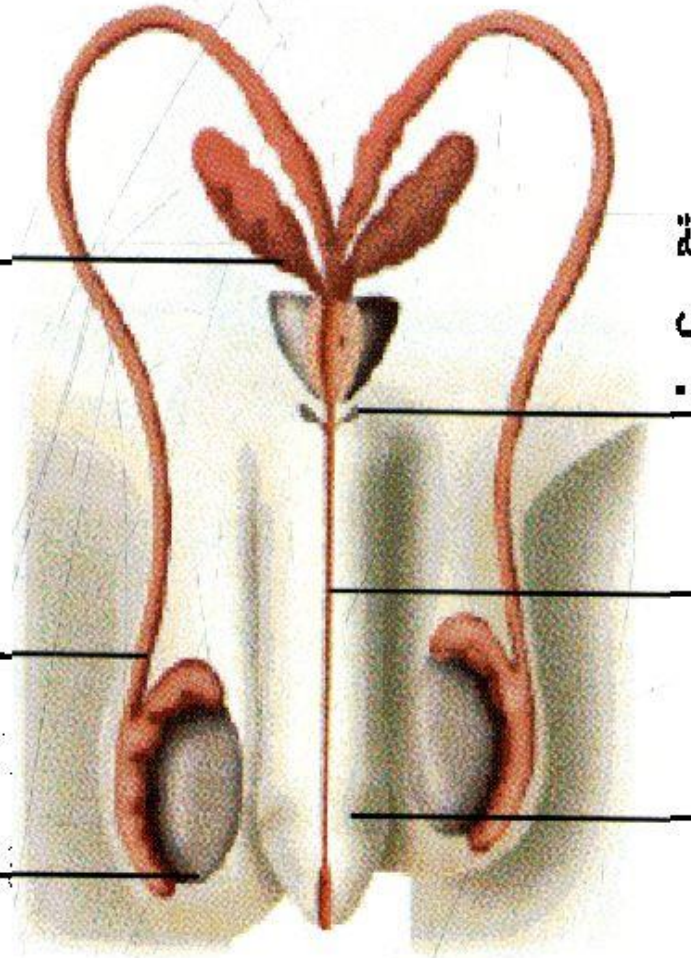

الأعضاء التناسلية للذكر (1)

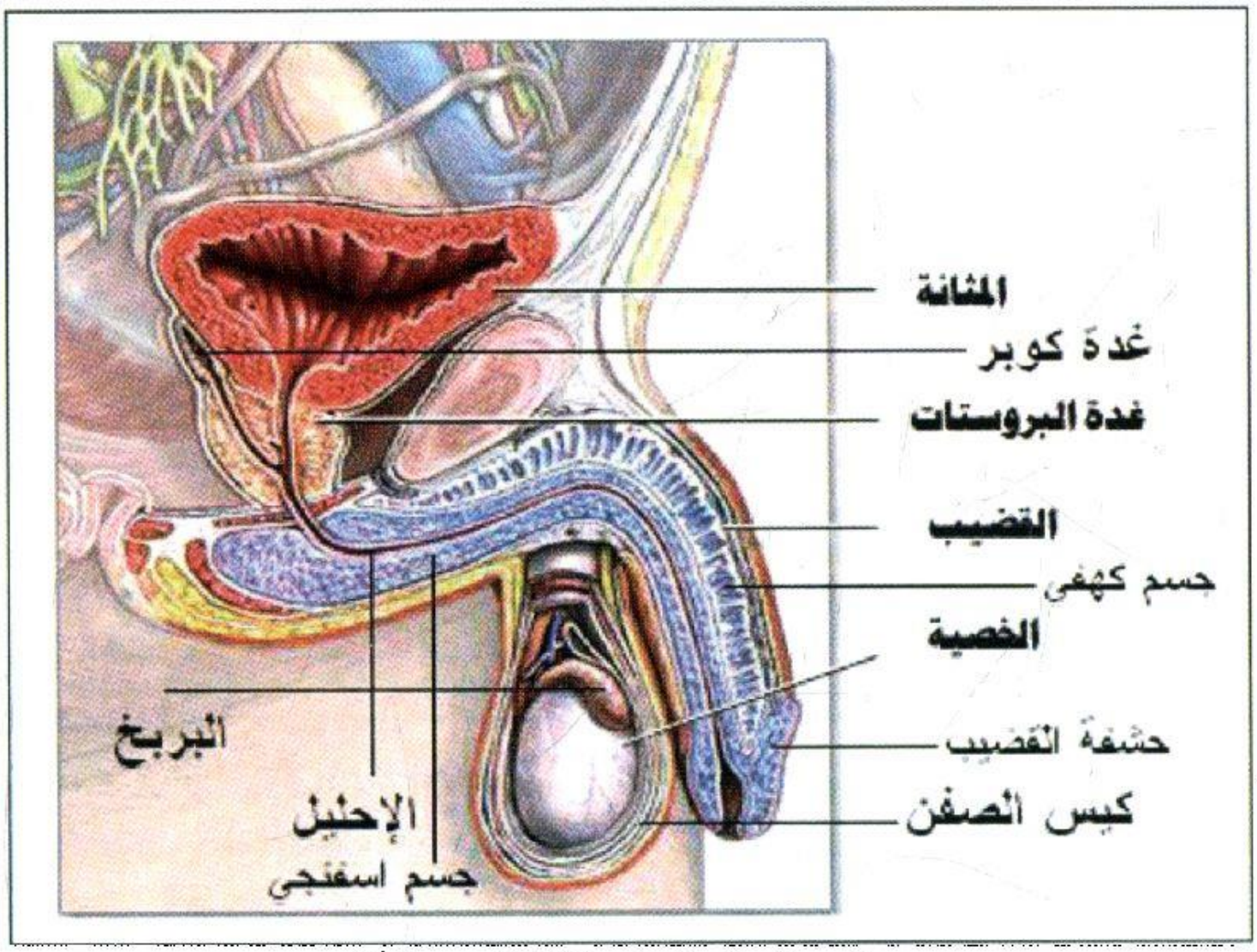

الجهاز التناسلي الذكري (1)

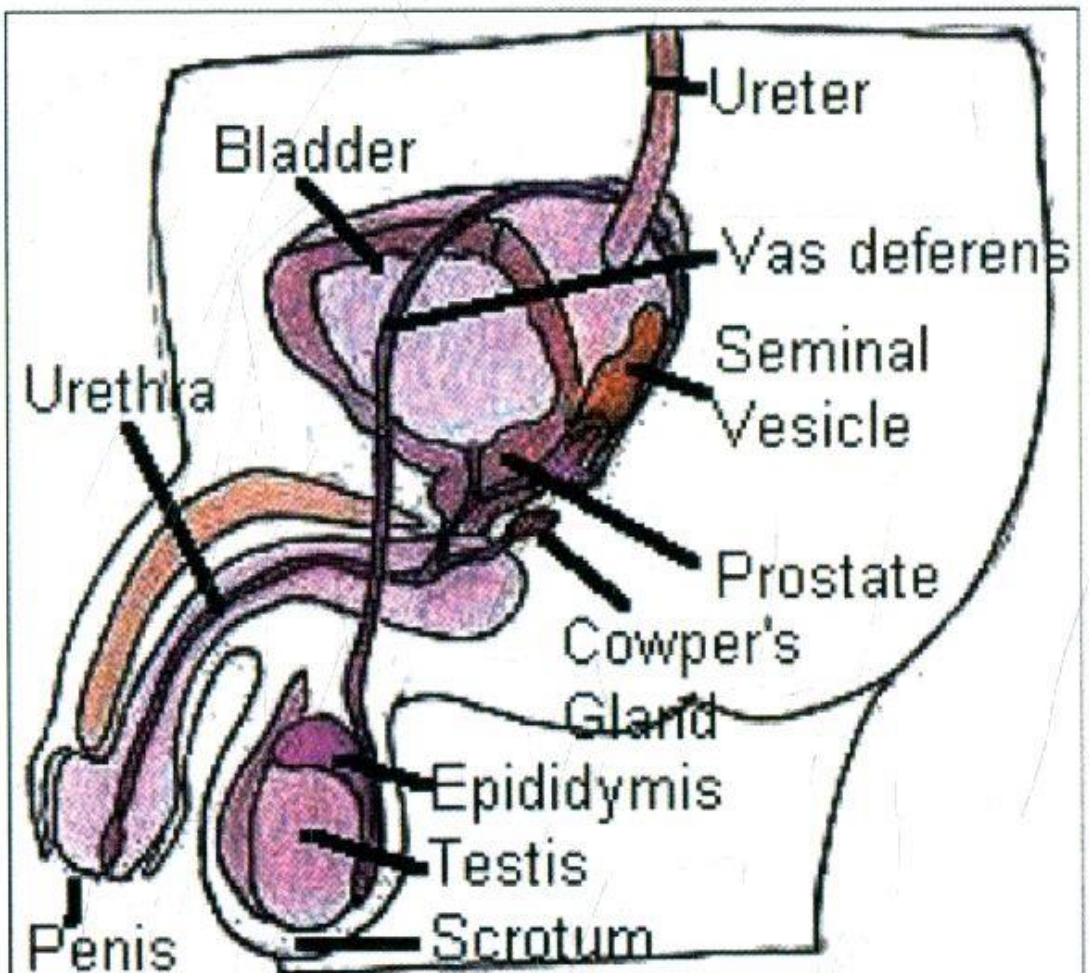

الجهاز التناسلي الذكري (2)

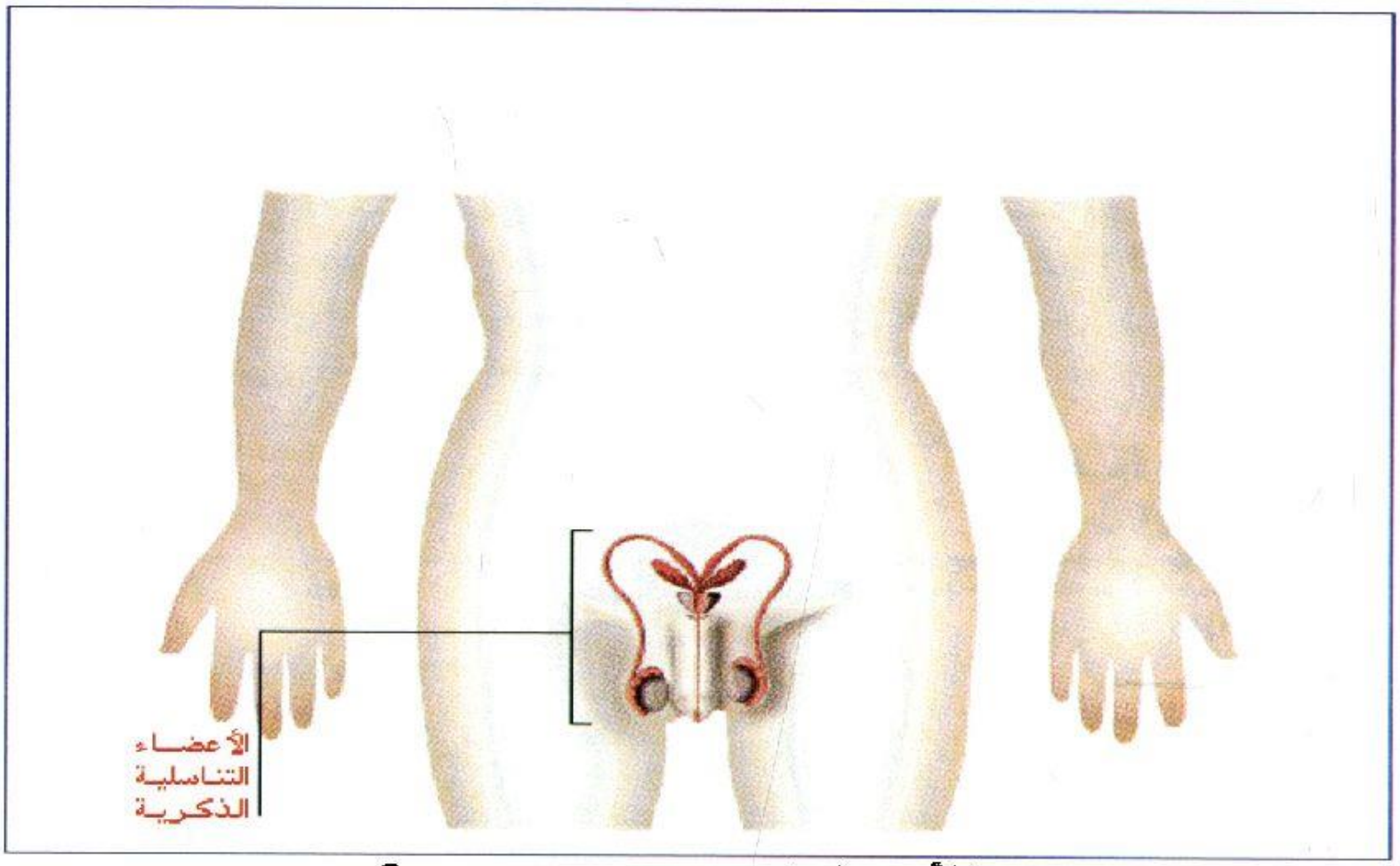

الأعضاء التناسلية الذكرية (2)

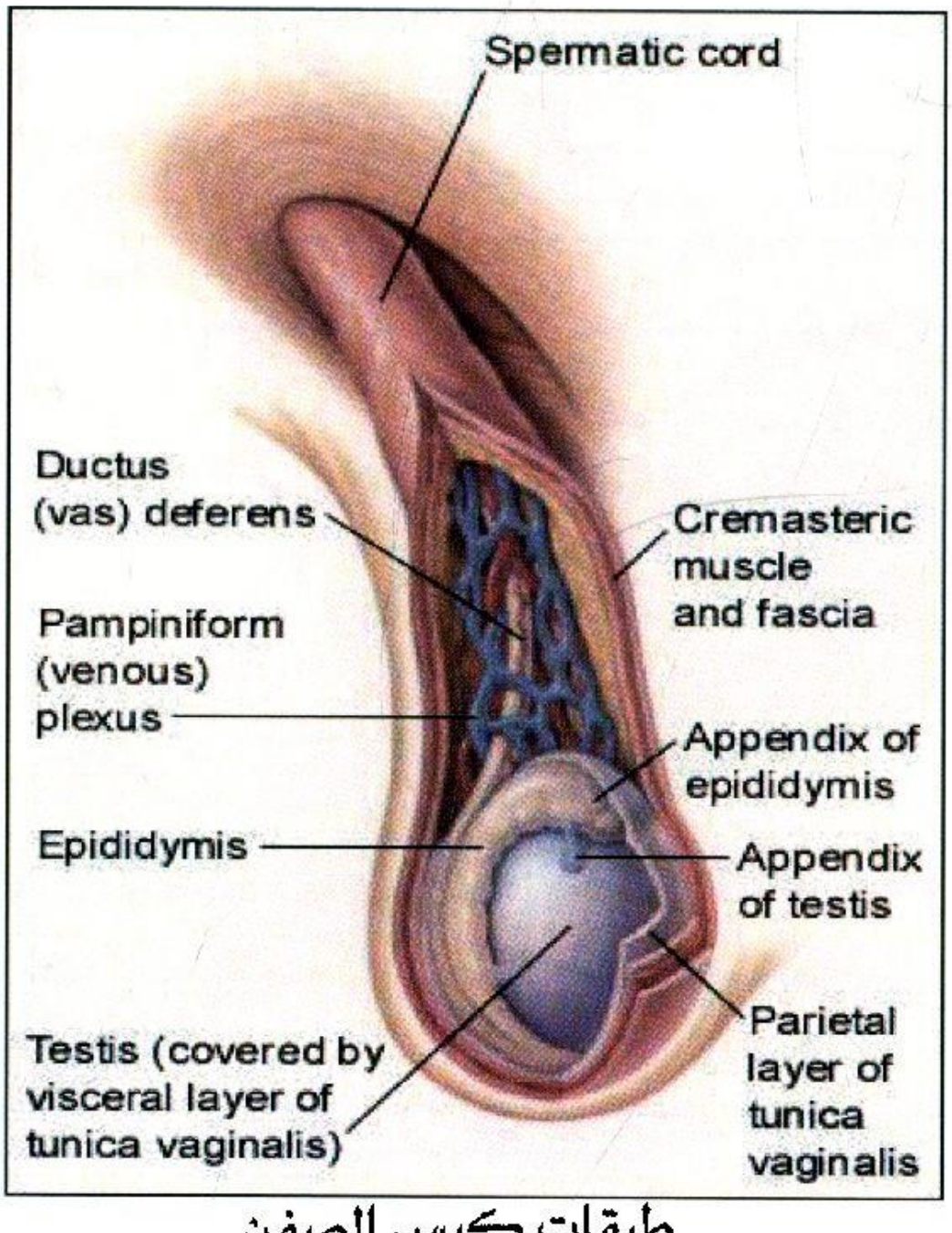

طبقات كيس الصفن

تكويـن الحيامن أو الحيوانات المنوية

تنتج الحيامن في الخصيتين اللتين توجدان في كيس الصفن المتدلي خلف القضيب . توجد في هذا الكيس خصيتان تحتوي كلٌ منهما على انابيب منوية ملفوفة باحكام حيث تكون محلاً لصنع الحيامن .

ينتج الرجل الآف الحيامن في كل ثانية . تُخزن هذه الحيامن في الانابيب الملتفة التي تدعى (البربخ) حيث تنضج هناك قبل أن تُقذف بواسطة القضيب .

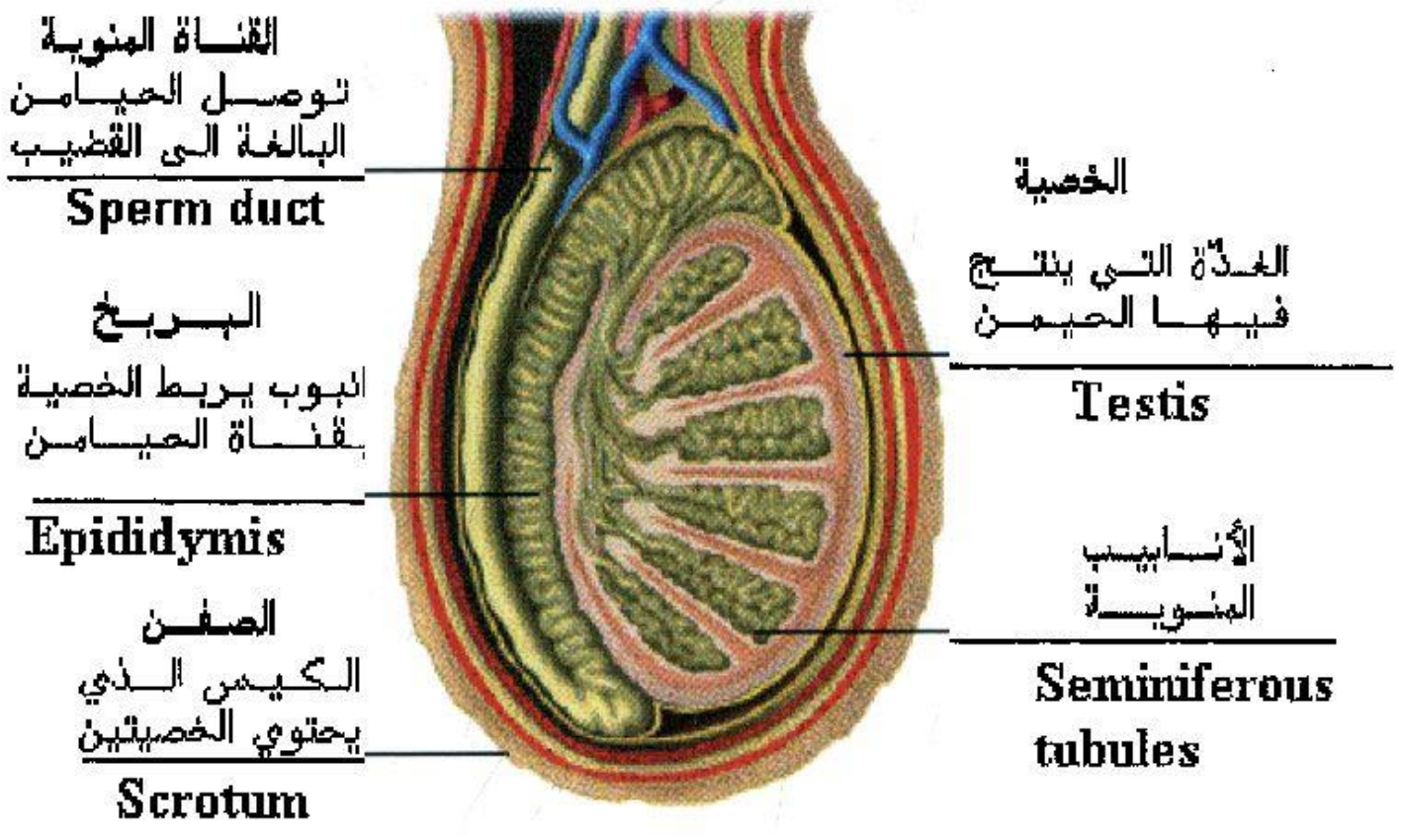

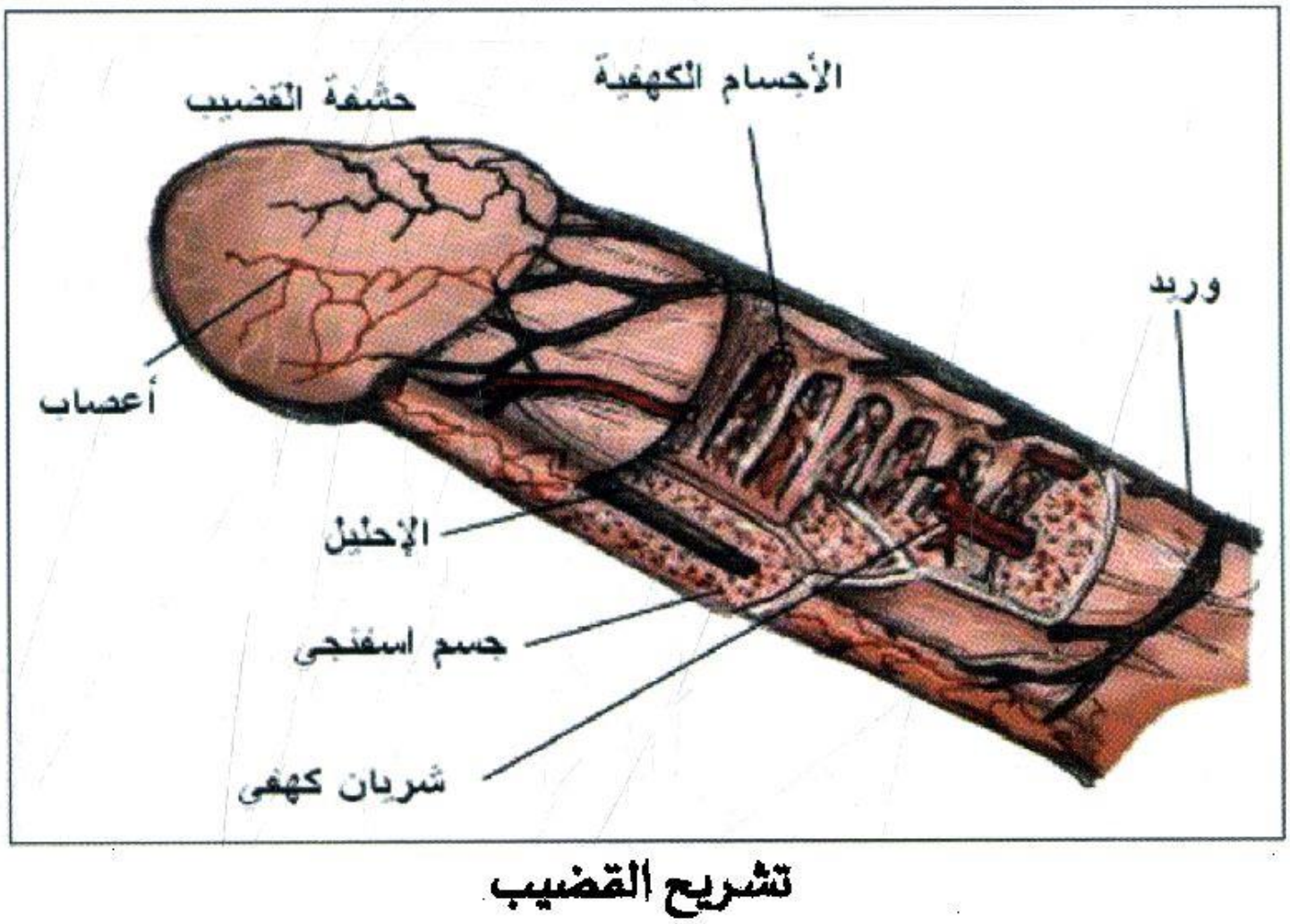

تشريح القضيب

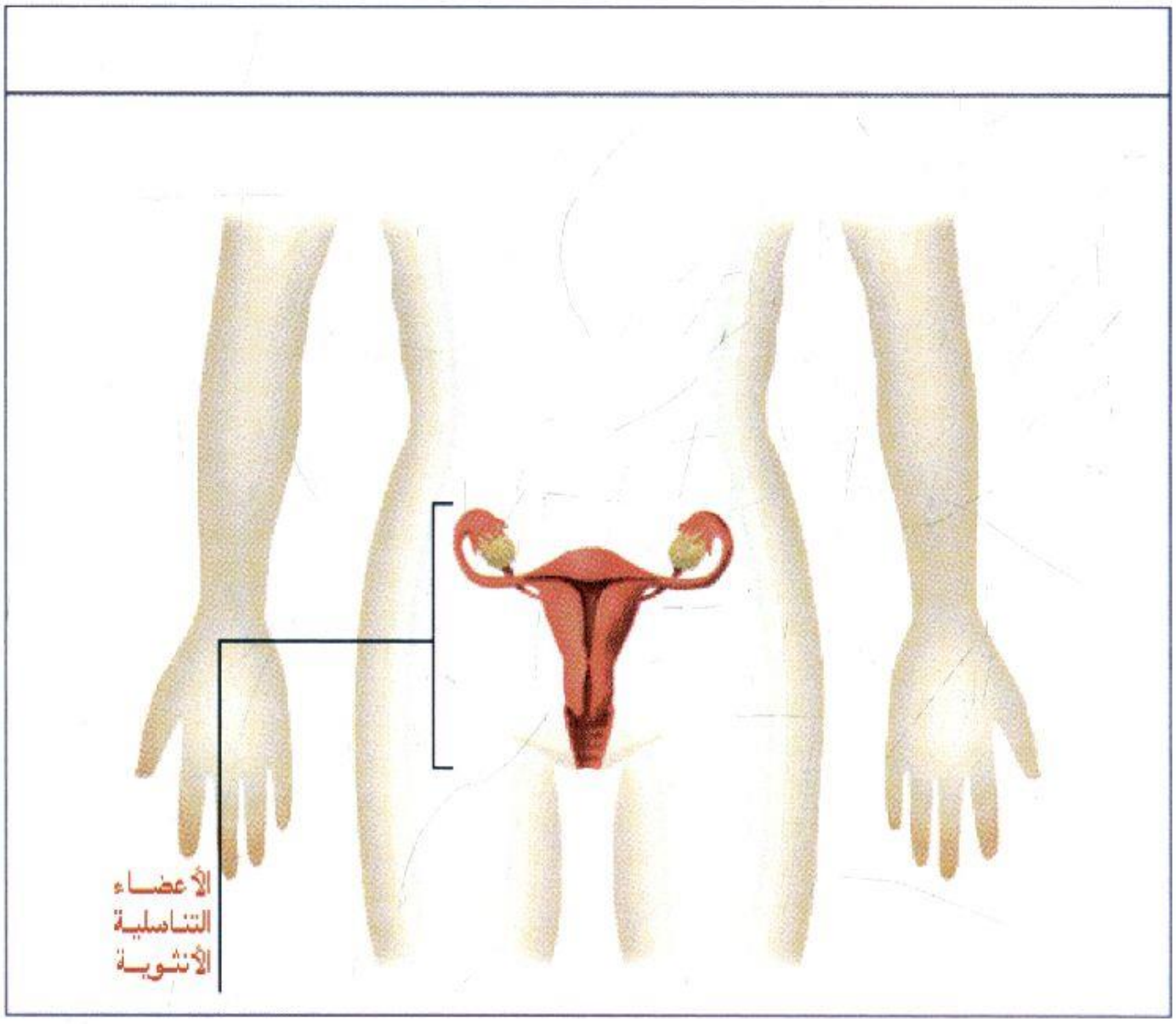

الأعضاء التناسلية الأنثوية

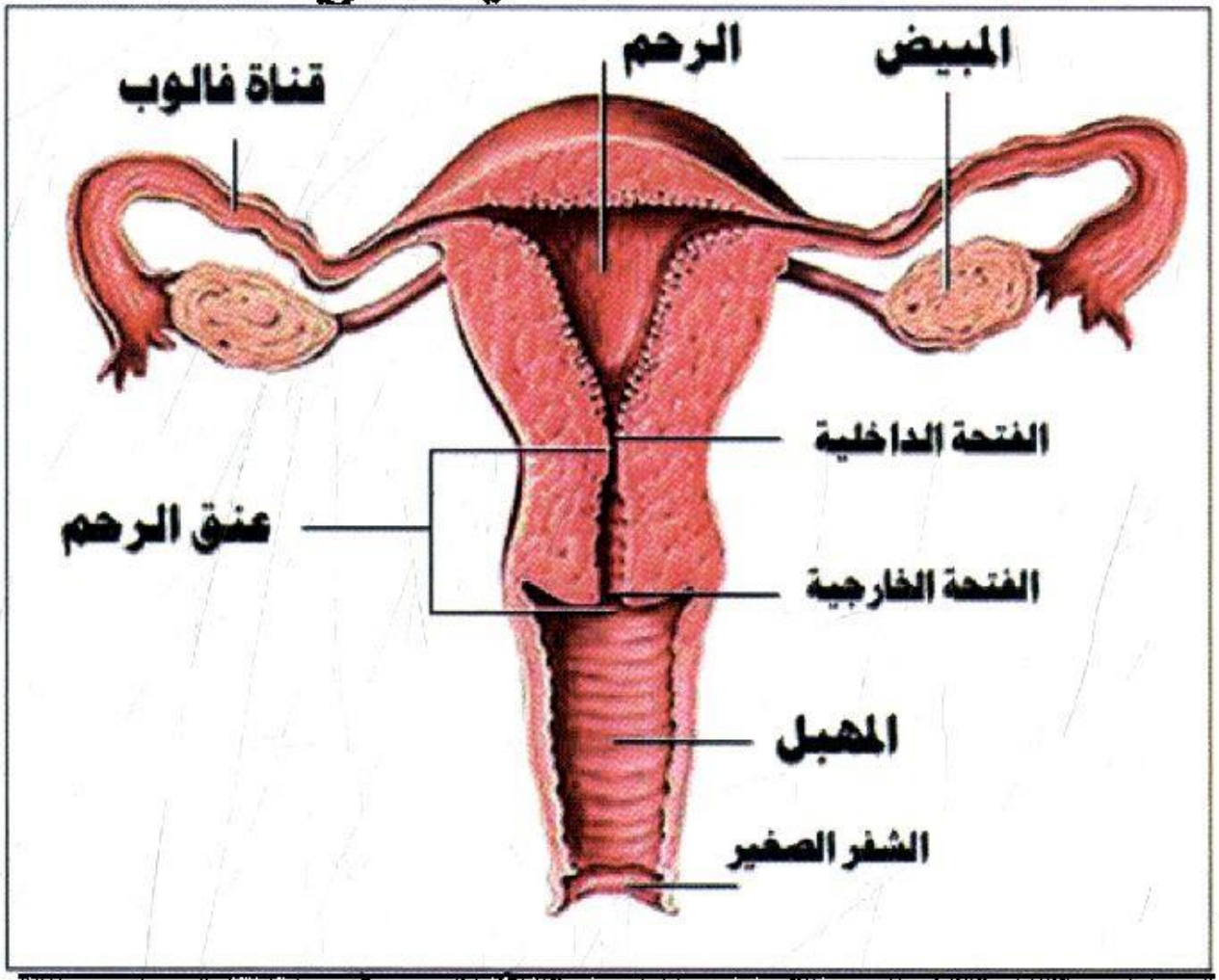

الجهاز التناسلي الأنثوي (1)

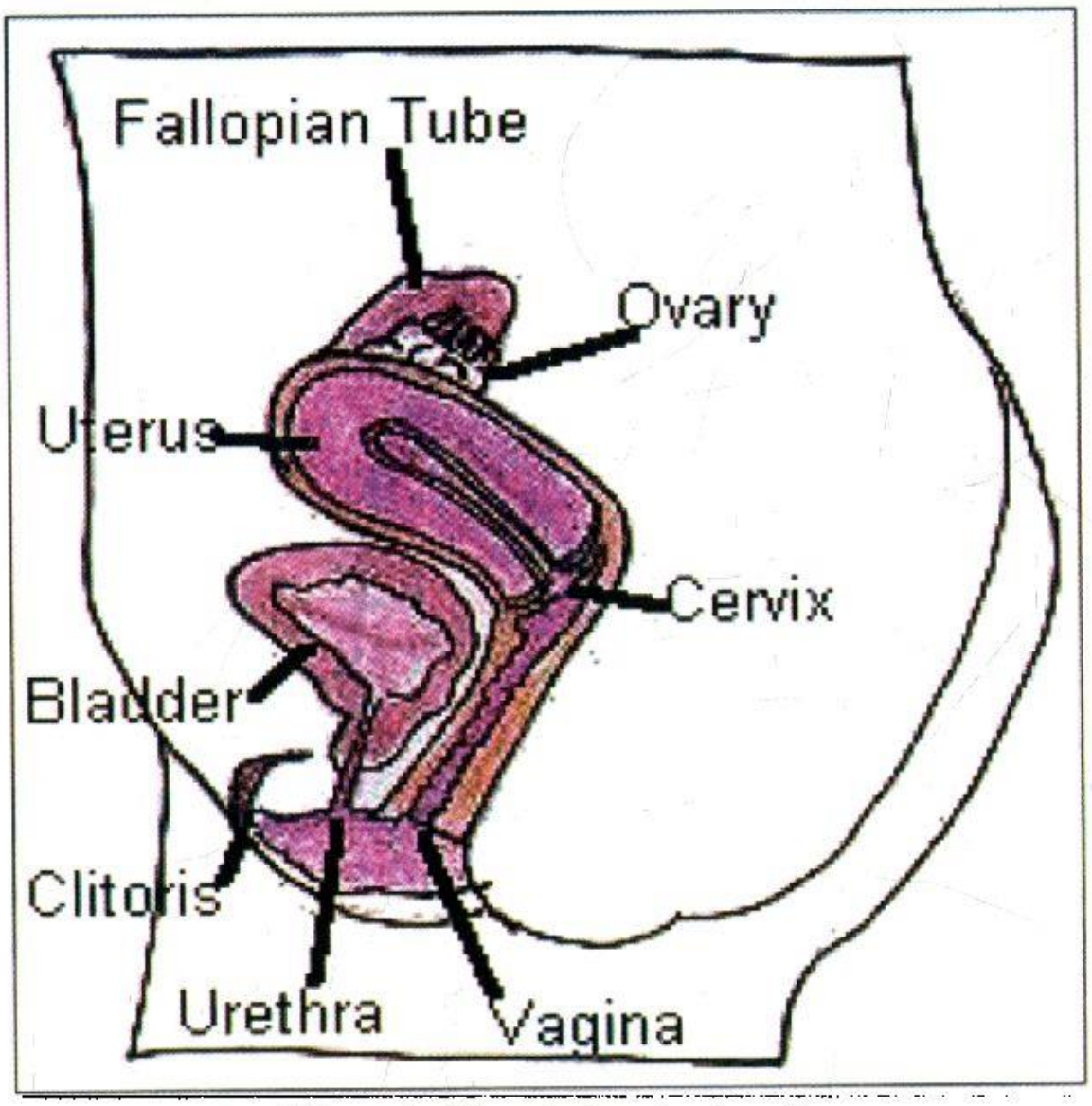

الجهاز التناسلي الأنثوي (2)

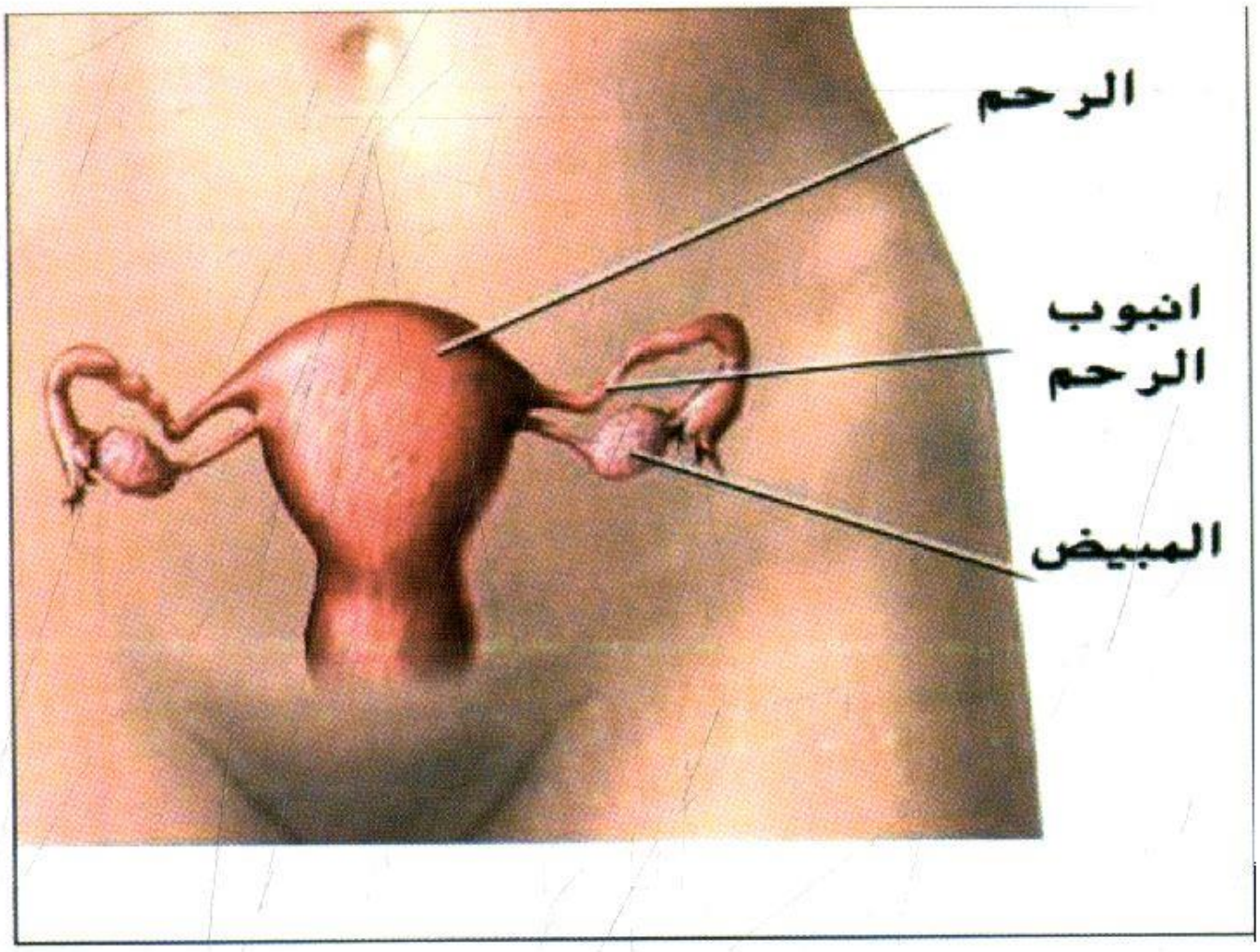

موقع الرحم

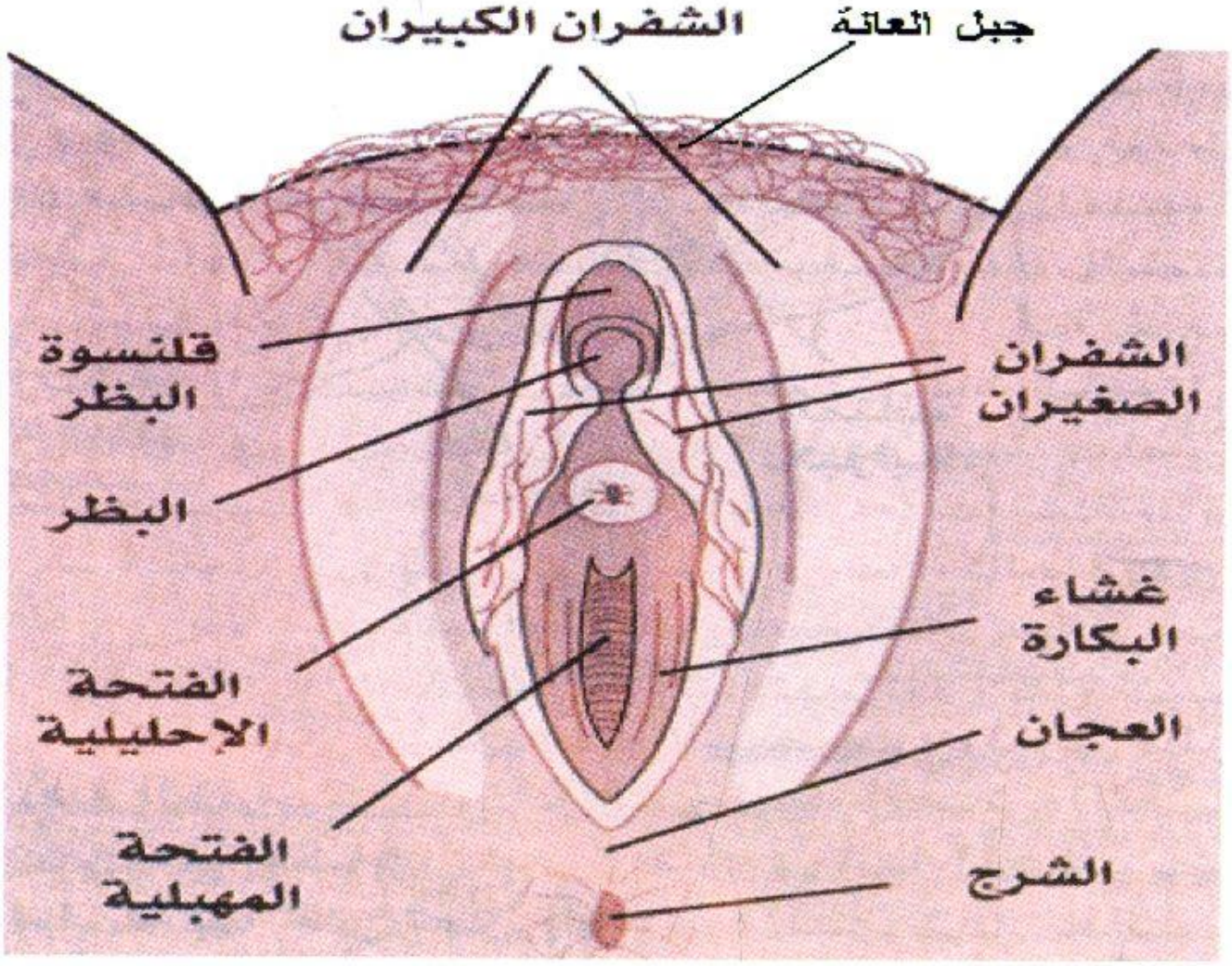

الأجزاء التناسلية الخارجية للأُنثى (1)

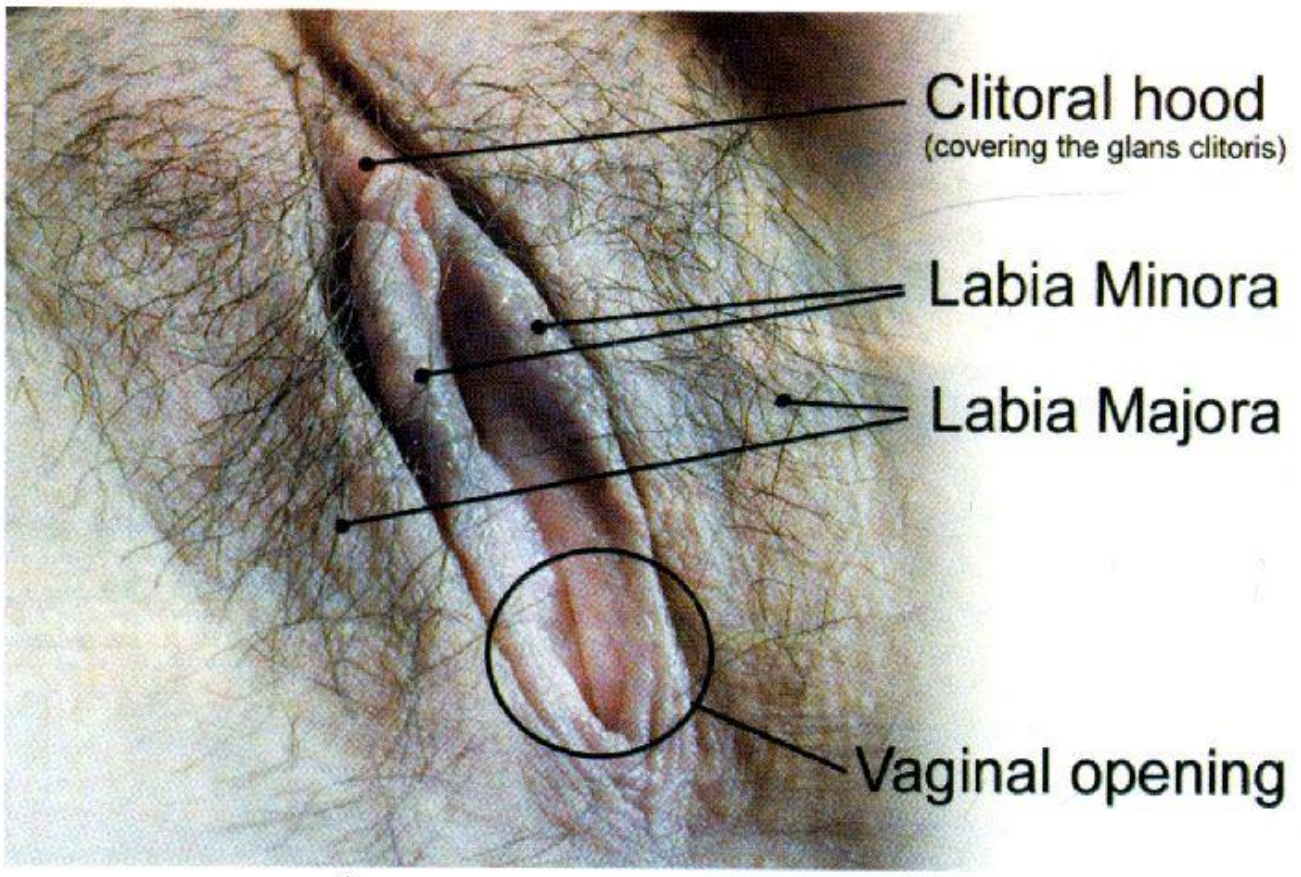

الأجزاء التناسلية الخارجية للأُنثى (2)

مسار البويضات

تنمو الخلايا الجنسية الانثوية او البيوض في مبيضي المرأة . ففي كل شهر يقوم كل مبيض بتحرير بويضة بالغة في قناة فالوب فاذا حدث التلقيح ـ اندماج حيمن مع بويضة ـ تبدأ البويضة بالانقسام وتغادر بعد ذلك الى الرحم حيث تغرس نفسها في بطانة الرحم لكي تنمو وتتكامل لتغدو طفلاً هناك . وعند الولادة . يُدفع الطفل من الرحم عن طريق القناة المهبلية .

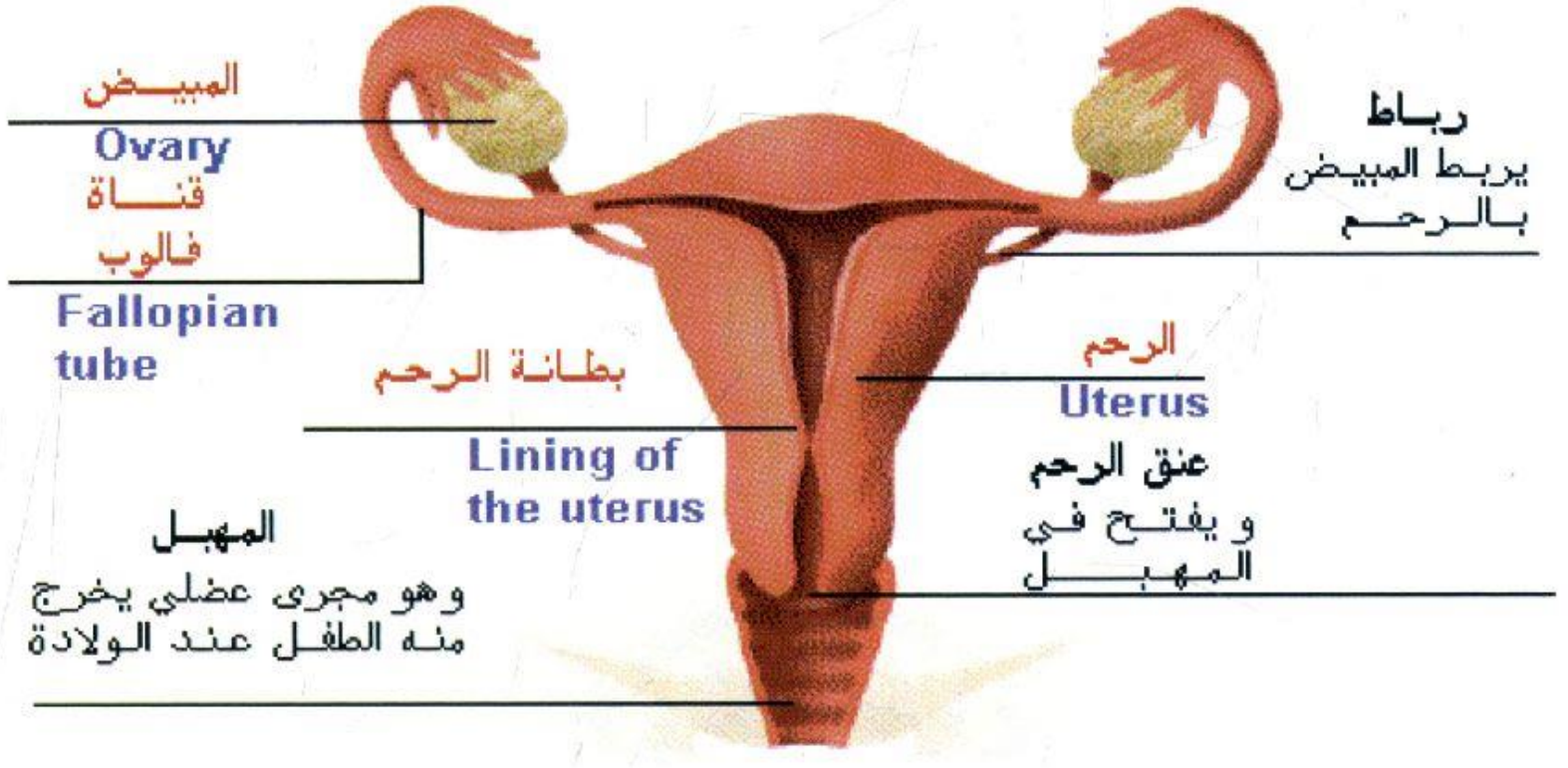

المبيض

للمرأة مبيضان يقعان على جانبي الرحم . و في كل شهر ينتج احد المبيضين بويضة ناضجة تخرج من كيس مبيضي ناضج خلال عملية الإباضة . و المبيض ينتج ايضاً الهرمونات الانثوية المسؤولة عن انضاج البويضات و الخواص الجنسية الأنثوية . كما و يساعد على دعم الحمل في مراحله الاولى .

الإبـاضـة

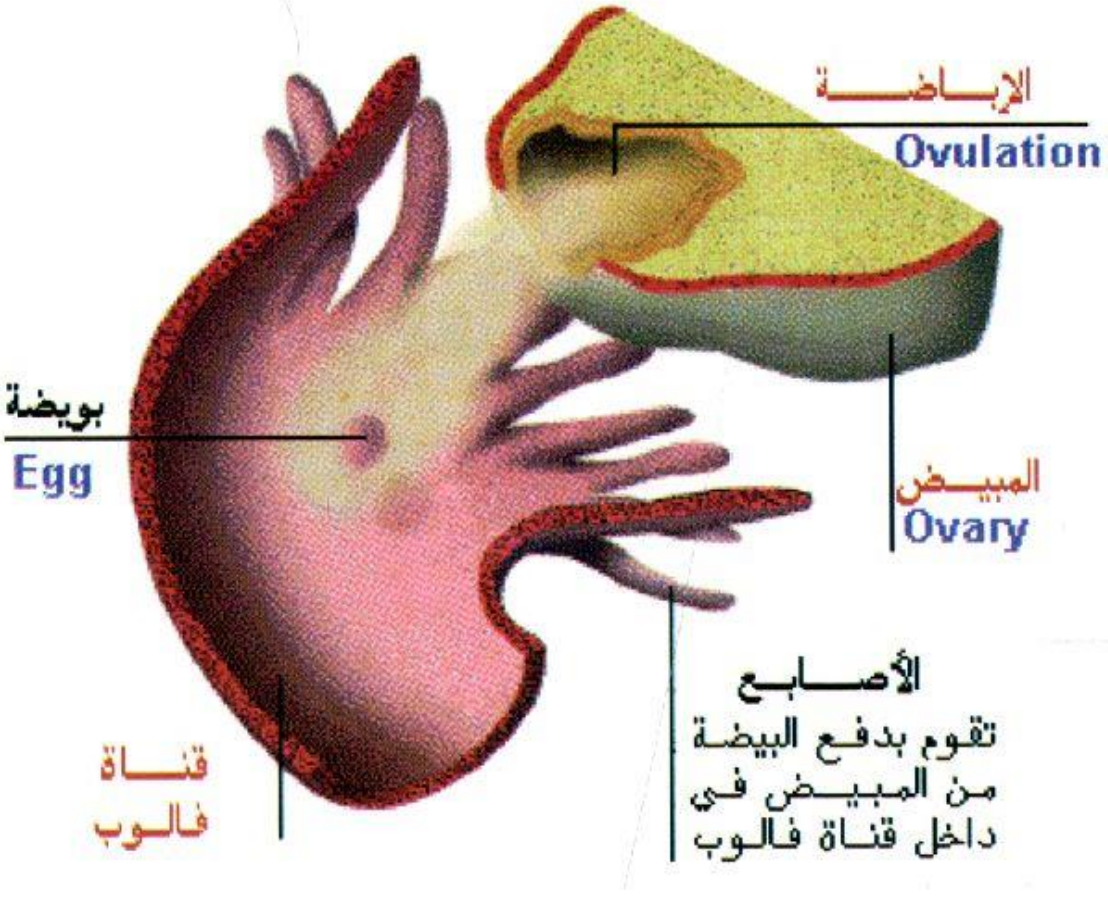

تنطلق شهريـاً بويضة بـالغة من احـد المبيضين التي تولدت فيه وتسمى هذه العملية الاباضة . وتنقل هذه البويضة الى قناة فالوب حيث يحتمل أن تتلقّح بواسطة حيمن الرجل . تكون البويضة في هذه المرحلة مجرد خلية واحدة .

كيف يعمل الجهاز التناسلي ؟

التناسل هو عملية خلق طفل جديد بواسطة اندماج بويضة المرأة بحيمن الرجل ، يدعى هذا الاندماج التلقيح ويحدث عندما يدخل عضو الرجل التناسلي في مهبل المرأة في عملية تسمى الاتصال الجنسي او (الجماع) . يقوم عضو الرجل (القضيب) في هذه العملية بقذف ملايين الحيامن التي تسبح في المهبل والرحم لتلقيح البويضة في قناة فالوب . تذهب بعد ذلك البيضة الملقحة الى الرحم حيث تنمو هناك وتصبح طفلاً .

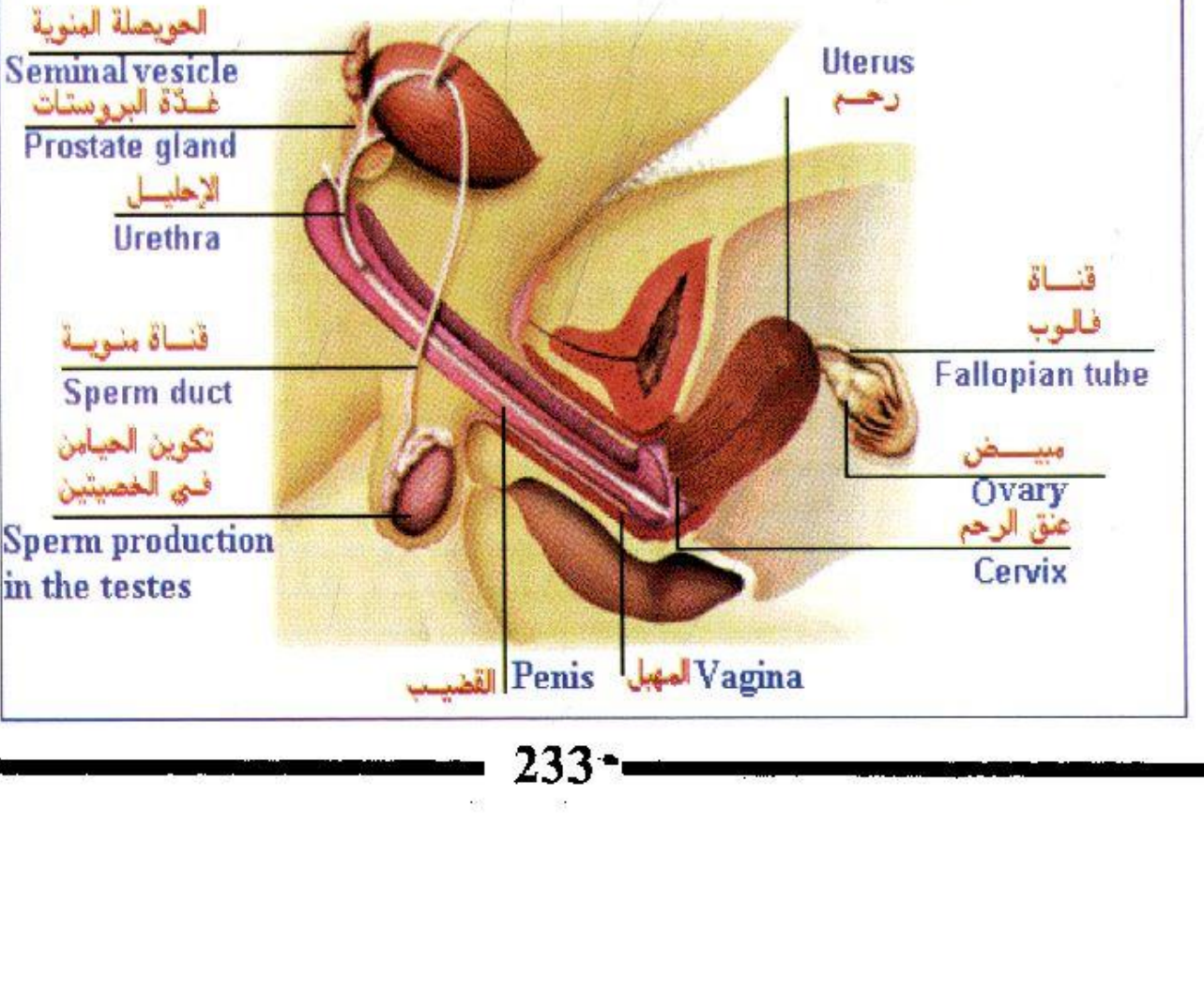

الحيوانات المنوية أو الحيامن

الحيامن هي خلايا الرجل الجنسية . يتكوّن كل حيمن من رأس ، وجسم ، وذنب . يحتوي رأس الحيمن على المعلومات الوراثية للأب ، و هذه المعلومات ضرورية لتكوين الطفل ، إن إتّحدت بالمعلومات الموجودة داخل بويضة المرأة . أمّا جسم الحيمن فيوفّر الطاقة اللازمة لتحريك الذنب الذي يقوم بدفع الحيمن داخل المجاري التناسلية للمرأة .

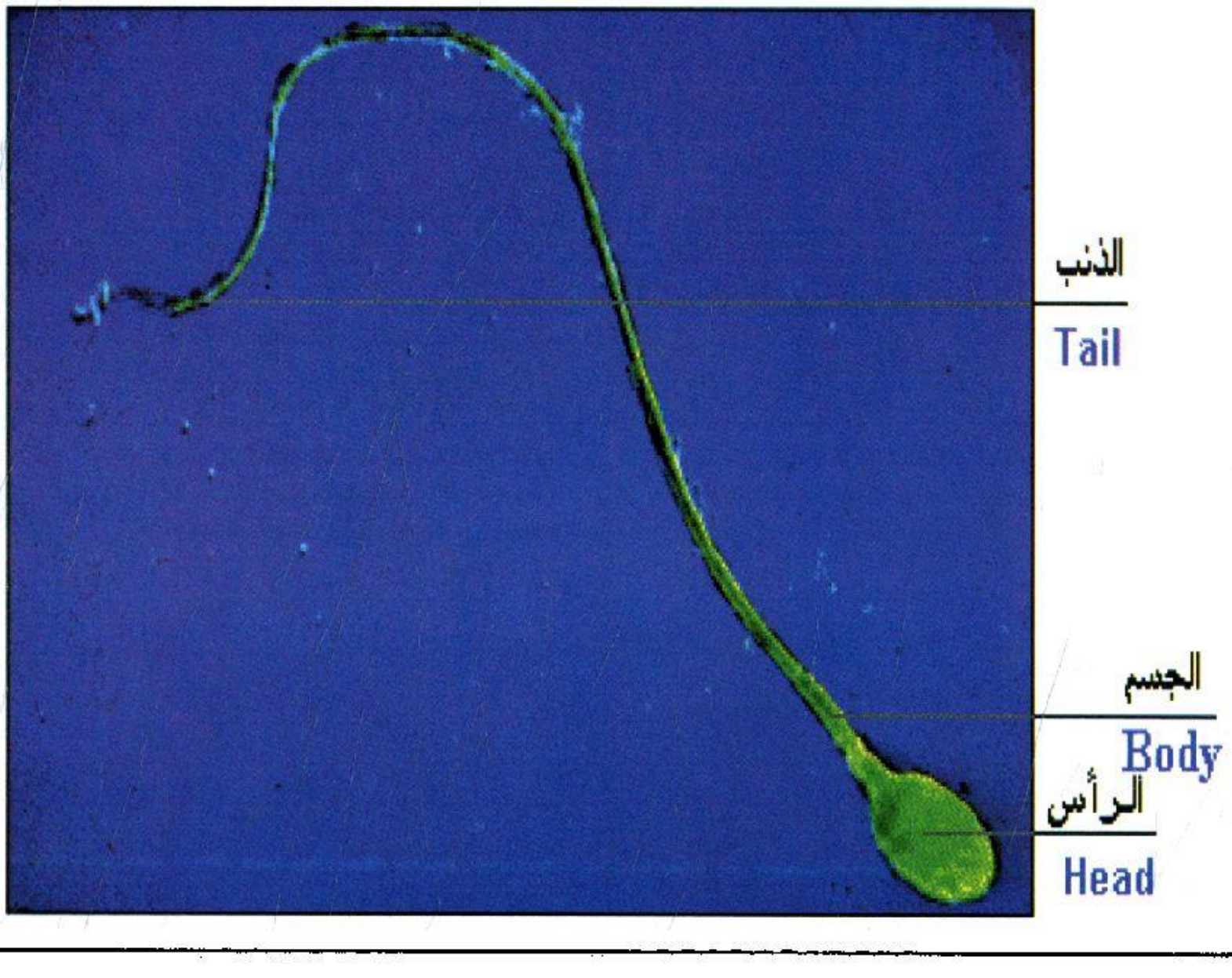

التلقيح 1

التلقيح هو اندماج بويضة المرأة بحيمن الرجل . لكي تتم عملية التلقيح هذه تقوم ملايين الحيامن الذكرية بالسباحة في قناة فالوب حيث يدخل احدها في البويضة ، وهذه هي لحظة التلقيح . ترحل بعد ذلك البيضة الملقحّة الى الرحم وتبدأ خلاياها الداخلية بالانشطار عدة مرات واخيراً تنغرس هذه البيضة في بطانة الرحم حيث تنمو وتتكامل لتصبح طفلاً في النهاية .

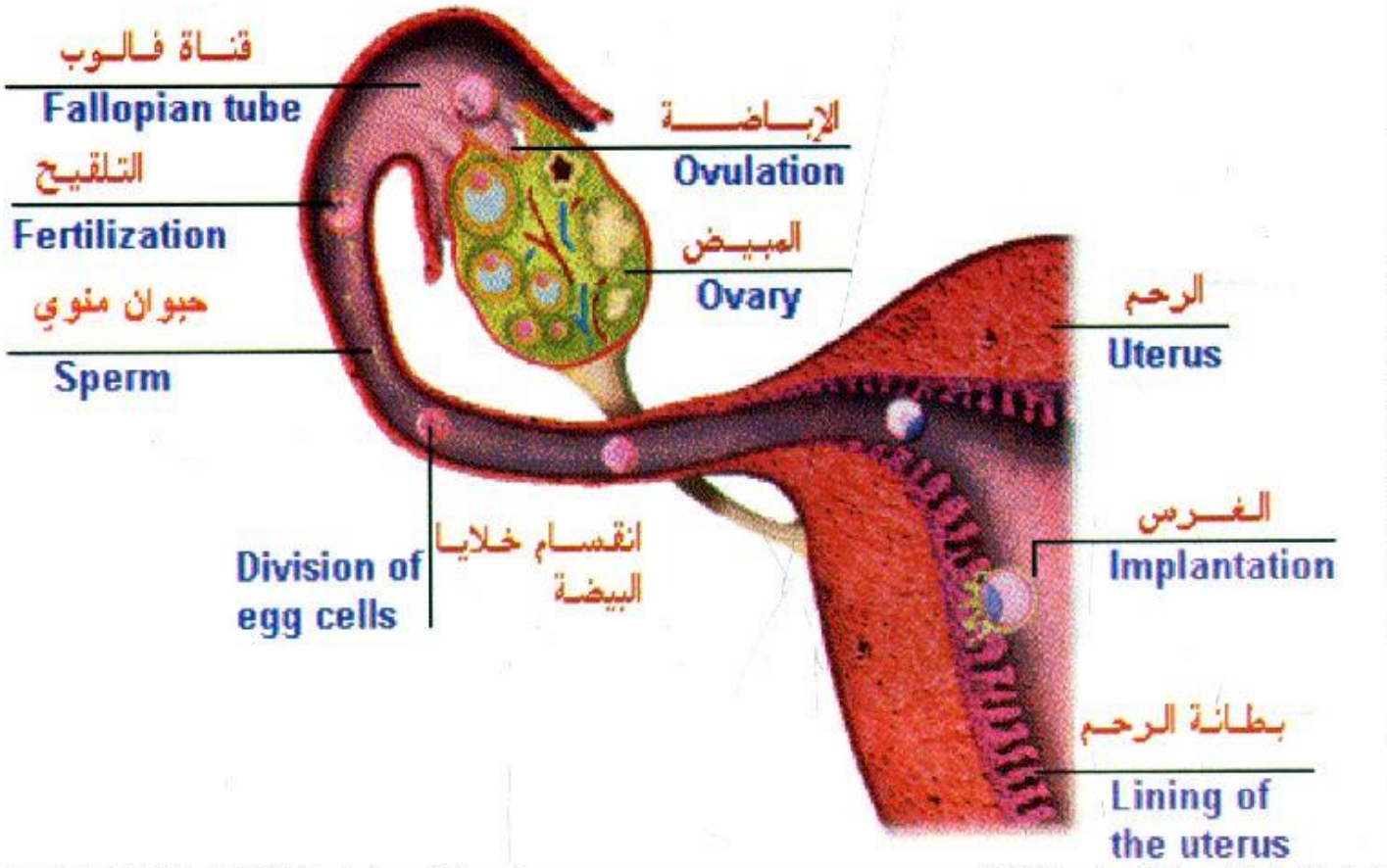

التلقيح 2

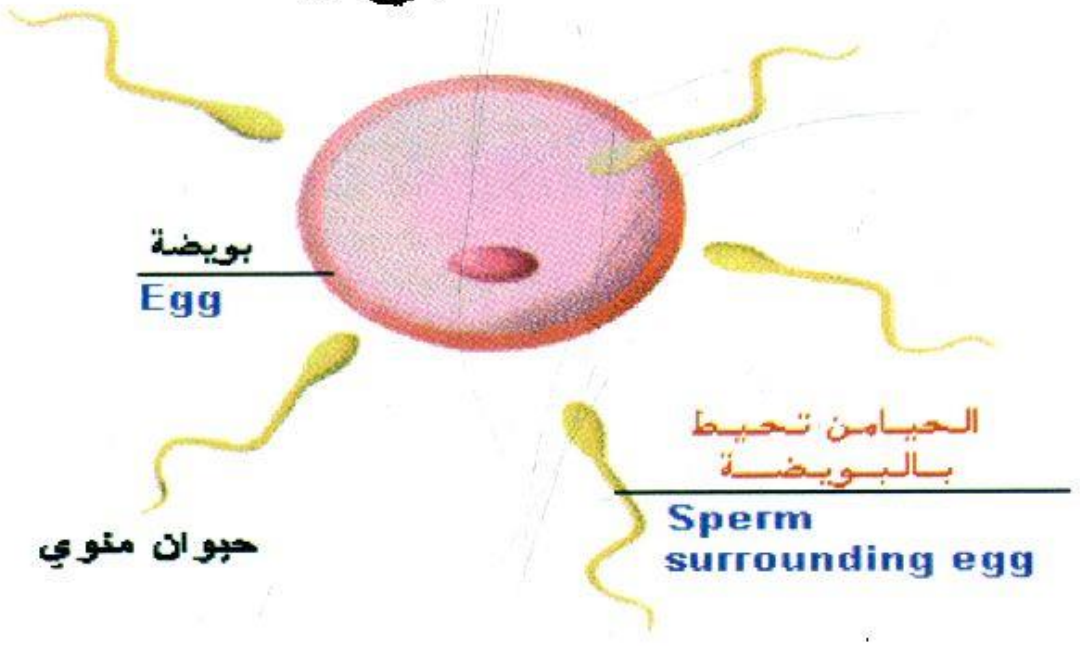

تبدأ البويضة البالغة مسيرها نحو الاسفل الى قناة فالوب . حيث يُحتمل ان يتم تلقيحها بواسطة حيمن الرجل . هناك يخترق واحد من ملايين الحيامن السابحة فقط طبقة البويضة الخارجية حيث يتم امتزاج مركزي الخليتين معاً . وهذه هي النقطة الأساسية في التلقيح والخطوة الأولى لخلق طفل جديد .

التلقيح (2)

الحيوانات المنوية عند التلقيح

من بين الـ ٢٠٠ الى ٣٠٠ مليون حيمن التي تخرج من الرجل تبقى عدة مئات منها فقط لتواصل مسيرتها نحو بويضة المرأة لأجل اخصابها . تقوم الحيامن المذكورة بالسباحة حول البويضة ، ولكن واحداً منها فقط يستطيع اختراق و تلقيح تلك البويضة . و عندما يتحد الحيمن الناجح مع نواة البويضة ، يتغير غشاء البويضة ليشكل حاجزاً يمنع الحيامن الاخرى من النفوذ الى البويضة .

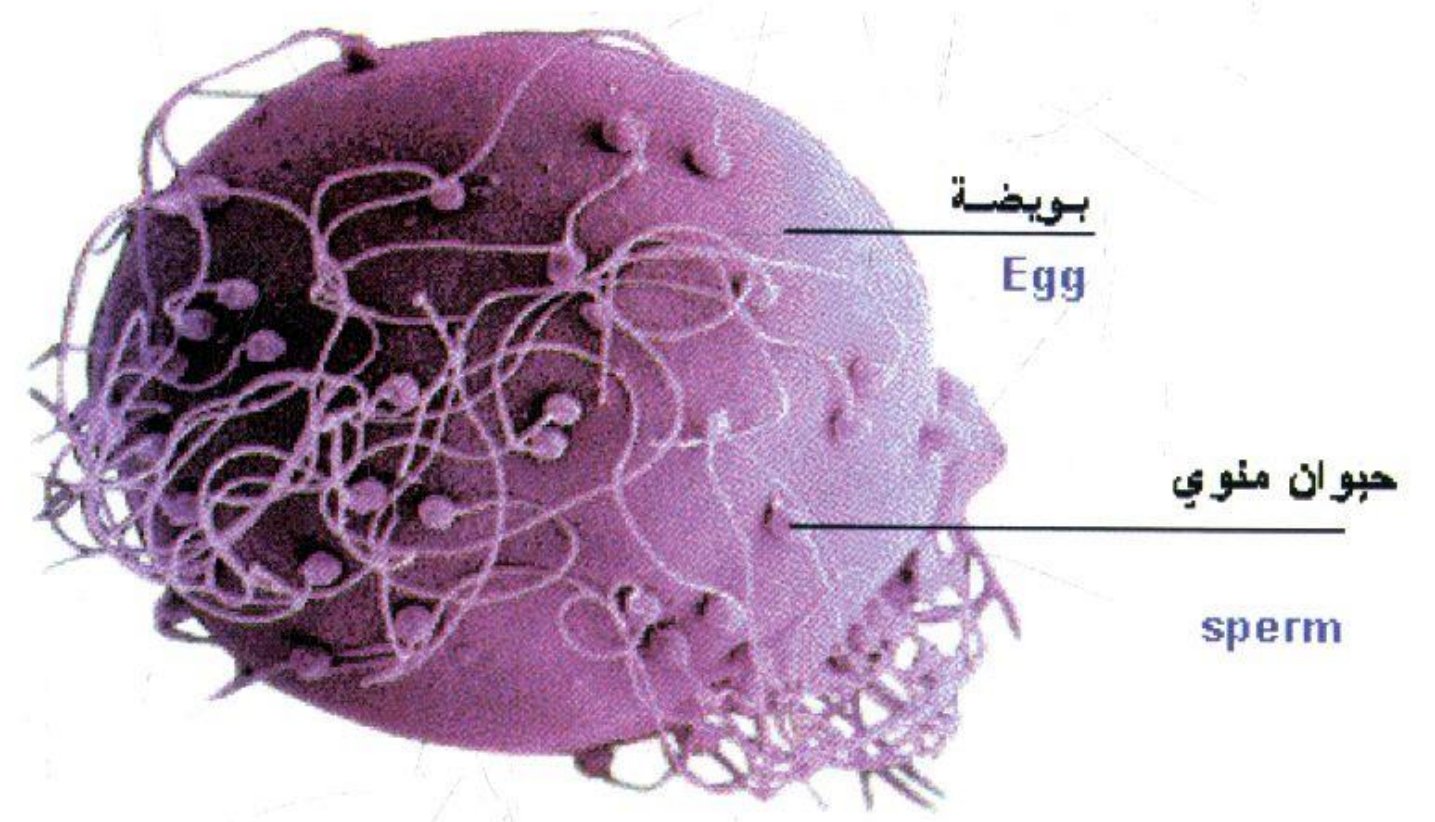

بنت أم ولد ؟

تحتوي كل خلية من خلايا جسم الانسان على (٤٦) صبغياً . وتشبه هذه الصبغيات خيوطاً صغيرة تحمل جميع المعلومات اللازمة لتجعل المرء على الشكل الذي هو فيه . يعتمد الجنس على صبغيين اثنين يدعى احدهما X والثاني Y . فالبنت تحمل صبغيين (كروموسومين) من فصيلة X يعني XX . أما الولد فيحمل الصبغي X و الصبغي Y يعني XY . ينشأ كل انسان من حيمن وبويضة غير ملقحة ، و يحمل كل واحد منهما احد الصبغيين الجنسيين . يمكن للحيمن ان يحمل X أو Y ولكن البويضة تحمل صبغي X فقط . جنس الطفل يعتمد على نوع الحيمن الذي يقوم بتلقيح البويضة .

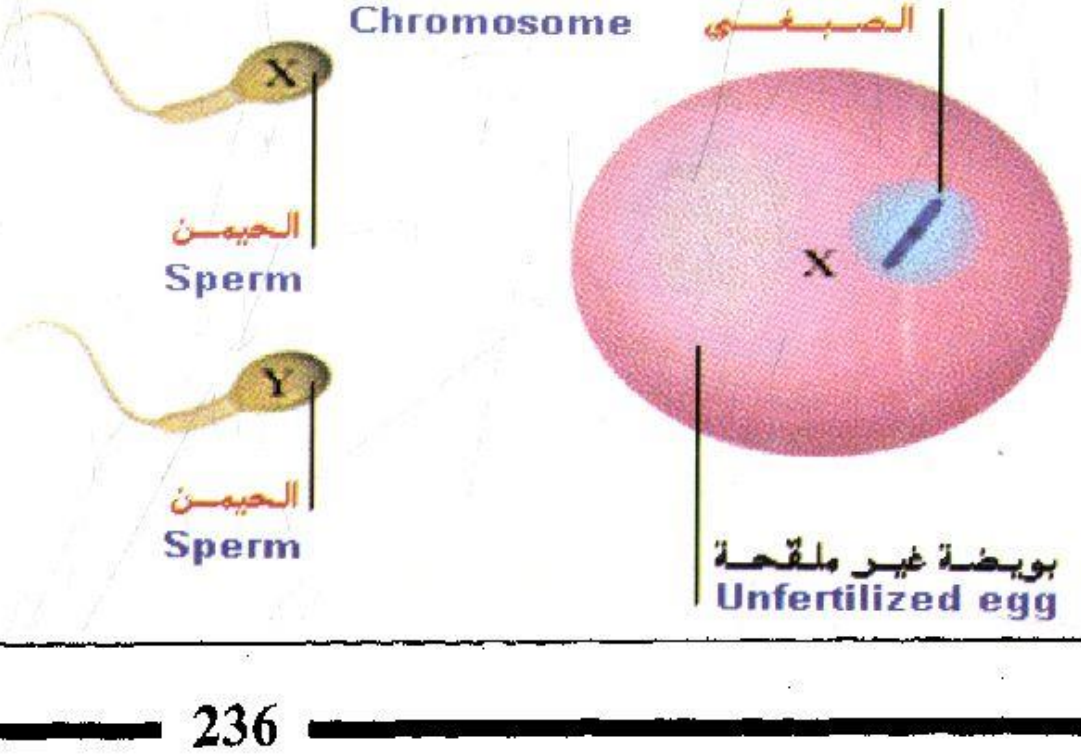

إنقسام خلايا البيضة

تبدأ الخلايا الموجودة في البيضة بالانقسام خلال مدة (٣٦) ساعة بعد عملية التلقيح تقريباً . تبدأ هذه الخلايا بالانشطار الى قسمين فأربعة اقسام فثمانية اقسام وهكذا ، وتتحول هذه البيضة في آخر المطاف الى مركز (خلوي) مملؤ بالسائل حيث تكون جاهزة للغرس في بطانة الرحم .

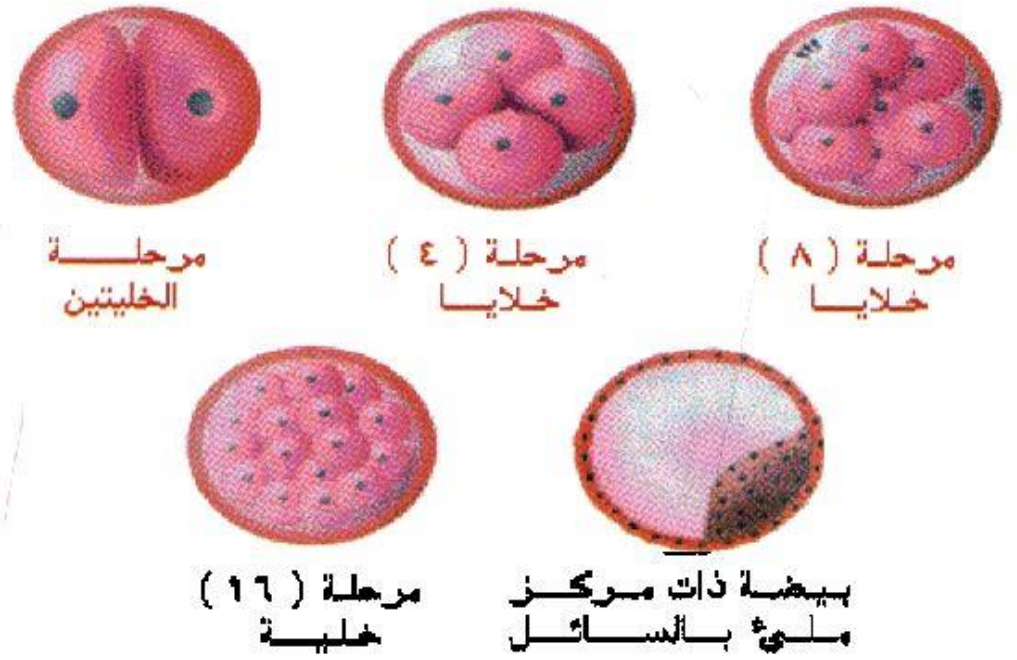

الغرس

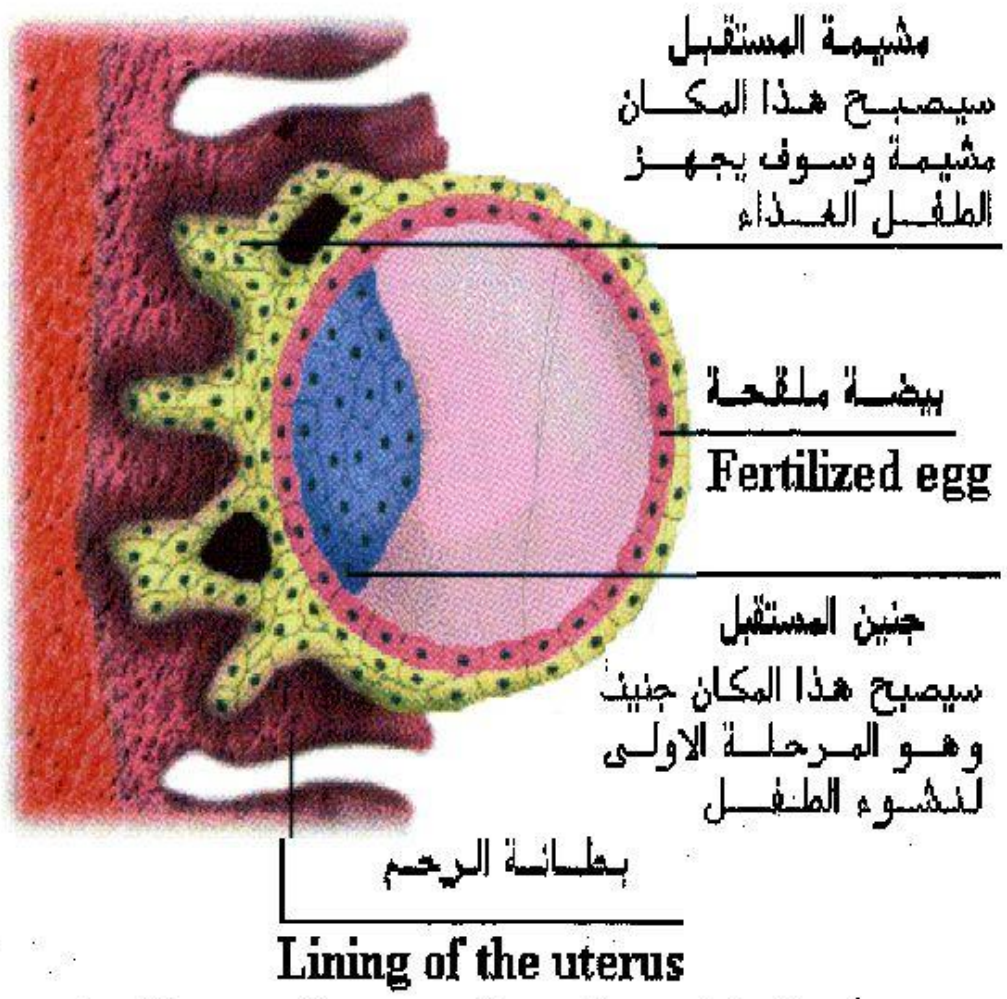

تبدأ عملية غرس البيضة بعد حوالي ستة ايام من التلقيح . تنفذ البيضة الملقحة بعدها الى بطانة الرحم وتبدأ بأمتصاص جميع ما تحتاج من المواد الغذائية لتنمو وتصبح طفلاً .

تكامل الجنين 1

إنّ عملية تكامل الجنين هي عملية نمو بيضة ملقحة من حجم رأس إبرة الى وليد كامل . تستغرق هذه العملية الرائعة حوالي (٩) أشهر . و تتم هذه العملية في داخل رحم الأم ، حيث يحصل الجنين هناك على الغذاء تسمى الأم في هذه الفترة حاملاً .

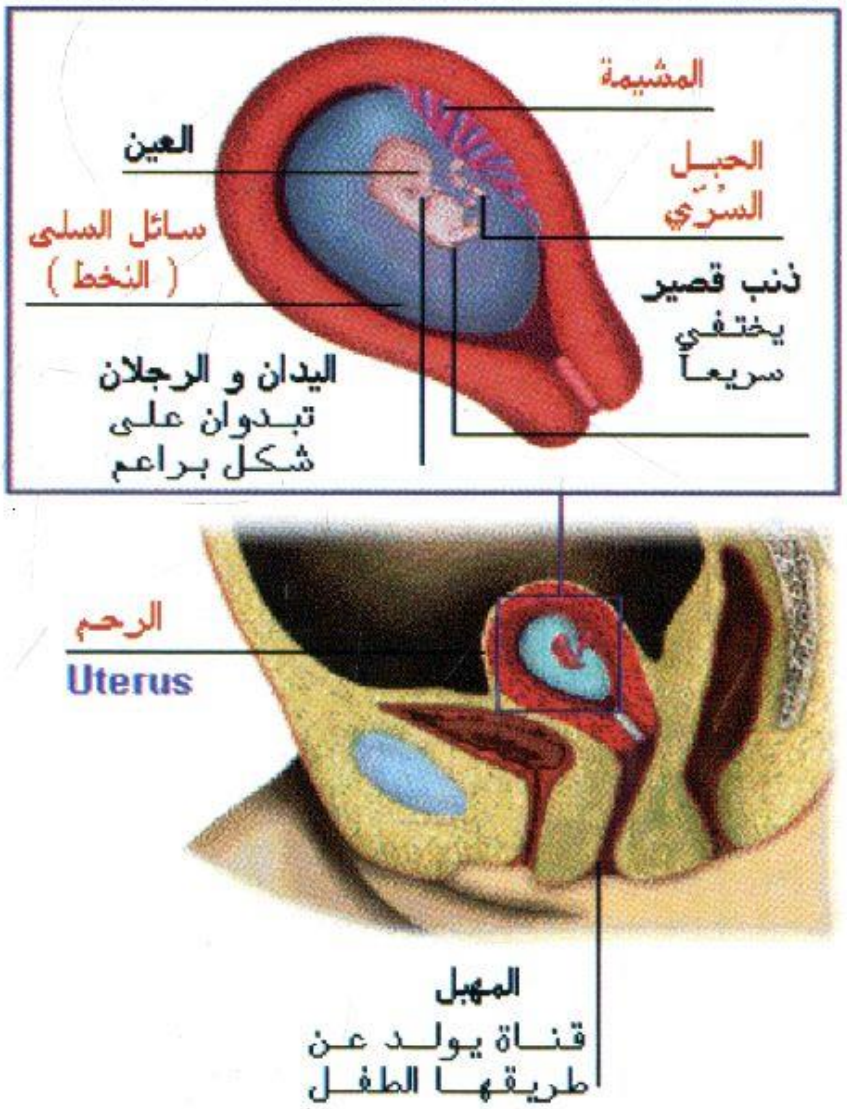

الاسبوع السادس

يكون طول الجنين الانساني في الاسبوع السادس (٢,٥ سم) . يحصل الجنين على الغذاء من المشيمة التي تمتص الغذاء والاوكسجين من الأم . يبدأ الرأس بالنموّ اولا ثم تليه اليدان والرجلان ومما يثير الدهشة وجود نبضات قلب الجنين في هذه الفترة .

تكامل الجنين 2

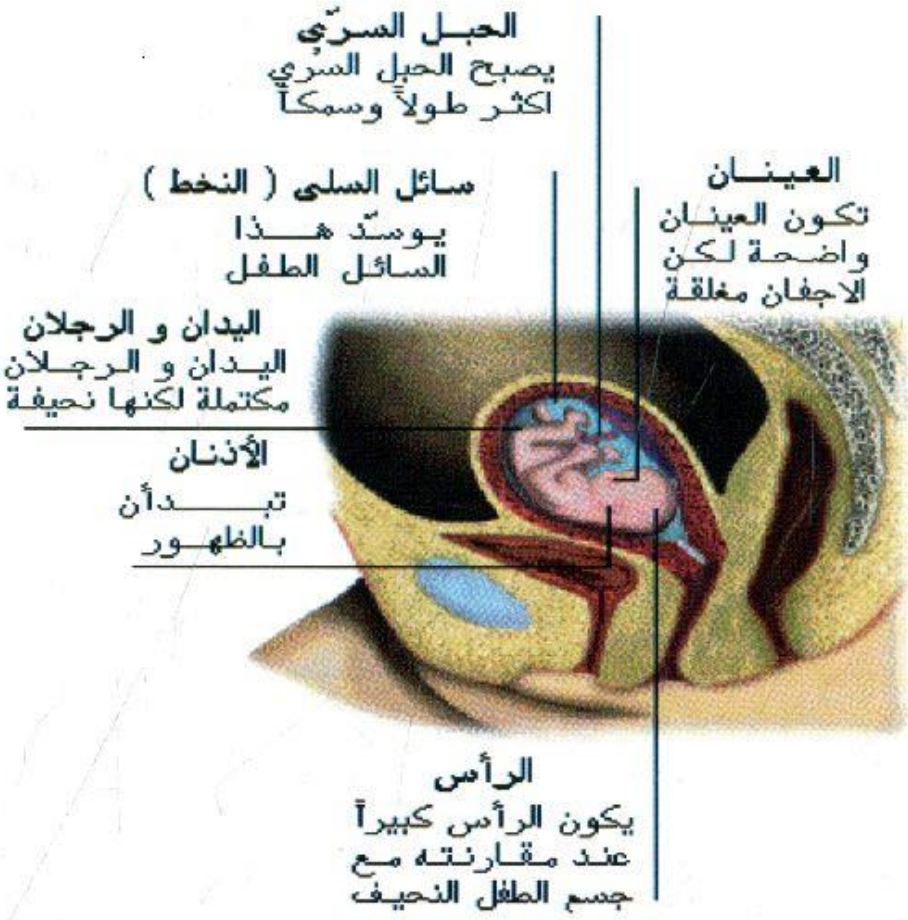

الاسبوع (١٢)

يسمى الطفل غير المولود من الاسبوع الثامن جنيناً ، كما يمكن تمييزه كانسان ويكون جنسه واضحاً وهو في اسبوعه الثاني عشر كذلك الاعصاب والعضلات نامية بصورة تُمكّن الجنين من الحركة حول نفسه . يتمكن الجنين أيضاً من البلع والتبوّل في سائل السلى .

تكامل الجنين 3

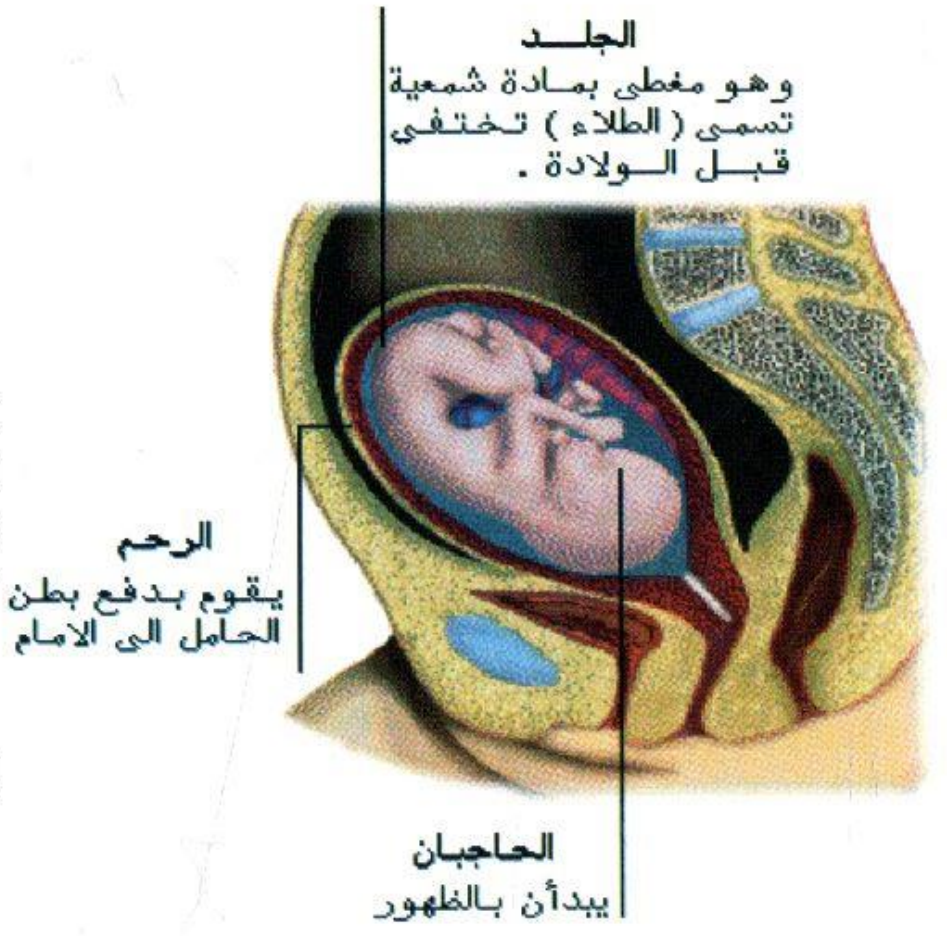

الاسبوع (٢٢)
يبلغ طول الجنين في اسبوعه الثاني والعشرين حوالي (٢٠) سم وما يزال صغيراً بحيث يستطيع ان يتحرك بحرية داخل الرحم . حتى أن الام تستطيع الشعور بحركته في بعض الاحيان . يكون جلد الطفل في هذه الفترة مكسواً بمادة سميكة بيضاء اللون واقية للجنين تسمى (الطلاء) .

تكامل الجنين 4

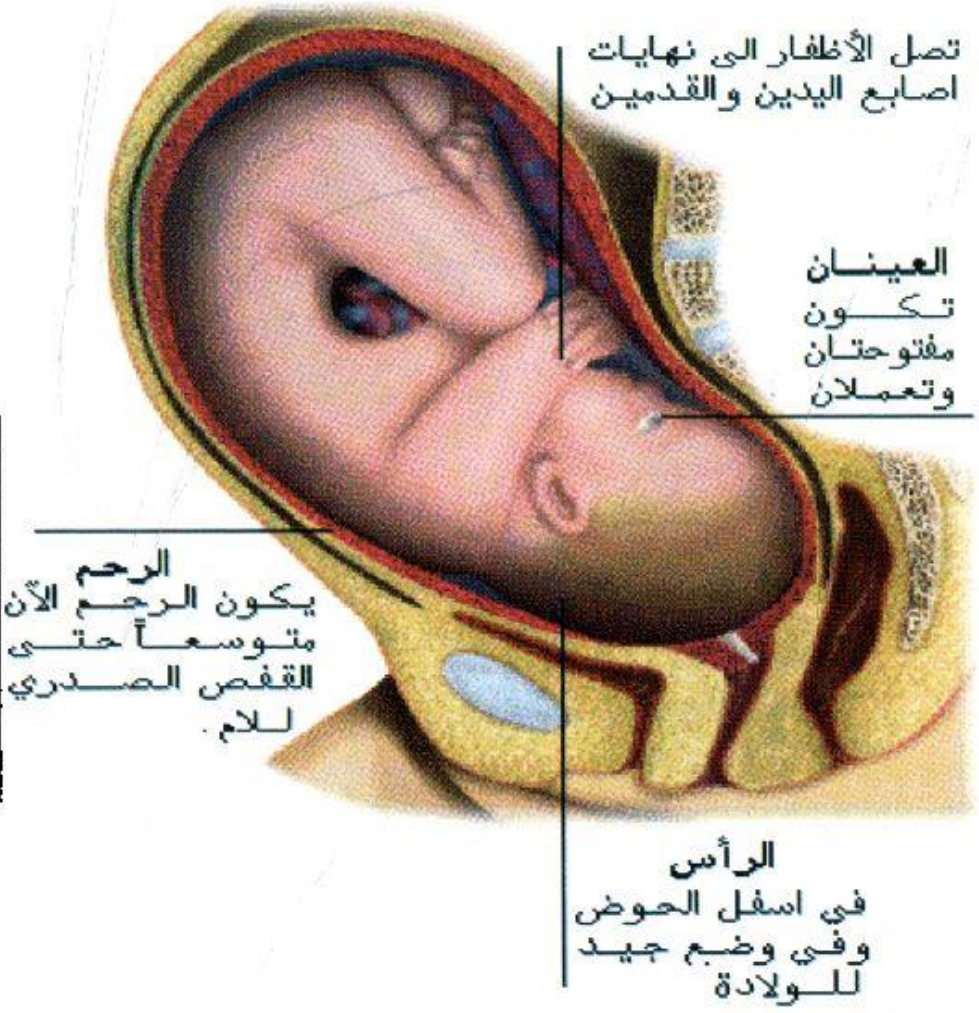

دورة كاملة
يسمى الجنين في الشهر التاسع (طفلاً مكتملاً) و مهيئاً يكون للولادة ، يملأ الطفل عندها رحم الأم تماماً حيث لايوجد مجال اكثر للنمو ، تكون عيناه مفتوحتين ويستطيع ان يرى بهما الضوء من خلال النسيج الممتد لبطن الأم .

الـولادة 1

الولادة هي عملية ينتقل بها الطفل من بطن أمه الى العالم الخارجي . فبعد (٩) أشهر يكون الطفل مهيئاً للولادة . توجد ثلاثة مراحل لولادة الطفل : فتح عنق الرحم ، الولادة ، و خروج محتويات ما بعد الولادة .

الطفل في الشهر التاسع
في مدة (٩) أشهر أو مدة التكامل ، يصبح الطفلُ جاهزاً للولادة ويكون مستقراً بشكل طولي (أفقي) في الرحم . يكون كيس سائل السلي سالماً ومحيطاً بالطفل الذي يتنفس في هذا السائل .

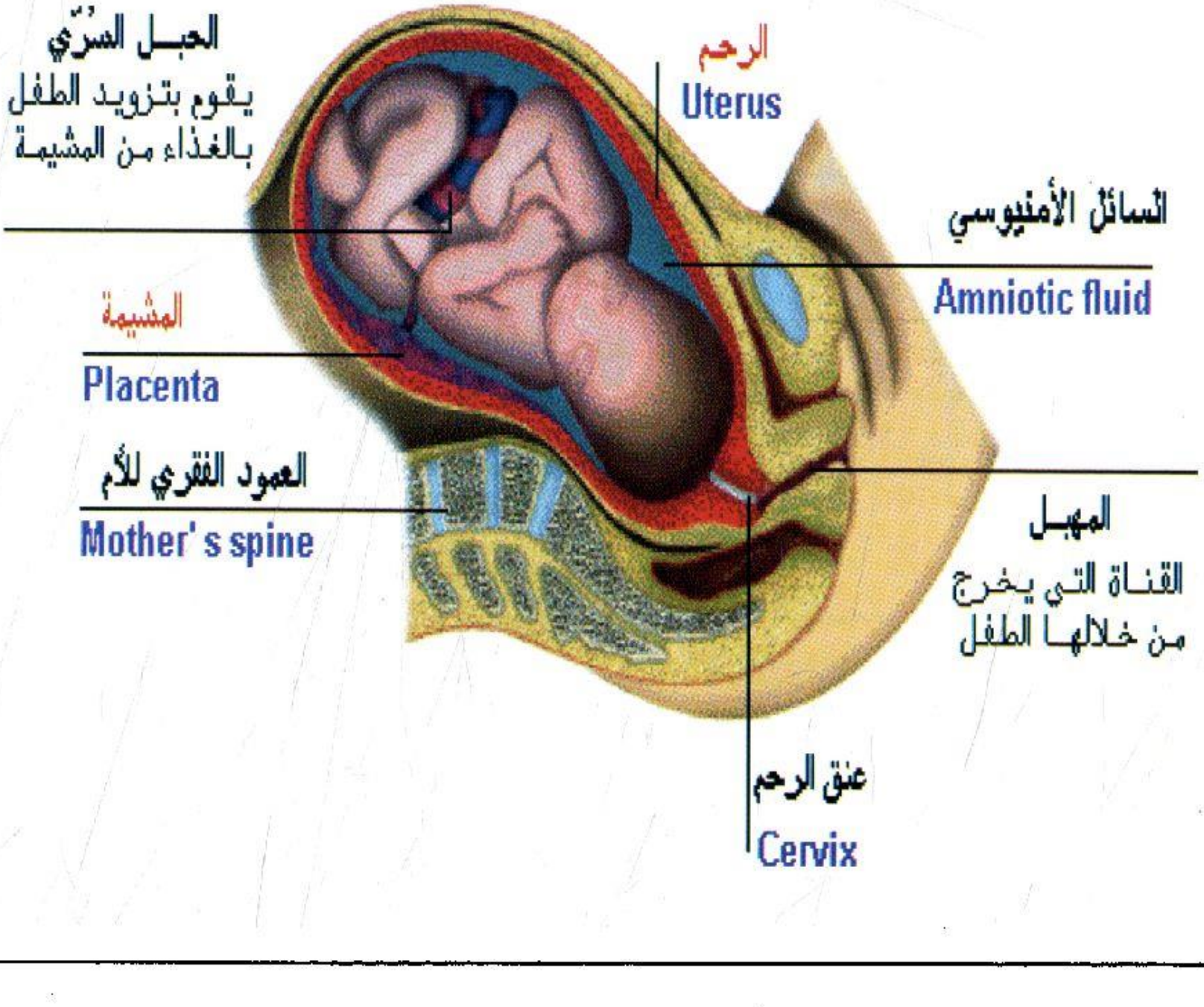

الـولادة 2

الولادة هي عملية ينتقل بها الطفل من بطن أمه الى العالم الخارجي . فبعد (٩) أشهر يكون الطفل مهيئاً للولادة . توجد ثلاثة مراحل لولادة الطفل : فتح عنق الرحم ، الولادة ، و خروج محتويات ما بعد الولادة .

إنفتـاح عنـق الرحـم

تُدعى عملية ولادة الطفل (المخاض) . ففي المرحلة الاولى للمخاض تتقلّص عضلات الرحم لكي تُحرّك الطفل الى مرحلة الخروج ، وتتفتح عنق الرحم بقطر (١٠ سم) .

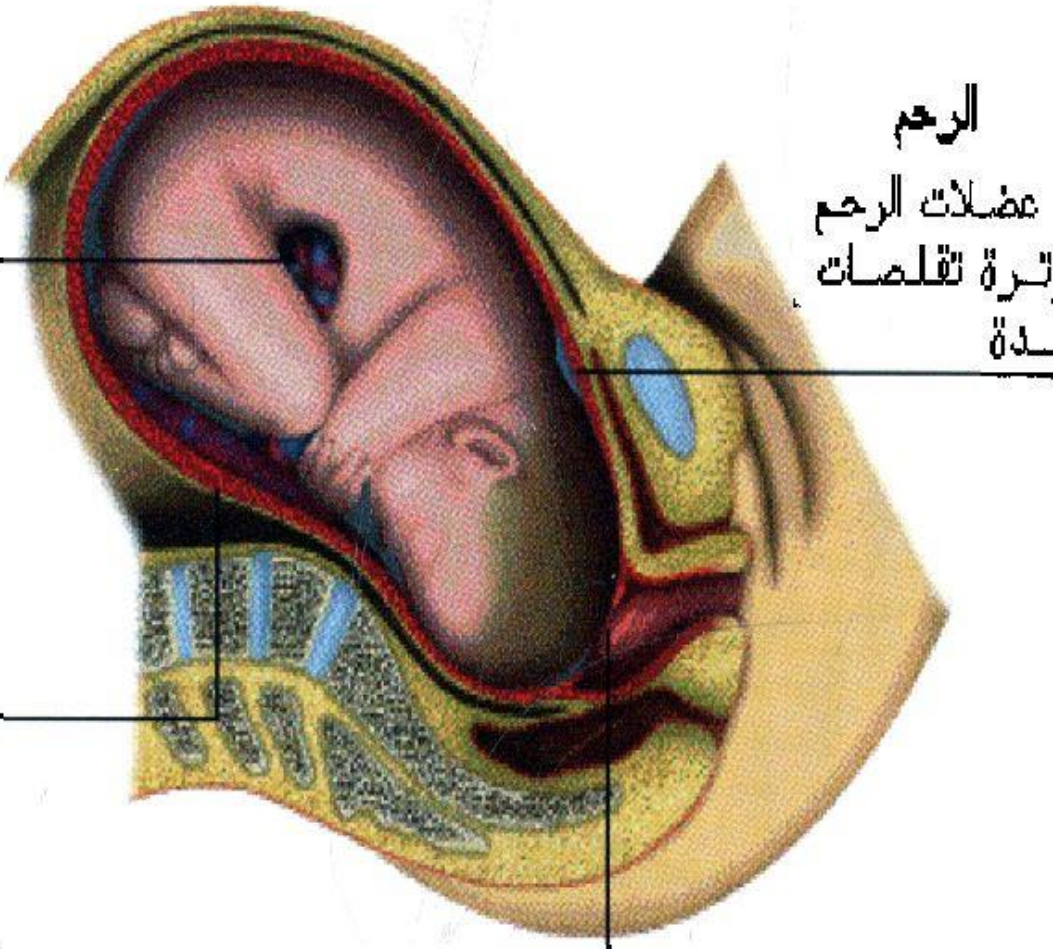

الولادة (2)

الــولادة 3

الولادة هي عملية ينتقل بها الطفل من بطن أمه الى العالم الخارجي . فبعد (٩) أشهر يكون الطفل مهيئاً للولادة . توجد ثلاثة مراحل لولادة الطفل : فتح عنق الرحم ، الولادة ، و خروج محتويات ما بعد الولادة .

الـولادة
تقوم التقلصات العضلية بدفع الطفل خارج الرحم لكي يمر بالمهبل . ففي البداية يخرج الرأس ثم الجسم . ولايزال الطفل متصلاً بأمه في هذه المرحلة بواسطة الحبل السرّي الطويل .

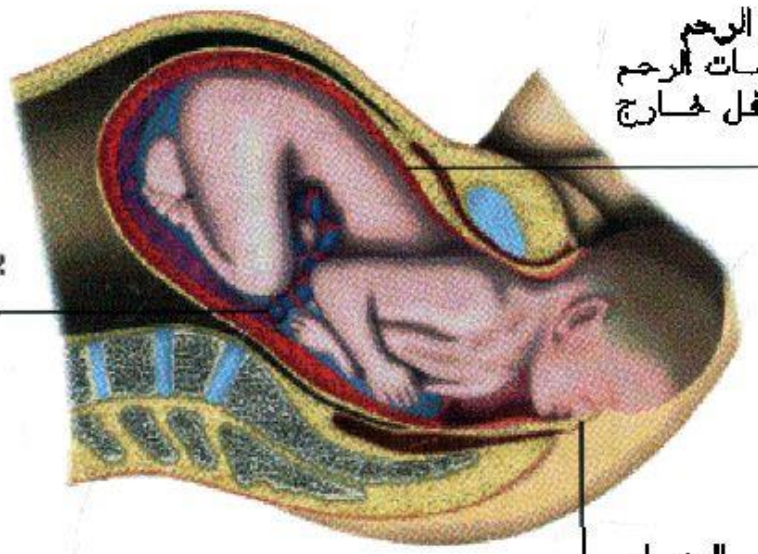

الــولادة 4

الولادة هي عملية ينتقل بها الطفل من بطن أمه الى العالم الخارجي . فبعد (٩) أشهر يكون الطفل مهيئاً للولادة . توجد ثلاثة مراحل لولادة الطفل : فتح عنق الرحم ، الولادة ، و خروج محتويات ما بعد الولادة .

إنزال محتويات ما بعد الولادة
الحبل السري مقطوع ، و قد بقي قسم صغير على بطن الطفل والذي سوف يتقلّص و يجف و من ثم يسقط . في النهاية فإن المشيمة سوف تنفصل عن جدار الرحم و تقذف خارجاً كمحتويات ما بعد الولادة.

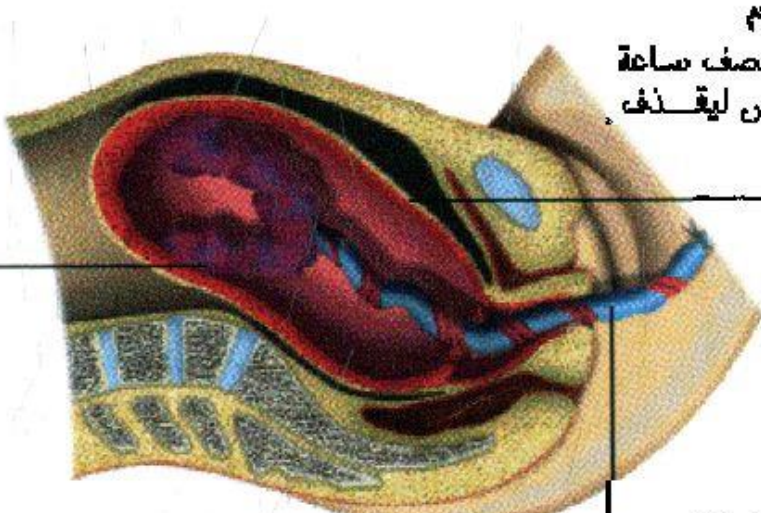

البلوغ

البلوغ مرحلة حياتية تطورية ينمو فيها الطفل ليدخل مرحلة المراهقة ، وتبدأ عادةً في حدود السنة (١٠ أو ١١) من العمر ، وتتم في السنة (١٦) من العمر وتتباين سنوات المرحلة بين الذكور والاناث .

تحدث مواد كيمياوية تعرف بالهرمونات تغيرات جسمية مهمة تجعل الجهاز التناسلي للذكور والاناث يقوم بوظائفه بصورة تامة ، وربما ترافق هذه التغييرات الجسمية الظاهرة تبدلات نفسية تساير دخول الطفل دور البلوغ .

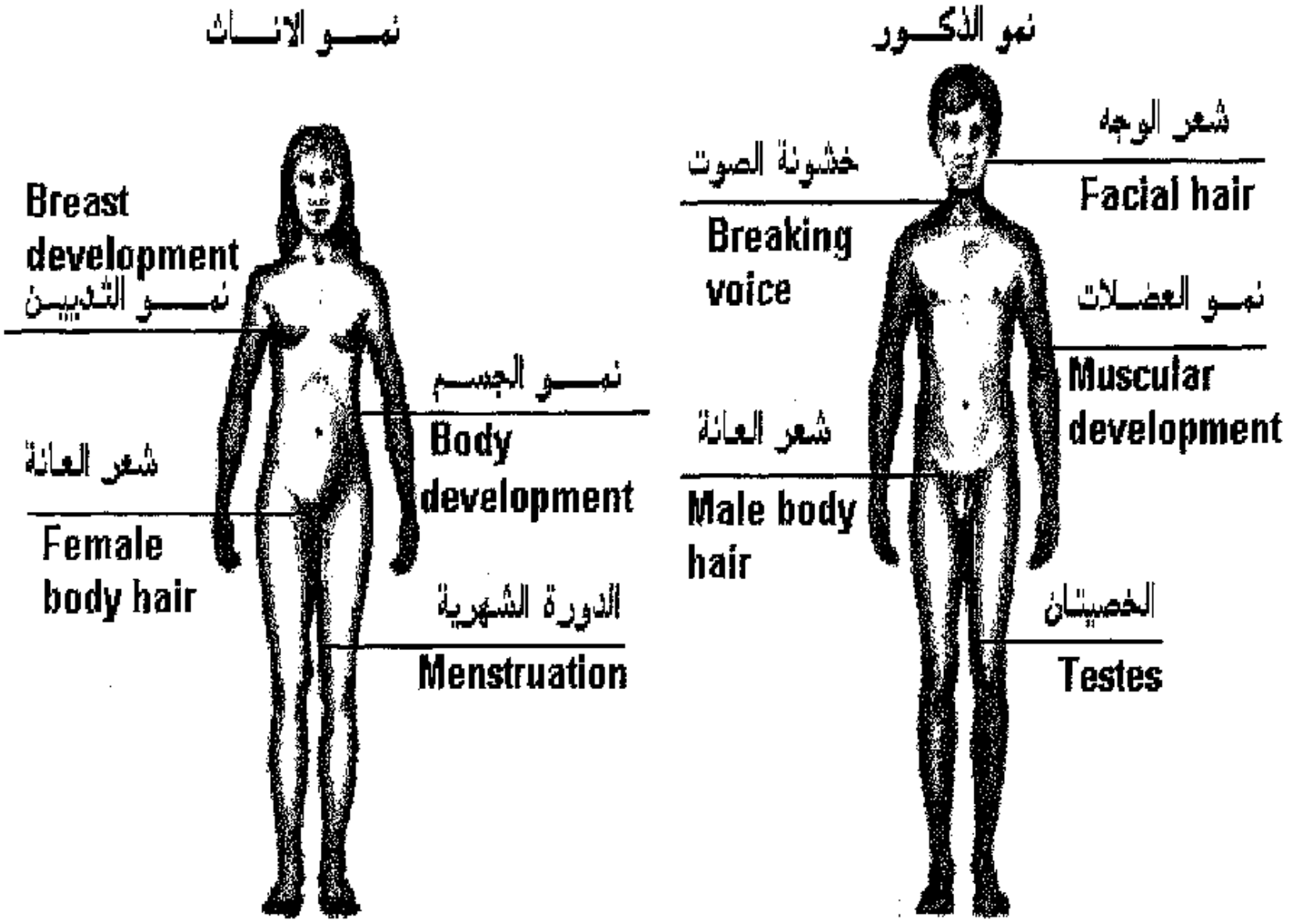

الوحدة الثامنة

الجهاز العصبي

(8)

الجهاز العصبي (The Nervous System)

هو الجهاز الذي يسيطر على جميع أجزاء الجسم وينظم عملها.

❖ أجزاء الجهاز العصبي (Parts Of Nervous System):-

يقسم الجهاز العصبي إلى قسمين كما يلي :-

أ- الجهاز العصبي المركزي (Central Nervous System).

ب- الجهاز العصبي الطرفي (Peripheral Nervous System).

أولاً : الجهاز العصبي المركزي (CNS):

ويتكون الجهاز العصبي المركزي من الدماغ والحبل الشوكي، اللذين يحيطُ بهما ويحميهما ثلاثة أغشية تسمى السحايا، إضافة إلى سائل شفاف يسمى السائل النخاعي الشوكي.

1- الدماغ (Brain) :-

وهو أكبر أجزاء الجهاز العصبي وأكبر أجزاء الجسم ويتكون من 100 بليون خلية عصبية و 1000 بليون عقيدة عصبية بالنسبة للإنسان البالغ، ويبلغ وزن الدماغ حوالي 1300 غرام، والدماغ هو مركز تسجيل المعلومات ومقارنتها ومعالجتها، صنع القرارات، العمليات العقلية العليا من ذكاء وتفكير وتعلم، تنسيق حركة العضلات، واتزان الجسم، تنسيق التنفس والبلع والبصر، ونبض القلب وغيرها.

❖ أجزاء الدماغ (Parts Of Brain): -

أ- المخ (Cerebrum):

وهو الجزء الأكبر في الدماغ ويقسم إلى قسمين، شكل كل واحد منهما نصف كروي ويسمى نصف كرة مخية (Cerebral hemisphere) ويقسم المخ إلى ثلاثة أجزاء كما يلي :-

1- القشرة (Cortex) : وهي الطبقة الخارجية من المخ وتتكون من مادة رمادية اللون مركبة من بلايين الخلايا العصبية ويبلغ سمك قشرة المخ حوالي 2 – 4 ملم، تتركب قشرة المخ من تلافيف(Convolutions) عديدة تزيد من مساحة قشرة المخ.

2- الفصوص (**Lobes**):

وهي تقسيمات للمخ على شكل فلقات أربع كما يلي :-

- الفص الأمامي (Frontal Lobe).
- الفص الجداري (Parietal Lobe).
- الفص الصدغي (Temporal Lobe).
- الفص القذالي / الخلفي (Occipital Lobe).

3- اللب (**Medulla**):

أو النخاع وهو طبقة بيضاء تقع تحت قشرة المخ، **وتتكون من محاور الخلايا العصبية (الألياف العصبية)**، وهناك ثلاثة أنواع من الألياف العصبية:-

1- الألياف الشعاعية / البروزية (Projection Fibers):

وظيفتها نقل السيالات العصبية من المخ إلى أجزاء الدماغ الأخرى وإلى الحبل الشوكي أو من الحبل الشوكي إلى الدماغ.

2- الألياف المتجمعة أو المتحدة (Association Fibers):

ووظيفتها نقل السيالات العصبية من مكان إلى آخر في نصف الكرة المخية الواحدة، أي في جهة من قشرة المخ.

3- الألياف المتقاطعة (Commissural Fibers):

تنقل السيالات العصبية من منطقة معينة في نصف الكرة المخيّة إلى المنطقة المقابلة في نصف الكرة المخية الثانية، أي تصل بين نصفي كرة المخ.

❖ وظائف المخ :-

1- مركز للعمليات العقلية العليا من ذكاء وتفكير وتعلم وذاكرة.

2- تنظم أداء أعضاء الحس والحركة في الجسم.

ب- المخيخ (**Cerebellum**):

وهو الجزء الثاني الأكبر من الدماغ ويحتل الجزء الخلفي السفلي من الجمجمة ويقع تحديداً أسفل الفص الخلفي للمخ، و المخيخ يشبه الفراشة تقريباً، وسطح المخيخ يسمى القشرة المخيخية (Cerebellar Cortex) والتي تتكون من مادة رمادية تحتوي على سلاسل من جسور رقيقة (Folia) متعرجة بشكل أقل من تلافيف قشرة المخ، أي تشبه الأوراق

المركبة بجانب بعضها بعضاً، وتحت قشرة المخيخ يوجد مادة بيضاء لها تفرعات تشبه أوراق الأشجار، وبين المادة البيضاء يوجد كتل من مادة رمادية تسمى الأنوية المخيخية (Cerebellar Nuclei).

❖ وظائف المخيخ :-

1- تنظيم الحركات اللاّشعورية للعضلات الهيكلية.

2- المحافظة على توازن الجسم.

ج- **المخ البيني** (Diencephalon).

ويقع بين المخ والمخيخ تقريباً ويقسم إلى أربعة أقسام :-

1- المهاد (**Thalamus**):

يتكون من كتل مزدوجة من مادة رمادية تتخللها مادة بيضاء، ويبلغ طول المهاد حوالي 3 سم ويشكل 80٪ من حجم المخ البيني.

ووظيفة المهاد هي تنظيم جميع الإحساسات الجلدية مثل: الألم والحرارة والضغط، وكذلك يدعم السيالات العصبية الذاهبة من الحبل الشوكي وجذع الدماغ والمخيخ وباقي أجزاء المخ إلى قشرة المخ.

2- تحت المهاد (**Hypothalamus**):

وهو **جزء صغير من المخ البيني ويقع تحت المهاد** ويقسم تحت المهاد إلى أربع مناطق كما يلي :-

أ- الأجسام الحلمية (Mammillary Bodies) : وهي بروزات دائرية الشكل عددها اثنان وتعمل كمحطة استقبال ودعم للسيالات العصبية التي تتعلق بحاسة الشم.

ب- المنطقة الدرنية (Tuberal region) : وتقع في منتصف تحت المهاد وهي أوسع جزء فيه، وتحتوي هذه المنطقة على درنة (انتفاخ) من مادة رمادية، أيضاً تحتوي على تركيب يسمى القمع (Infundibulum) يربط الغدة النخامية (Pituitary gland) ويثبتها بتحت المهاد، وتحتوي المنطقة الدرنية على خلايا عصبية تصنع هرمونات تعمل على تنظيم إفراز هرمونات الغدة النخامية.

ج- المنطقة الفوق بصرية (Supraoptic region): وتقع فوق منطقة تقاطع الأعصاب البصرية وتحتوي على خلايا عصبية تمتد محاورها عبر القمع في المنطقة الدرنية إلى الغدة النخامية.

د- المنطقة قبل البصرية (Preoptic Region): تقع أمام المنطقة فوق البصرية، وهي تُنظم بعض النشاطات الذاتية للجسم.

❖ وظائف منطقة تحت المهاد :-

- تنظيم إفراز الهرمونات من الغدد الصماء والسيطرة على تركيزها في الدم.
- ضبط الضغط الأسموزي في الجسم.
- تنظيم درجة حرارة الدم.
- الإحساس بالأصوات والذوق والشم.
- تحتوي على مراكز للإحساس بالجوع لتنظيم تناول الطعام.
- تساهم في تنظيم عمليتي النوم والاستيقاظ.

3- فوق المهاد أو محيط المهاد (**Epithalamus**):

يقع في المنطقة العلوية من المخ البيني، ويحتوي على الغدة الصنوبرية (Pineal gland)، والتي تلعب دور في تنظيم النوم وتنظيم عمل الهرمونات الجنسية.

4- جانب المهاد (**Subthalamus**):

ويقع بجانب منطقة المهاد، وله دور في تنظيم حركات ونشاطات العضلات الهيكلية.

د- جذع الدماغ (**Brain Stem**):

وهو الجزء الذي يربط بين الحبل الشوكي والمخ البيني، ويتركب جذع الدماغ من النخاع المستطيل والقنطرة والدماغ المتوسط.

1- النخاع المستطيل (**Medulla Oblongata**):

وهو امتداد للجزء العلوي من الحبل الشوكي ويشكل أيضاً الجزء السفلي من جذع الدماغ، وطول النخاع المستطيل يبلغ 3 سم حيث يبدأ من عند الثقب الكبير للجمجمة (Foramen Magnum) للأعلى حتى الحد السفلي للقنطرة.

❖ وظائف النخاع المستطيل : يحتوي على مراكز عصبية تعمل على تنظيم نبض القلب والتنفس، وعملية البلع والمضغ، وإفراز اللعاب والاستفراغ، والسعال وحركات وإفرازات المعدة.

2- القنطرة (**Pons**):

وتقع فوق النخاع المستطيل وأمام المخيخ، ويبلغ طولها 2.5 سم وسميت بالقنطرة لأنها تعمل كجسر يربط بين الحبل الشوكي والدماغ وكذلك تربط بين أجزاء الدماغ.

❖ وظائف القنطرة :-

1- لها دور في تنظيم عملية التنفس والتوازن.
2- لها علاقة بالانفعالات.

3- الدماغ المتوسط (**Midbrain**):

ويمتد من القنطرة إلى المخ البيني وطوله حوالي 2.5 سم.

❖ وظائف الدماغ المتوسط :-

1- فيه مراكز خاصة بحاسة السمع.
2- المحافظة على وضعية وقوف الجسم.
3- تمر منه السيالات العصبية الخاصة بالبصر.

2- الحبل الشوكي (**Spinal Cord**):

ويشكل الجزء السفلي من الجهاز العصبي المركزي ويمتد من الجزء السفلي للدماغ – النخاع المستطيل – وحتى نهاية العمود الفقري تقريباً، ويقع الحبل الشوكي داخل القناة المركزية للعمود الفقري مما يوفر له الحماية، وكذلك يحاط الحبل الشوكي بأغشية السحايا والسائل النخاعي الشوكي مما يزوده بدعم وحماية إضافيتين، وشكل الحبل الشوكي اسطواني مسطح، وفي مرحلة الطفولة المبكرة ينمو العمود الفقري والحبل الشوكي معاً مع طول الجسم في حالة استطالة حتى يتوقف النمو، لذلك لا يمتد الحبل الشوكي على طول العمود الفقري، ويتراوح طول الحبل الشوكي من 42 – 45 سم وقطرهُ 2سم.

يتكون الحبل الشوكي من منطقتين :-

أ- المنطقة الرمادية (**Gray matter**):

وهي نسيج عصبي يستقبل ويعالج المعلومات القادمة إلى الجسم والصادرة عنه، وشكل المنطقة الرمادية في الحبل الشوكي يشبه شكل الفراشة تقريباً وفي منتصفه يوجد قناة مركزية.

ب- المادة البيضاء (**White matter**):

وهي نسيج عصبي يحيط بالمادة الرمادية وهو ممر للسيالات العصبية القادمة من أعضاء الجسم إلى الدماغ وبالعكس.

❖ أهم وظائف الحبل الشوكي :-

- يعمل كممرات عصبية لنقل الإحساسات من العضلات والغدد والجهاز الهضمي والأوعية الدموية إلى المخ، ثم نقل الأوامر العصبية من المخ إلى الأجزاء السابقة.
- يعمل على معالجة سريعة لبعض الإحساسات بواسطة الفعل المنعكس (ردة الفعل السريعة) ضد المؤثرات الخارجية.

ثانياً :- الجهاز العصبي الطرفي (Peripheral Nervous System):-

ويقسم الجهاز العصبي الطرفي إلى قسمين كما يلي :-

-1 الأعصاب الجمجمية (Cranial Nerves):

وتسمى أيضاً بالأعصاب القحفية لأنها تصدرعن القحف (الجمجمة) تحديداً من الدماغ، وبعض الأعصاب القحفية تحتوي فقط على محاور لخلايا عصبية حسية فقط؛ لذلك تسمى بالأعصاب الحسية، أي تستقبل الإحساس وتنقله إلى الدماغ، بينما بعض الأعصاب حركية (أي تنقل أوامر الدماغ إلى أجزاء الجسم حتى تتحرك)، وبعض الأعصاب تكون خليط بين النوعين، أي أنها أعصاب حسيّة وحركية.

يصدر عن الدماغ 12 زوج من الأعصاب وهي مقسمة كما يلي:

أ – 4 أزواج من أعصاب حسية وحركية معاً وهي الأزواج 5، 7، 9، 10

ب- 5 أزواج من أعصاب حركية وهي الأزواج 3، 4، 6، 11، 12

ج – 3 أزواج من أعصاب حسية وهي الأزواج 1، 2، 8

❖ الأعصاب القحفية (Cranial Nerves):

-1 العصب الأول (I) العصب الشمّي (Olfactory Nerve) وظيفته الإحساس بالروائح (الشم).

-2 العصب الثاني (II) العصب البصري (Optic Nerve) وظيفته الإبصار.

-3 العصب الثالث (III) العصب الحركي (Oculomotor Nerve) وظيفتهُ تحريك جفون العين وكرة العين من الداخل وكذلك تضييق بؤبؤ العين وضبط عدسة العين للرؤية.

-4 العصب الرابع (IV) العصب البكري (Trochlear Nerve) تحريك كرة العين، والإحساسات العضلية.

5- العصب الخامس (V) العصب ثلاثي التوائم (Trigeminal Nerve) المضغ، يحمل إحساس اللمس، الألم، الحرارة .

6- العصب السادس (VI) العصب المبعد (Abducens Nerve) تحريك كرة العين، والإحساسات العضلية.

7- العصب السابع (VII) العصب الوجهي (Facial Nerve) يحمل تعبيرات الوجه، إفراز اللعاب والدموع، حاسة الذوق.

8- العصب الثامن (VIII) العصب السمعي (Vestibulocochlear Nerve) السمع، والتوازن .

9- العصب التاسع (IX) العصب اللساني البلعومي (Glossopharyngeal Nerve) إفراز اللعاب، التذوق، تنظيم ضغط الدم، والإحساسات العضلية.

10- العصب العاشر (X) العصب الحائر (Vagus Nerve) انقباض وارتخاء العضلات الملساء، إفراز السوائل الهضمية، الإحساسات القادمة من الأعضاء الحشوية للجهاز الهضمي، إحساسات العضلات .

11- العصب الحادي عشر (XI) العصب الشوكي (Spinal Nerve) تنظيم حركة الرأس وعملية البلع، الإحساسات العضلية .

12- العصب الثاني عشر (XII) العصب تحت اللساني (Hypoglossal Nerve) تنظيم حركة اللسان أثناء الكلام والبلع، والإحساسات العضلية .

2- الأعصاب الشوكية (Spinal Nerves):

تصدر هذه الأعصاب من الحبل الشوكي (Spinal Cord) وتخرج من ثقوب خاصة بها توجد في فقرات العمود الفقري وسميت ورقمت هذه الأعصاب طبقاً لاسم المكان الذي تخرج منه من العمود الفقري، وعدد الأعصاب الشوكية 31 زوجاً، وجميعها حسية وحركية في نفس الوقت، ووظيفتها بشكل عام تربط بين مستقبلات الإحساس في الجسم وبين الجهاز العصبي المركزي، وتقسم كالتالي :-

أ- الأعصاب العنقية (Cervical Nerves): وعددها 8 أزواج، تصدر من جزء الحبل الشوكي الذي يقع في المنطقة العنقية للعمود الفقري.

ب- الأعصاب الصدرية (Thoracic Nerves):

وعددها 12 زوجاً، تصدر من جزء الحبل الشوكي الذي يقع في المنطقة الصدرية للعمود الفقري.

ج- الأعصاب القطنية (Lumbar Nerve):

وعددها 5 أزواج وتصدر من جزء الحبل الشوكي الذي يقع في المنطقة القطنية للعمود الفقري.

د - الأعصاب العجزية (Sacral Nerves):

وعددها 5 أزواج تصدر من جزء الحبل الشوكي الذي يقع في المنطقة العجزية للعمود الفقري.

هـ - الأعصاب العصعصية (Coccygeal Nerves):

وهي زوج واحد فقط وتصدر من نهاية الحبل الشوكي وهو آخر جزء منه، ويقع في المنطقة العصعصية (العصعص) من العمود الفقري.

❖ **الجهاز العصبي الذاتي (The Autonomic Nervous System):**

هذا الجهاز وُصف بشكل مستقل وهو ليس من الأجهزة العصبية الرئيسية التي وصفت سابقاً وإنما هو **مجموعة من مراكز عصبية وأعصاب لها وظائف محددة، ويكمن عمل الجهاز العصبي الذاتي في حالات الطوارئ والانفعالات** حيث يزداد معدل نبض القلب والتنفس وغير ذلك من الأعراض الانفعالية، ولكن ذلك لا يستمر طويلاً، فسرعان ما يعود كل شيء إلى طبيعته وكل ذلك يتم تنظيمه بواسطة مجموعة من مراكز عصبية متخصصة تقع في النخاع الشوكي والدماغ.

❖ **أجزاء الجهاز العصبي الذاتي(Parts of Autonomic Nervous System):-**

يقسم الجهاز العصبي الذاتي إلى جهازين متعاكسين في الوظائف وهما:-

أ- **الجهاز الوِّدي (Sympathetic A.N.S):**

ويسمى أيضاً بالجهاز التعاطفي أي أنَّهُ يتعاطف مع الجسم ويقف إلى جانبه في حالات الطوارئ، ويتكون من أعصاب صادرة من النخاع الشوكي من المنطقة الصدرية والقطنية للعمود الفقري وهي متشابهه في وظائفها. وهي نوعين من الأعصاب فمنها: الأعصاب الودية الواردة والتي ترد إلى الدماغ من الأحشاء حيث تنقل له ما يجري في أعضاء الجسم الداخلية، والأعصاب الودية الصادرة والتي تحمل أوامر من الدماغ إلى الأعضاء الداخلية للجسم لتنظيم عملها.

ب- **الجهاز نظير الودي (Parasympathetic A.N.S):**

وسمي بنظير الودي لأنه يؤثر على نفس الأجزاء التي يؤثر عليها الجهاز الودي ولكن بتأثير مُعاكس ويتكون هو الآخر من أعصاب قحفية وهي الأعصاب القحفية 3، 7، 9، 10

وأعصاب أخرى شوكية تصدر من الحبل الشوكي من المنطقة العجزية للعمود الفقري، وكذلك تقسم إلى أعصاب واردة وأعصاب صادرة من وإلى الدماغ.

ويعمل هذا الجهاز عند انتهاء حالة الطوارئ والانفعال في الإنسان.

❖ وظائف الجهاز العصبي الذاتي (Functions of ANS)

Sympathetic A.N.S الجهاز العصبي الذاتي الودي	**Parasympathetic A.N.S** الجهاز العصبي الذاتي نظير الودي
ويعمل في حالات الطوارئ كالهروب أو الخوف من شيء أو القتال وممارسة الرياضة والجنس على : 1- توسيع حدقة العين لجعل الرؤية في أشد الوضوح. 2- توسيع القصبات الهوائية وتسريع عملية التنفس للحصول على أكبر قدر ممكن من الأوكسجين. 3- زيادة سرعة نبض القلب لتوفير الدم بالسرعة الممكنة لأجزاء الجسم. 4- تنبيه إفراز سكر الجلوكوز من الكبد إلى الدم لتوزيعه على خلايا الجسم لتقوم بحرقه للحصول على الطاقة اللاّزمة للجسم. 5- تقليل إفراز اللعاب (جفاف الحلق) وإيقاف عملية الهضم. 6- ارتخاء المثانة البولية.	ويعمل في حالة زوال الطوارئ على: 1- تضييق حدقة العين. 2- إنقباض القصبات الهوائية. 3- تخفيض سرعة نبض القلب. 4- إيقاف إفراز سكر الجلوكوز من الكبد. 5- زيادة إفراز اللعاب وتنشيط الهضم. 6- إنقباض المثانة البولية وكل ما سبق يعود إلى وضعه الطبيعي.

❖ أغشية السحايا (Meninges):

وهي طبقات من أنسجة ضامة تغطي الدماغ والحبل الشوكي وتعمل على حمايتهما من الصدمات، وتترتب أغشية السحايا من الأعلى إلى الأسفل كما يلي : الأم الجافية، الطبقة العنكبوتية، الأم الحنون.

أ – طبقة الأم الجافية (Dura mater) :

وسميت كذلك لأنها بعيده عن الدماغ والحبل الشوكي وغير ملتصقة بهما، وهي مكونة من نسيج ضام كثيف غير منتظم، وتنفصل عن جدار قناة العمود الفقري بفراغ يسمى الفراغ المحيط بالجافية (Epidural Space).

ب – الطبقة العنكبوتية (Arachnoid):

سميت كذلك لأنها مركبة من شبكة من ألياف الكولاجين و الإلاستين، وهناك فراغ بين الطبقة العنكبوتية وطبقة الأم الجافية يسمى الفراغ تحت الجافية (Subdural Space) والذي يحتوي على سائل خاص يسمى السائل بين الفراغين (Interstitial Fluid).

جـ - طبقة الأم الحنون (Pia mater):

وسميت كذلك لأنها قريبة من الدماغ والحبل الشوكي وهي طبقة نحيفة من نسيج ضام شفاف ملتصقة بسطح الدماغ والحبل الشوكي، وتحتوي هذه الطبقة على ما يلي :-

1- حزم متشابكة من ألياف الكولاجين والإلاستين.
2- العديد من الأوعية الدموية التي توفر الغذاء والأوكسجين للدماغ والحبل الشوكي، وتنفصل طبقة الأم الحنون عن الطبقة العنكبوتية بواسطة فراغ يسمى الفراغ تحت العنكبوتية (Subarachnoid Space) والذي يحتوي على السائل الدماغي الشوكي (Cerebrospinal Fluid) والذي هو موضوعنا التالي.

❖ السائل الدماغي الشوكي (Cerebrospinal Fluid ,CSF)

وهو سائل يملأ القناة المركزية للحبل الشوكي والفراغ تحت الطبقة العنكبوتية، ويتم إنتاجه في الدماغ من مناطق تدعى الضفائر الوريدية المشيمية (Choroid Plexus).

❖ **خصائص السائل الدماغي الشوكي :-**

سائل شفاف يشبه الماء ليس له لون أو رائحة وهو لامع ويحتوي على عدد قليل من الخلايا وكمية قليلة من البروتين 0.2٪ من حجمه، ونسبة السكر فيه تعادل ثلثي نسبة السكر في الدم، كما يحتوي على نفس محتوى الدم من الأملاح غير العضوية، ويبلغ حجمهُ حوالي 120 – 170 سم^3.

❖ **وظائف السائل الدماغي الشوكي :-**

1- حماية الدماغ والحبل الشوكي لأنه يمتص الصدمات.
2- يحافظ على تركيز العناصر الغذائية في أجزاء الدماغ.
3- له دور في المحافظة على توازن الضغط في الجمجمة.
4- له دور ثانوي في تغذية الدماغ.

حقيبة صور الوحدة الثامنة

(الجهاز العصبي)

تشريح الدماغ 1

يُعد الدماغ من اكثر اجزاء الجهاز العصبي تعقيداً ، و هو مركز السيطرة في الجسم . و يُحفظ بواسطة عظام الجمجمة . من جانب نستطيع تقسيم الدماغ الى ثلاثة مناطق : المخ و يسيطر على الافكار ، و المخيخ و الذي ينسّق الحركات ، و ساق الدماغ و وظيفته السيطرة على الفعاليات الحياتية كالتنفس و نبض القلب .

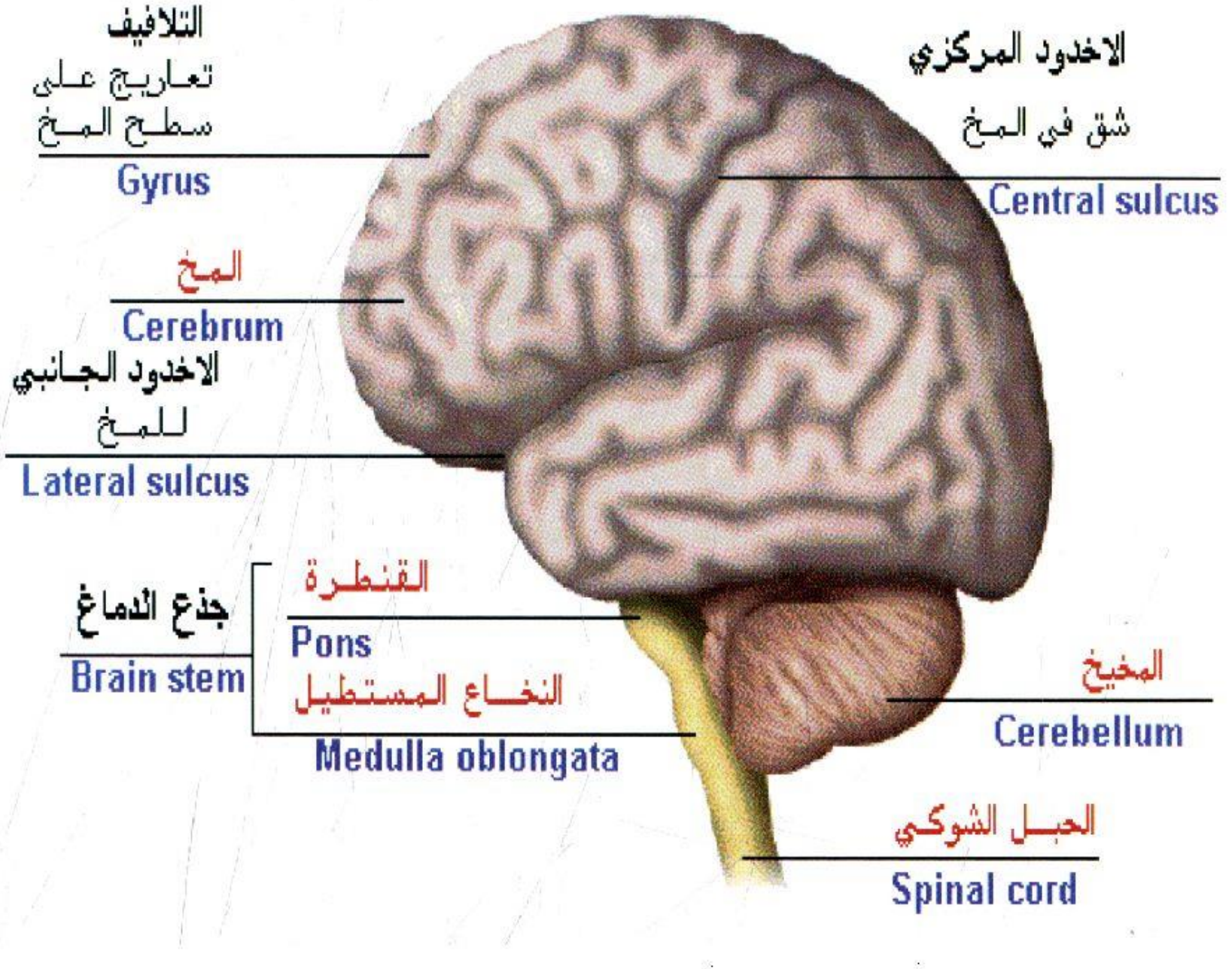

تشريح الدماغ 2

يحتوي الدماغ على (١٠٠) بليون خليّة عصبيّة و كذلك قشرة المخ و المادة البيضاء . و كل خليّة عصبيّة تتصل ب (١٠٠٠) الى (١٠٠٠٠) خلية من الخلايا العصبيّة الأخرى في جميع أنحاء الجسم . الملايين من الرسائل التي تمر خلال الدماغ في كل ثانية تمنحنا القدرة على التفكير ، و الإحساس و الحركة و تتحكّم ذاتياً بجميع حركاتنا .

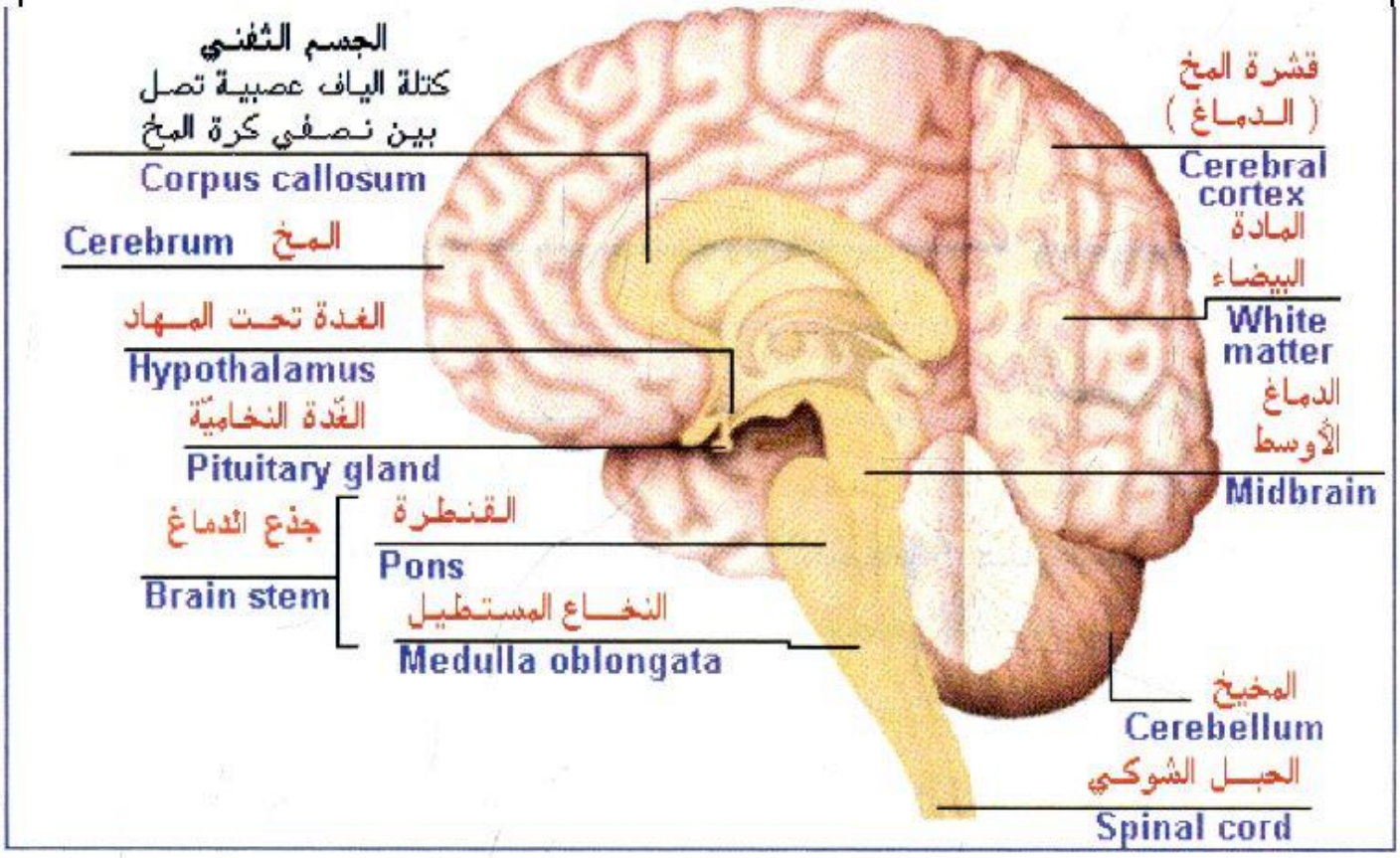

تشريح الدماغ 3

يرتبط الدماغ بالجسم من خلال الحبل الشوكي الذي يبدأ من قاعدة الدماغ . و بهذا فإنك تستطيع تحريك يديك و رجليك ، و بإستطاعتك ايضاً لمس الأجسام و الشعور بها . و هناك ايضاً (١٢) عصباً مُزدوجاً في قاعدة الدماغ تربطه بالرأس و العنق . و على سبيل المثال ، فإن العصب البصريّ يتّصل مباشرةً بالدماغ .

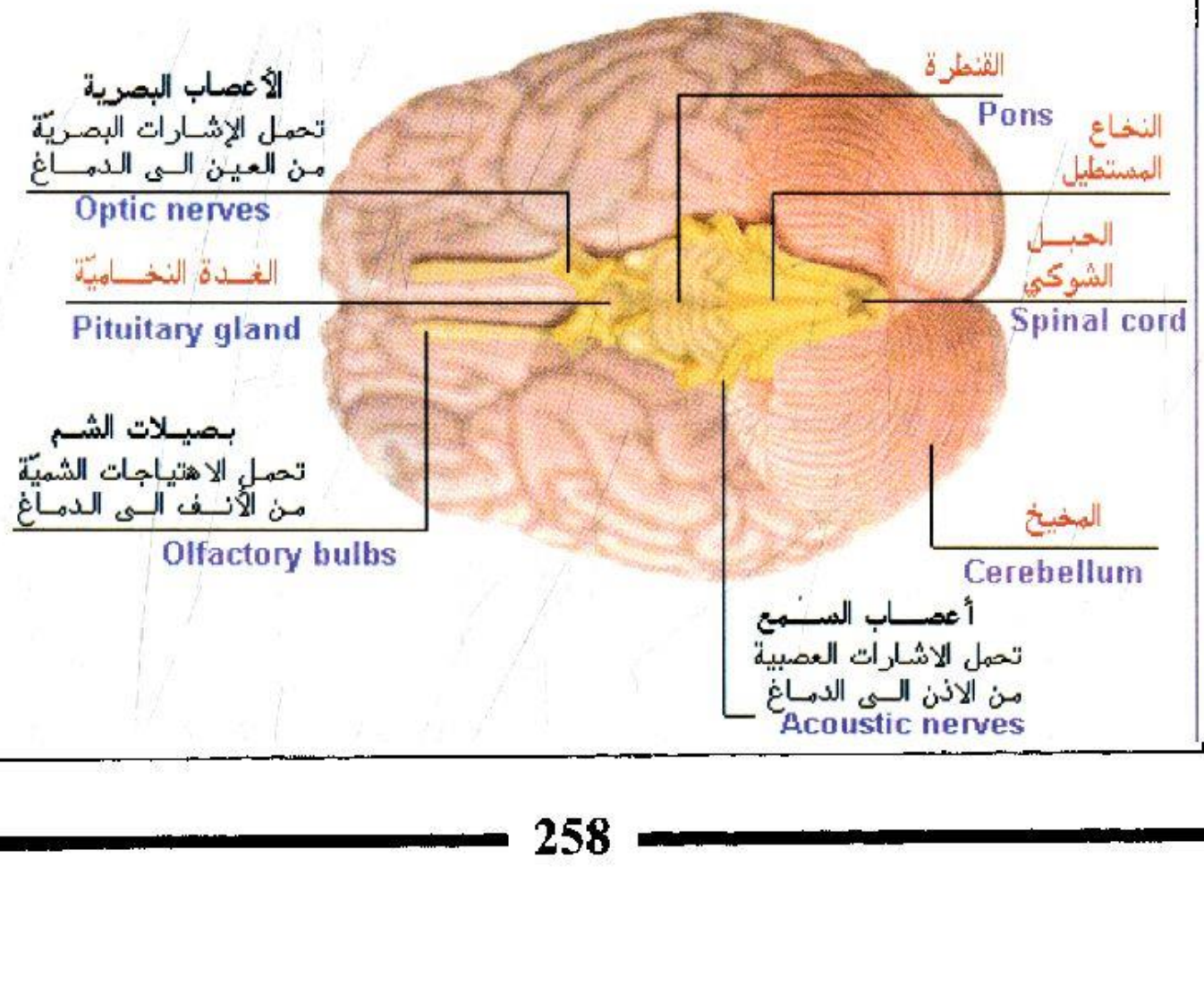

تشريح الدماغ 4

المخ هو أكبر جزء من الدماغ . المنظر العلوي له يرينا شقاً عميقاً فيه . يمتد هذا الشق الطولي من وسط الدماغ و يقسمه الى نصفين ، يعرفان بنصفي كرة الدماغ الأيمن و الأيسر . النصف الأيمن ينظم اعمال الجانب الأيسر من الجسم و النصف الأيسر ينظم اعمال الجانب الأيمن من الجسم .

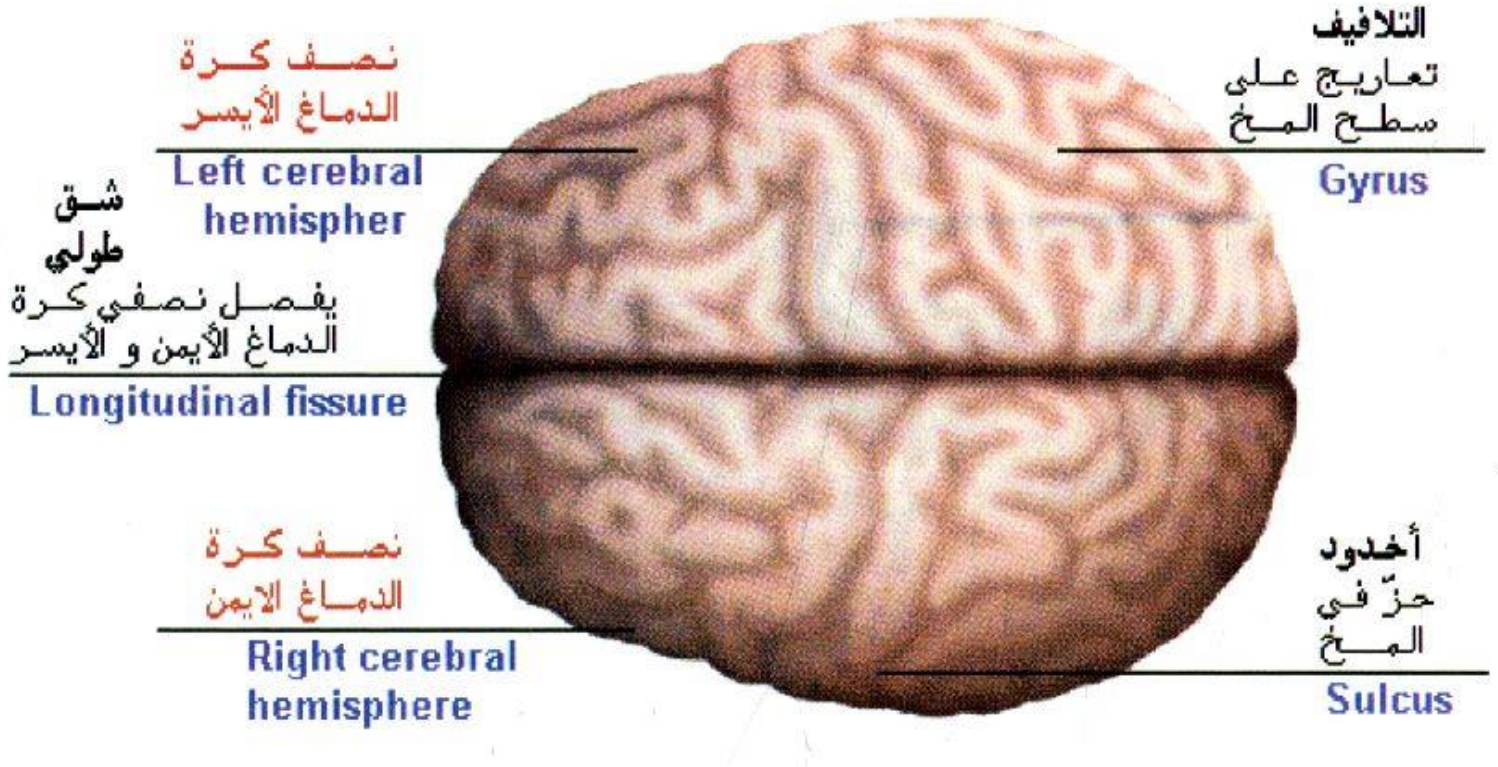

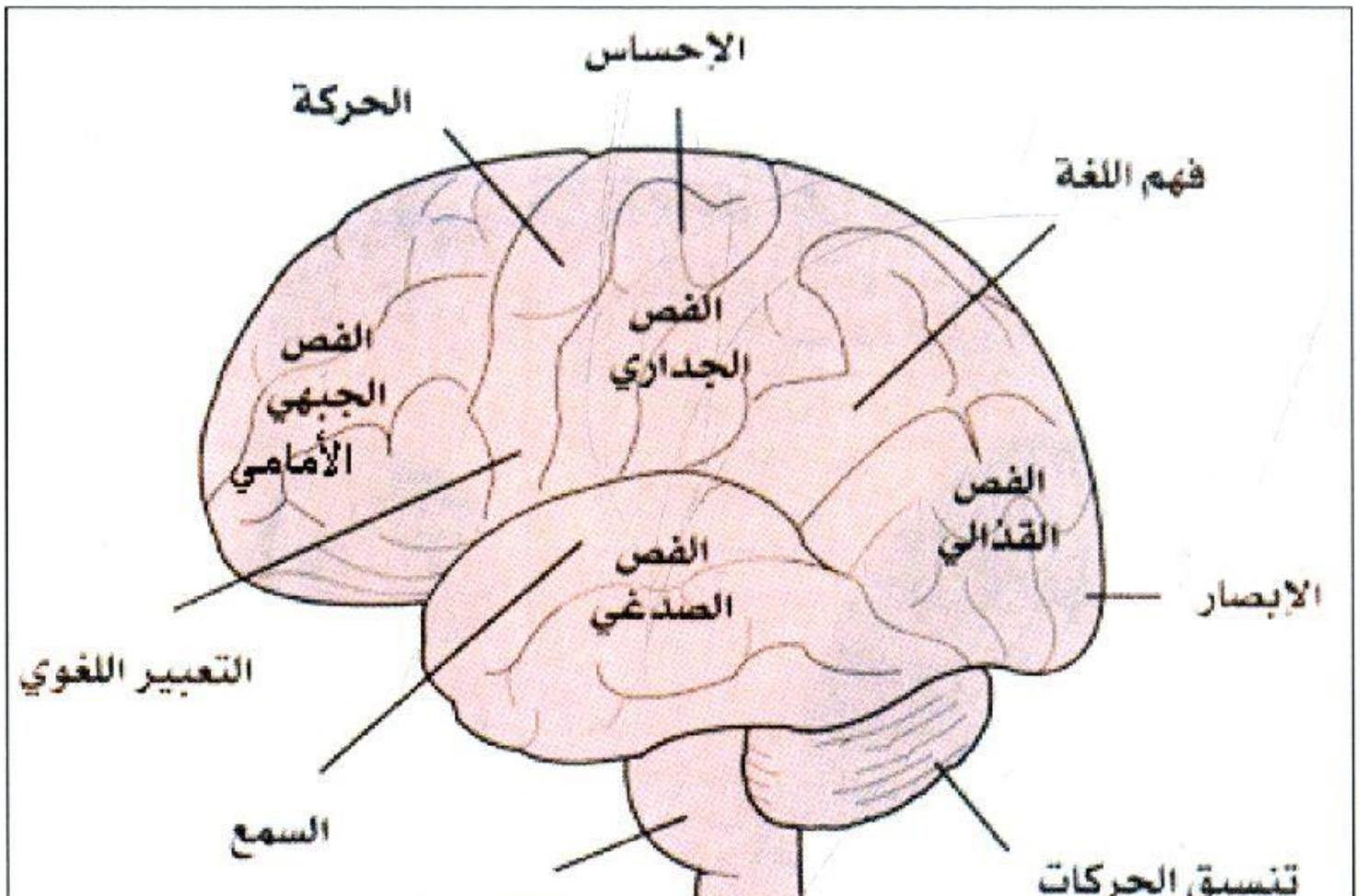

فصوص المخ

وظائف الدماغ

الدماغ هو الجزء الأكثر تعقيداً في الجهاز العصبي . إنه يتحكم بالجسم و جميع الأعمال التي نقوم بها أو نشعر أو نفكر بها . و هو يستقبل المعلومات من كافة أجزاء البدن ، ثم يُفسرها و يُرسل التعليمات إلى العضلات .

جميع المناطق المختلفة في الدماغ لها أعمالها الخاصة ، و من ناحية اخرى فإنها ترتبط بواسطة شبكة معقدة للإتصالات تعمل معاً كي تتحكم بأعمالك .

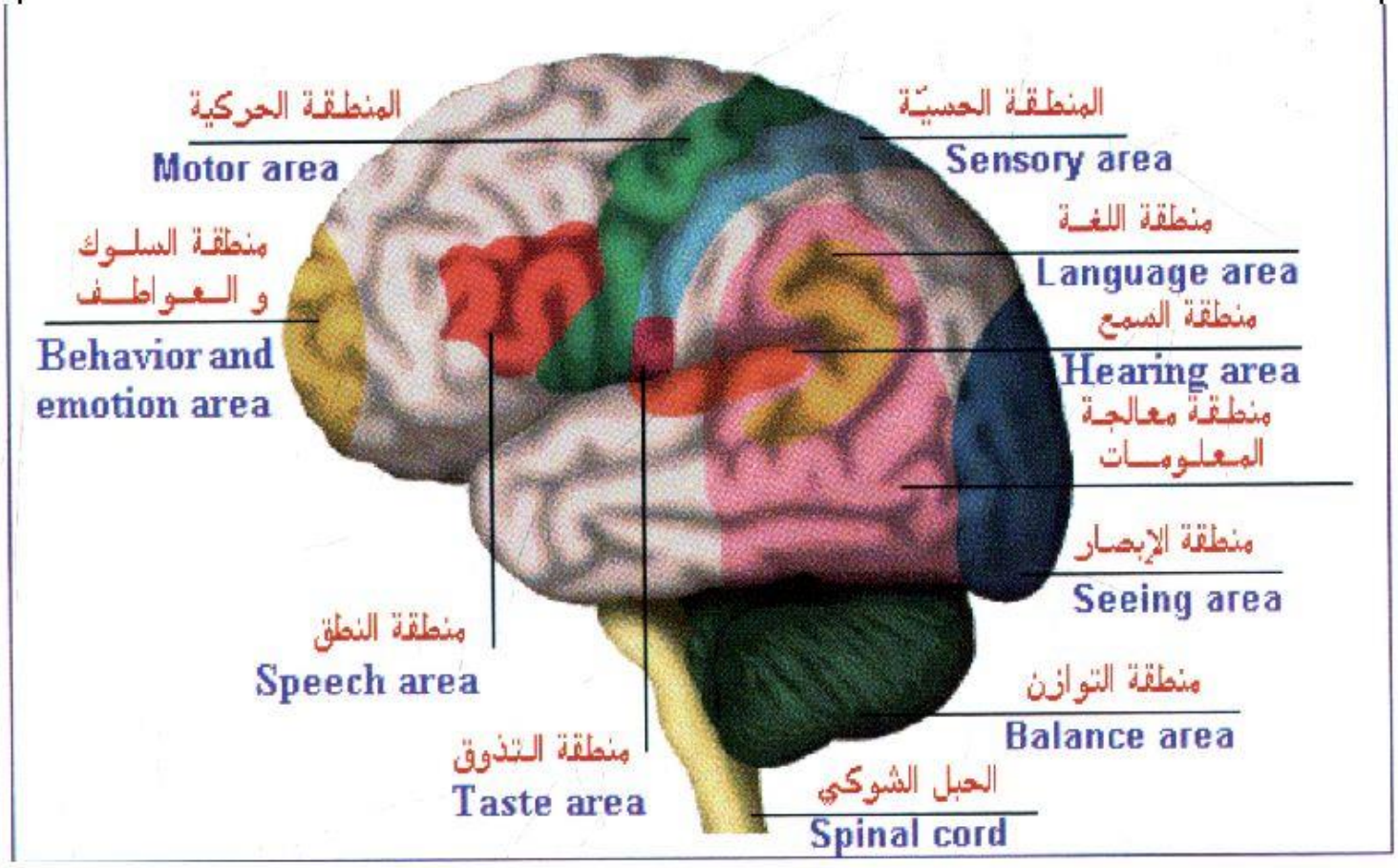

المنطقة الحركية

تتحكم المنطقة الحركية في المخ بحركة العضلات في مختلف أجزاء الجسم . إن سعة المنطقة الحركية المخصصة لحركة خاصة ، تعتمد على المهارة و دقة الحركة . لهذا السبب فإن حركات الوجه تدار بواسطة منطقة حركية أوسع من حركات الرجل البسيطة .

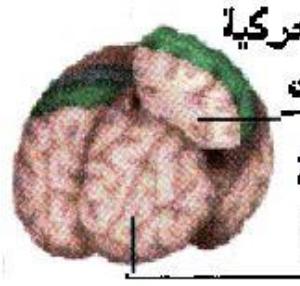

تتحكم المنطقة الحركية اليسرى بالجهة اليمنى من الجسم . كما أن المنطقة الحركية اليمنى تتحكم بالجهة اليسرى من الجسم .

المنطقة الحسيّة

تستقبل المنطقة الحسيّة في الدماغ المعلومات من النهايات الحسية في الجلد . فهي تمكنك من الشعور بالحرارة و اللمس . إن الرقعة المخصصة من المنطقة الحسيّة لكل عضو في الجسم لاتعتمد على سعة هذا العضو بل على حساسيته . وهذا يفسر السعة الكبيرة للمنطقة الحسيّة المخصصة للشفتين .

المنطقة الحسيّة اليسرى

المنطقة العليا

هذا القسم الصغير من المنطقة الحسية يستجيب لاحساسات الرجل اليمنى .

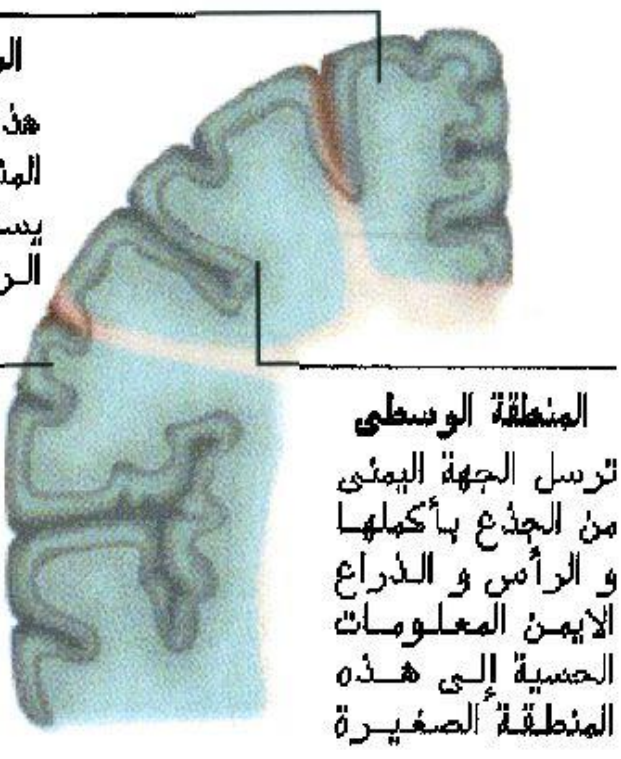

المنطقة الوسطى

ترسل الجهة اليمنى من الجذع بأكملها و الرأس و الذراع الايمن المعلومات الحسية إلى هذه المنطقة الصغيرة

المنطقة السفلى

تستجيب هذه المنطقة الوسيعة للجهة اليمنى من الوجه ، احدى الأعضاء الأكثر حساسية في الجسم

المخ

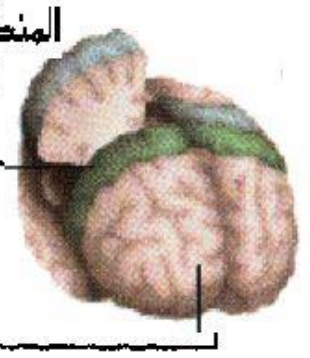

تستقبل المنطقة الحسية اليمنى في المخ معلومات الجهة اليسرى من الجسم ، و تستقبل المنطقة الحسية اليسرى المعلومات من الجهة اليمنى من الجسم .

تصوير الدماغ

الدماغ عضو دقيق تحميه الجمجمة العظميّة الصلبة . في القديم كانت الأبحاث حول الدماغ تتطلب عمليات جراحية خطرة . أما الآن فيستخدم الأطباء تقنيات حديثة للنظر داخل الرأس فتحدث صوراً تستخدم للتأكد من سلامة الدماغ و دراسة كيفية عمله .

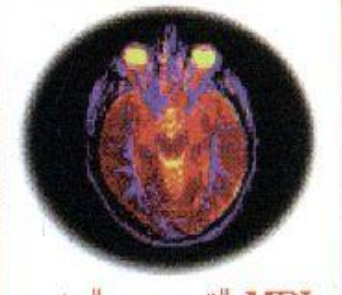

MRI التصوير بالرنين المغناطيسي - مقطع علوي

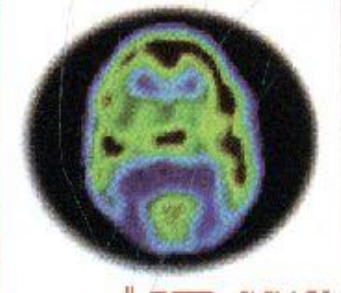

PET_SCAN الرسم الطبقي البوزيتروني

CT_SCAN الرسم الطبقي بالاشعة السينية

MRI التصوير بالرنين المغناطيسي - مقطع جانبي



ANGIOGRAM تصوير الأوعية الدموية للدماغ

الرسم الطبقي للدماغ بالأشعة السينية

يستخدم الرسم الطبقي للدماغ (CT-SCAN) الأشعة السينية لمعرفة بنية الدماغ . يدور جهاز التصوير حول الرأس ، باعثاً الأشعة السينية داخل الدماغ من كل الإتجاهات . تفسّر صور الأشعة السينية بواسطة الحاسوب و تنتج عنها صورة مقطعية للرأس والتي توضح البنية الداخلية . يظهر هذا المقطع من مستوى العين الدماغ منقسم إلى نصفين ، هما نصفا الدماغ الأيمن و الأيسر . يستخدم الأطباء هذه الصور ليعينوا إعتلالات الدماغ .

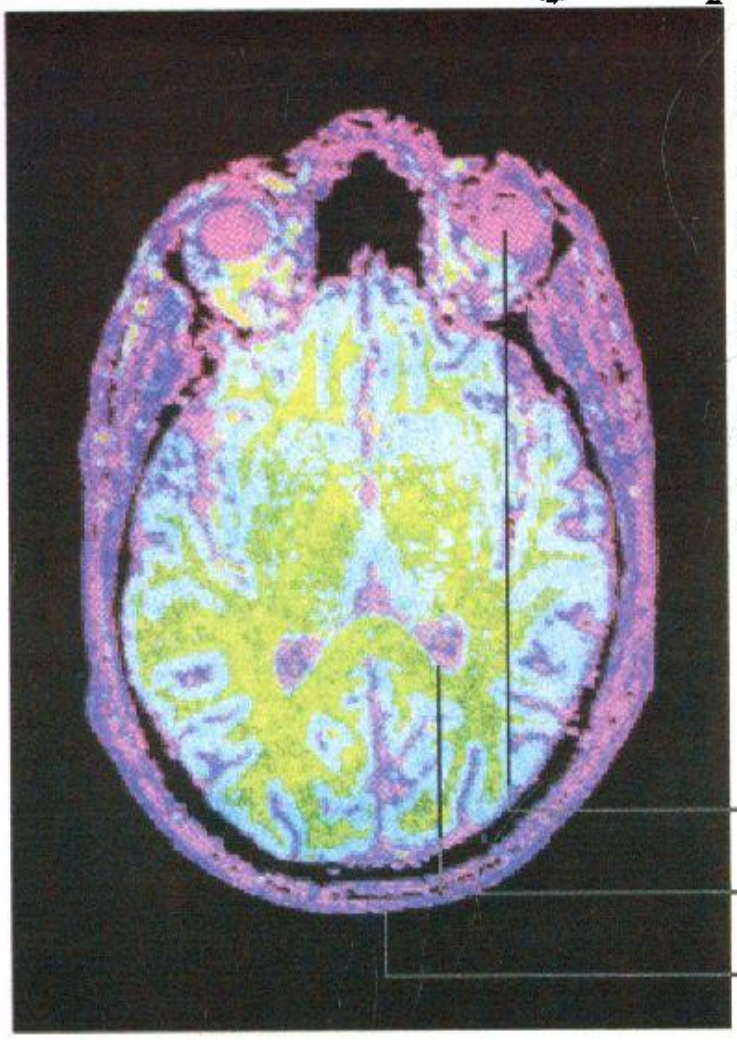

الرسم الطبقي بواسطة إنبعاث البوزيترون

يستخدم الرسم الطبقي بواسطة إنبعاث البوزيترون (PET.SCANS) لمشاهدة فعالية الدماغ . يحقن الغلوكوز المشعّ اولاً في مجرى الدّم و يمتص بواسطة خلايا الدماغ . كلما كانت الخلية أكثر فعالية فإنها تمتص كمية أكبر من الغلوكوز . ثم يتم تصوير الرأس بواسطة جهاز التصوير الذي يميز الأشعة التي تطلق من الغلوكوز المشعّ . يقوم الحاسوب بتفسير هذه الأشعة و يعطي مقطعاً ملوناً للدماغ . المناطق الحمراء هي الأكثر فعالية .

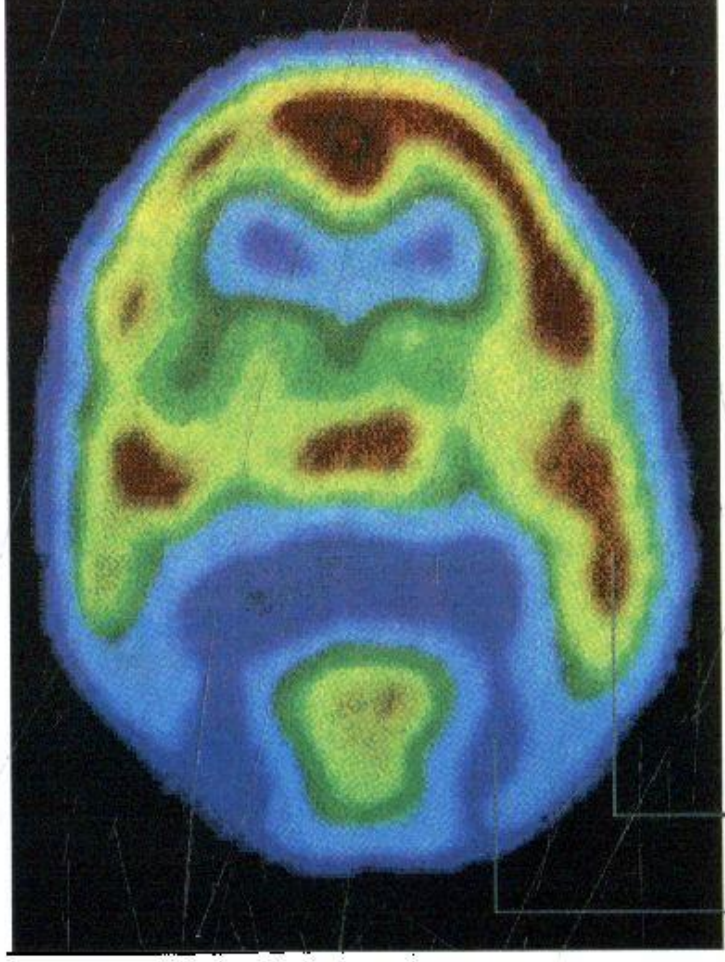

تصوير الدماغ بالرنين المغناطيسي (مقطع علوي)

ينتج التصوير بالرنين المغناطيسي (MRI) صوراً واضحة للأنسجة الدقيقة كالدماغ . يستلقي المريض داخل جهاز التصوير الذي يحدث حقلاً مغناطيسياً يبلغ قدره (٦٠٠٠٠) مرة أكبر من الحقل المغناطيسي للأرض . مما يجعل الدماغ يطلق أمواجاً تفسر بواسطة الحاسوب لتنتج عنها صورة . في هذه الصورة ترى مقطعاً من الرأس في مستوى العينين . يستخدم الأطباء هذه الصور لتعيين الجلطات الدموية أو الأورام الدماغية .

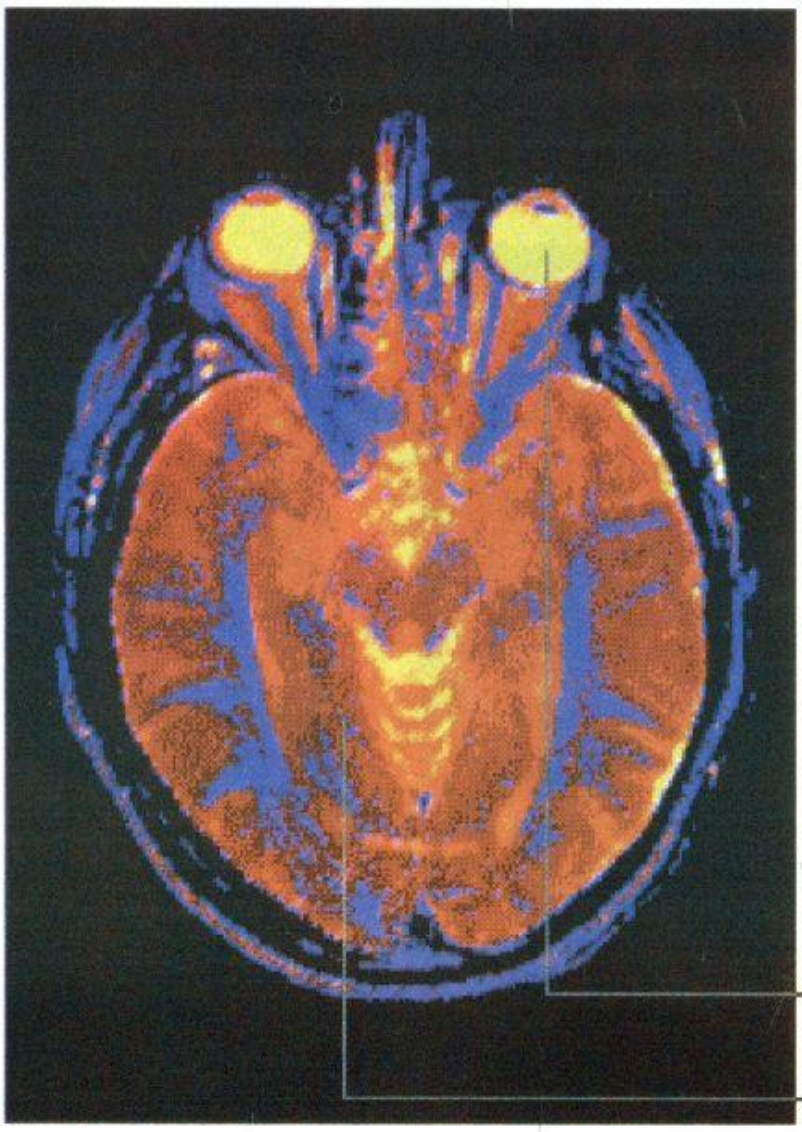

تصوير الدماغ بالرنين المغناطيسي (صورة جانبية)

يستخدم التصوير بالرنين المغناطيسي (MRI) حقلاً مغناطيسياً قوياً ليظهر بنية الأنسجة الدقيقة كالدماغ . تتفاعل الأمواج المغناطيسية مع الدماغ و تفسّر بواسطة الحاسوب لتعطي صورة للدماغ . يستخدم الأطباء هذه الصور لتعيين السكتات أو الأورام الدماغية .

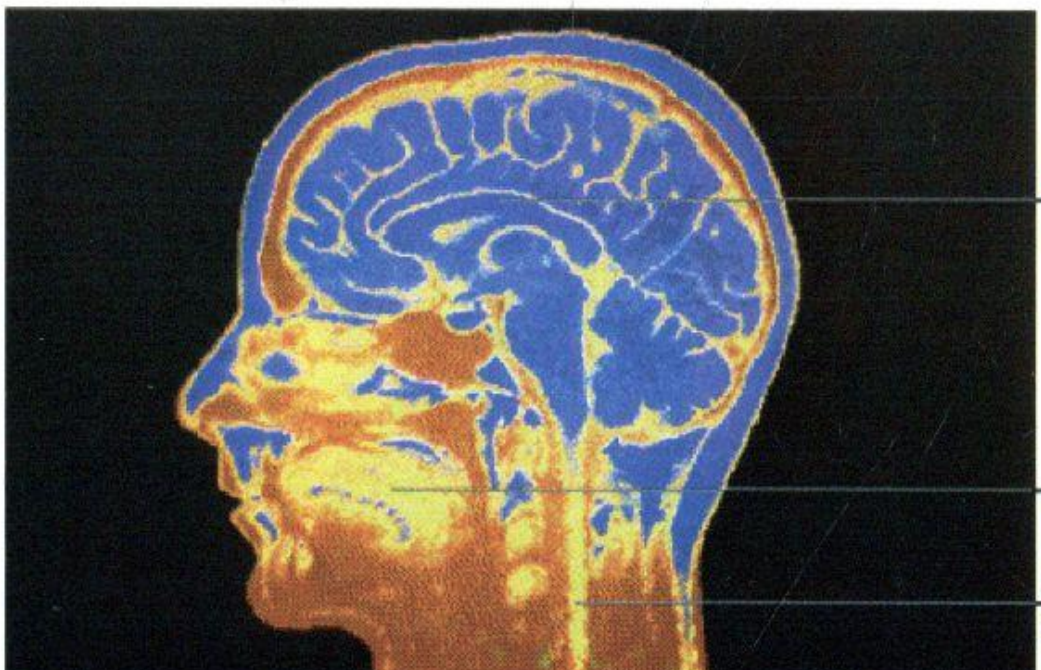

تصوير الأوعية الدموية للدماغ

يستخدم في هذا النوع من التصوير نوع خاص من الأشعة السينية التي تظهر الشرايين . الأوعية الدموية التي تنقل الدم من القلب إلى الأعضاء لاترى بالأشعة السينية لذا يُحقن نوع خاص من الصبغ داخل الشريان فيجعله مرئياً . هذه الصورة تظهر الشرايين التي تغذي الدماغ بالدم .

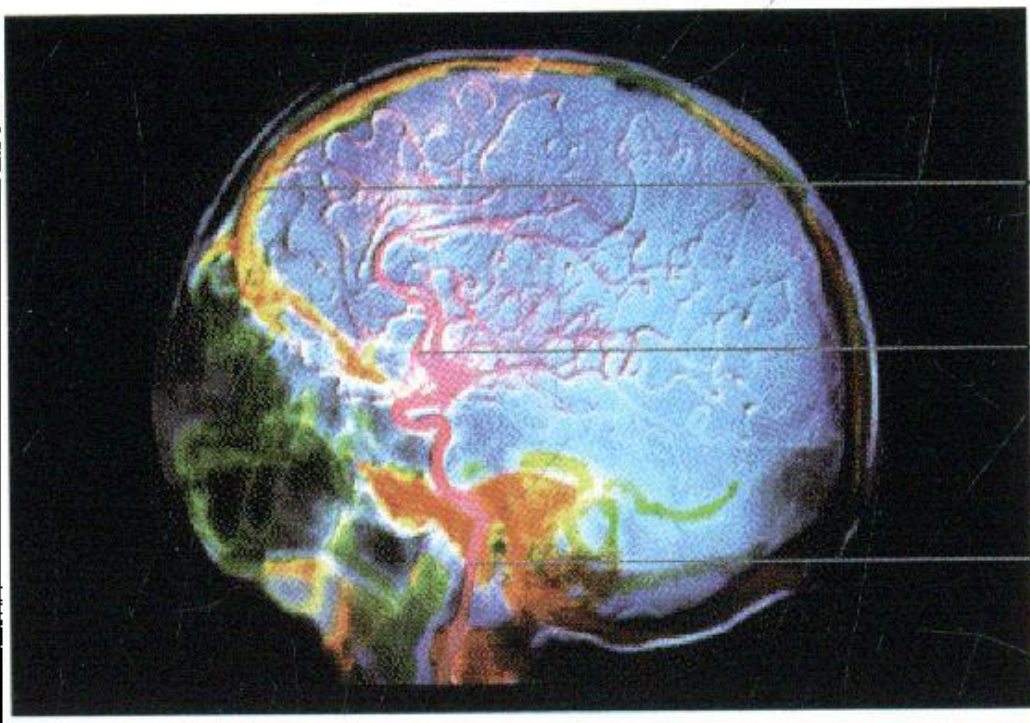

الدماغ (1)

الدماغ هو مركز السيطرة في الجسم . وهو يشغل الجزء الأعلى من الرأس ، ويكون محمياً بواسطة الجمجمة التي تحيط به . المخ هو الجزء الرئيسي من الدماغ ، ويقسم الى نصفين : نصفي كرة المخ الايمن و الايسر. تكون فعاليات التفكير ، والتعلم ، والاحساس وإرسال التعليمات في الطبقة الرقيقة السنجابية والتي تغطي نصفي المخ . الطبقة الداخلية البيضاء تربط الاجزاء المختلفة للدماغ .

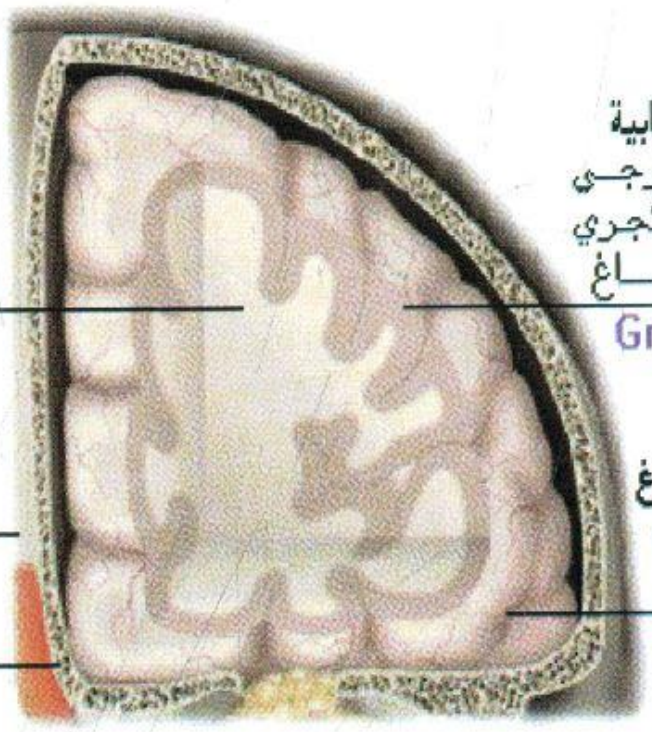

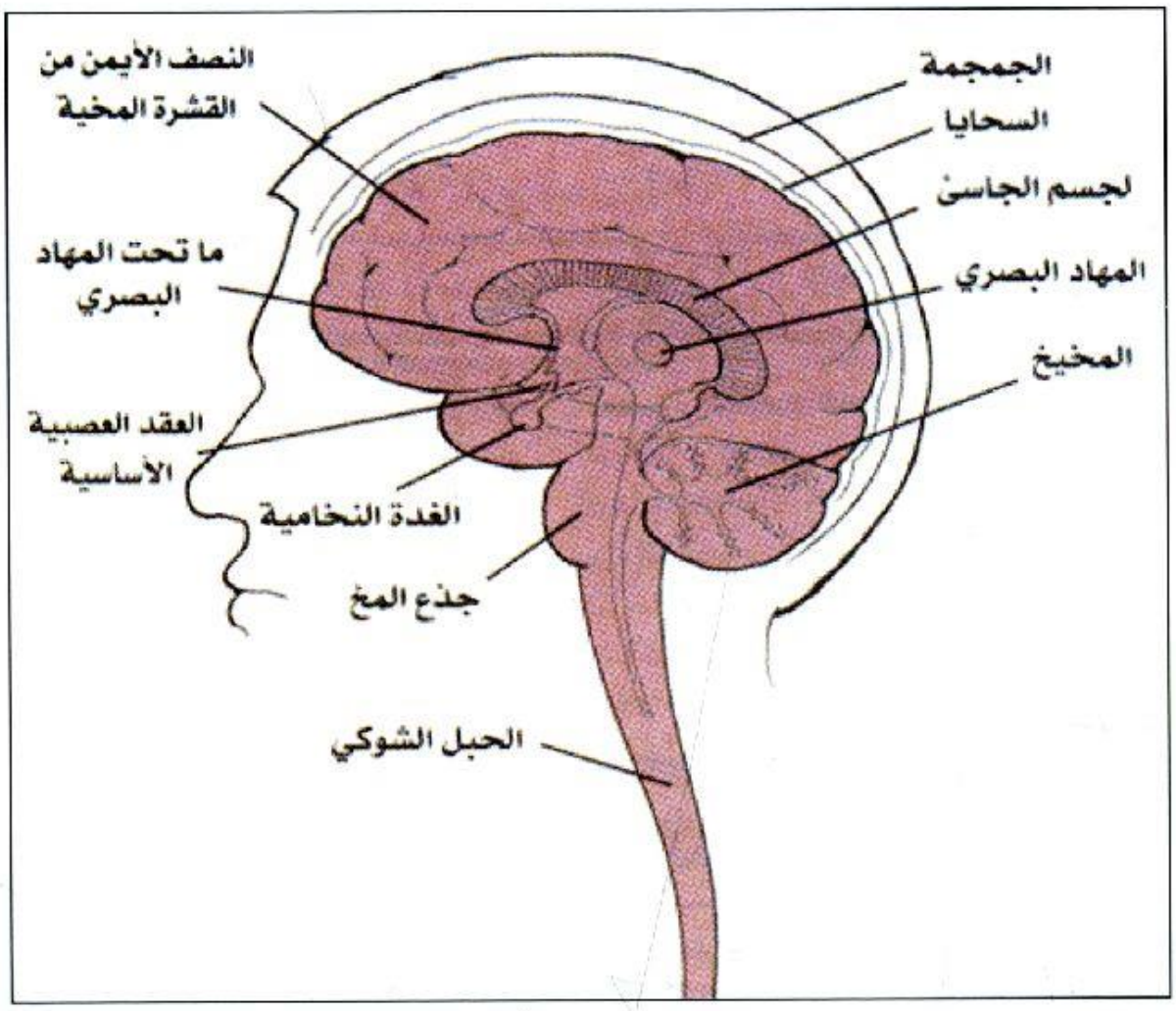

الدماغ (2)

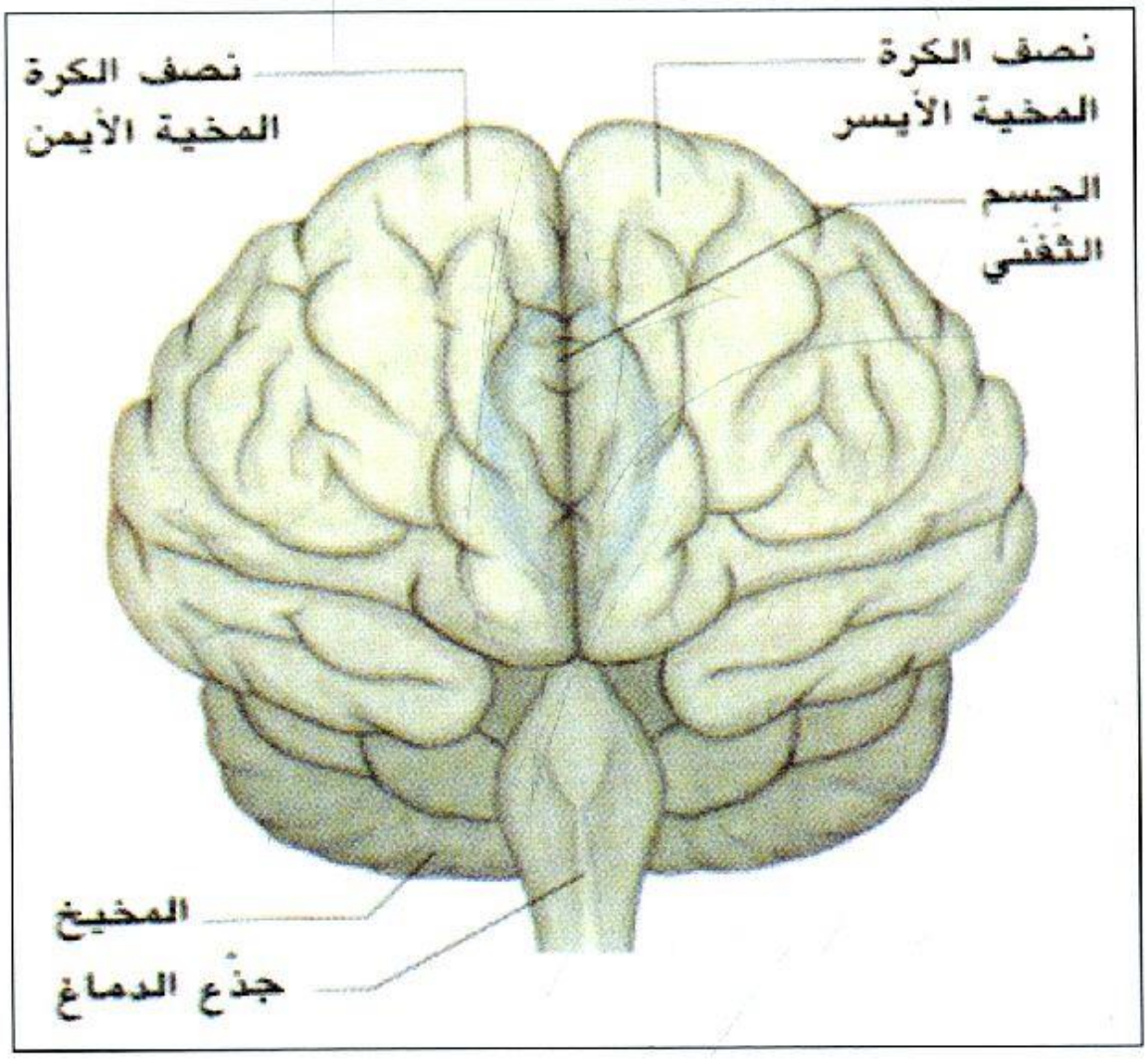

كرات المخ

تشريح الحبل الشوكي

الحبل الشوكي و الدماغ يشكلان معاً الجهاز العصبي المركزي ، و يسيطران على الكثير من اعمالنا ، يتصل الحبل الشوكي مع الدماغ عن طريق تجويف في أسفل الجمجمة . يبلغ طول الحبل الشوكي حوالي (٤٥ سم) يمتد من أسفل الجمجمة الى ما يقارب ثلاثة أرباع المسافة حتى أسفل الظهر . و يحفظ داخل اسطوانة عظمية (القناة الشوكية) تمر من وسط العمود الفقري .

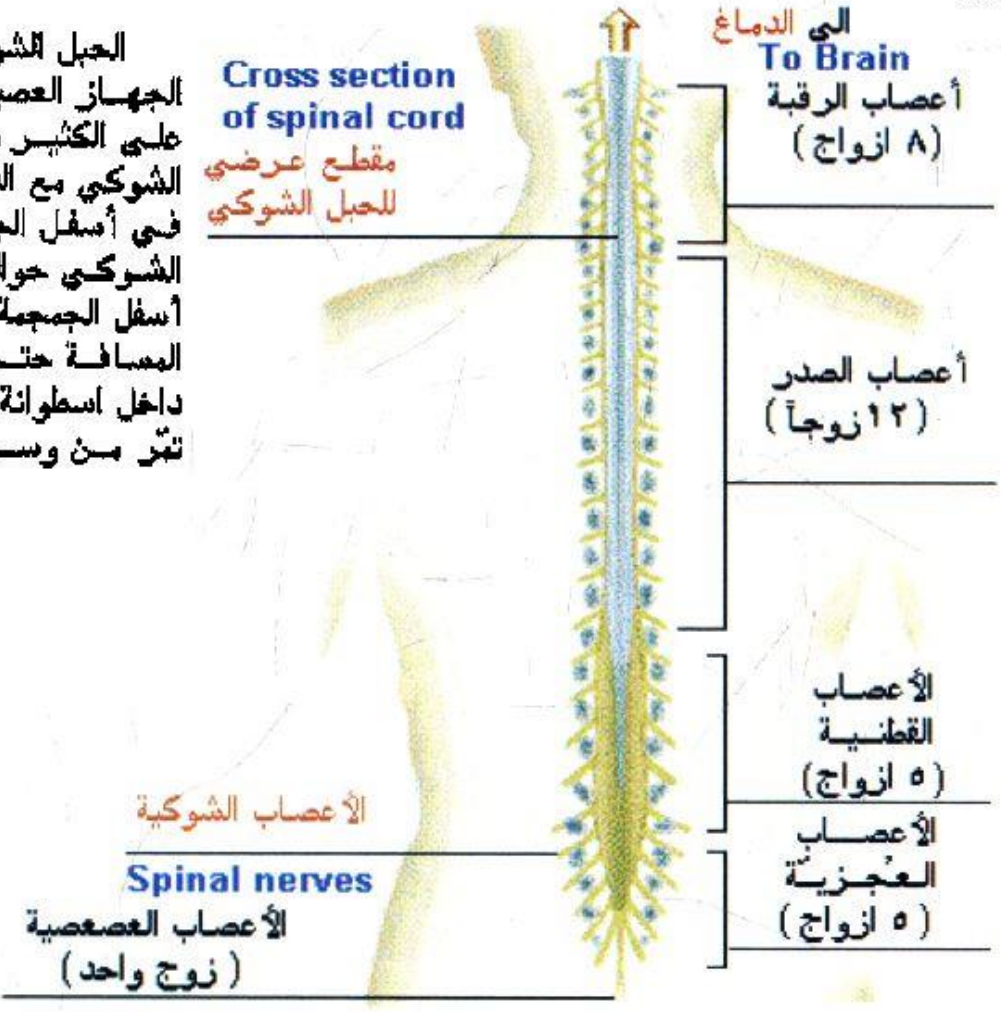

مقطع عرضي للحبل الشوكي 1

توضح الصورة مقطعاً عرضياً للحبل الشوكي ، يبلغ قطره حوالي (١,٨سم) و يتألف الحبل الشوكي من طبقتين متمايزتين : داخلية و هي المادة السمراء ، وخارجية تشبه الفراشة و تعرف بالمادة السنجابية ، و الجزء الخارجي و يعرف بالمادة البيضاء . يغطي الحبل الشوكي بثلاثة طبقات من الأنسجة الليفية الرقيقة . تمتد أزواج من الاعصاب الى خارج الحبل الشوكي .

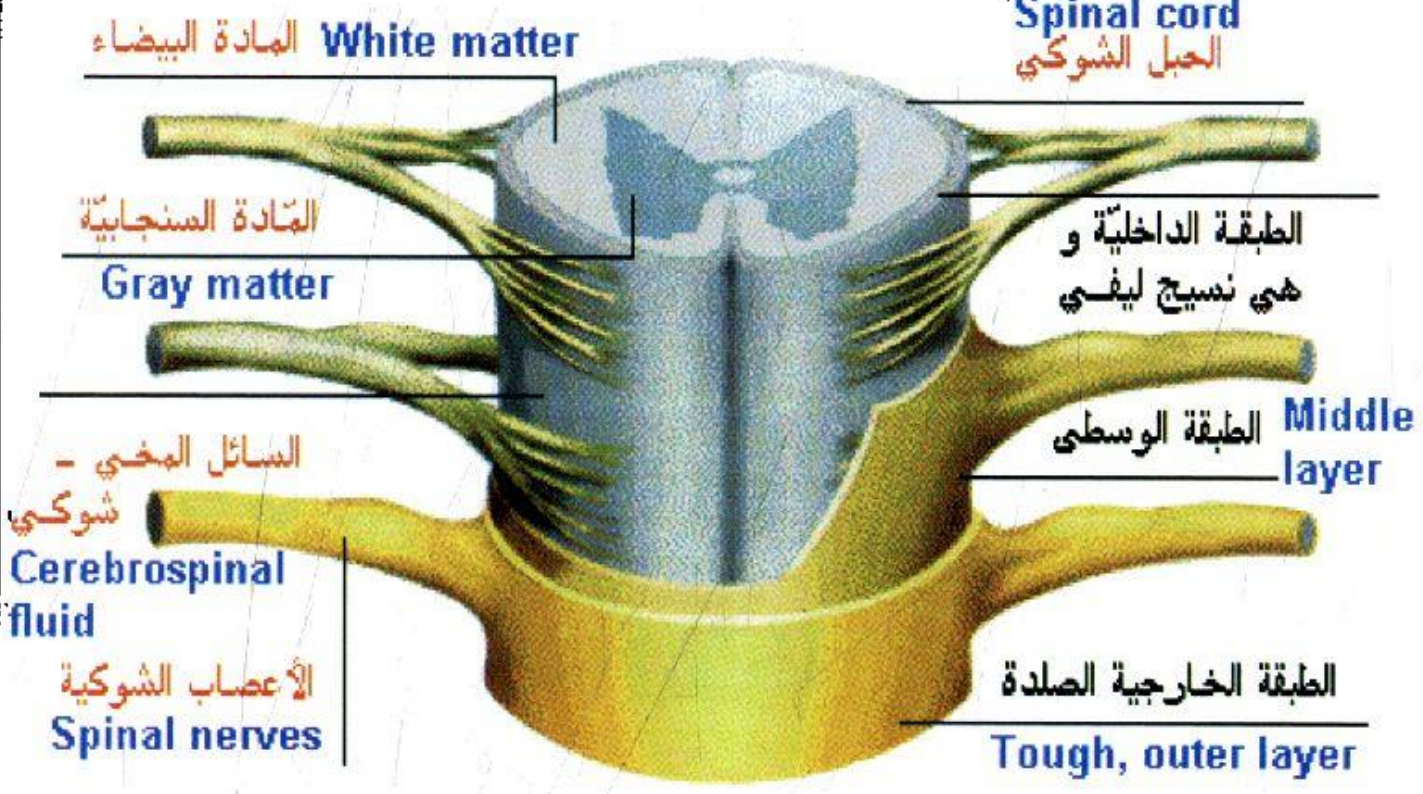

مقطع عرضي للحبل الشوكي 2

يقوم الحبل الشوكي و الدماغ معاً بالسيطرة على معظم فعاليات الجسم. تحتوي المادة السنجابية في الحبل الشوكي على خلايا عصبية تنظم ردود الأفعال. أما المادة الخارجية البيضاء فتتكون من ألياف عصبية. تقوم هذه الألياف بإرسال اشارات من و الى الدماغ و الى الخارج أيضاً عبر (٣١) زوجاً من الاعصاب النخاعية و التي تنتقل الى جميع انحاء الجسم.

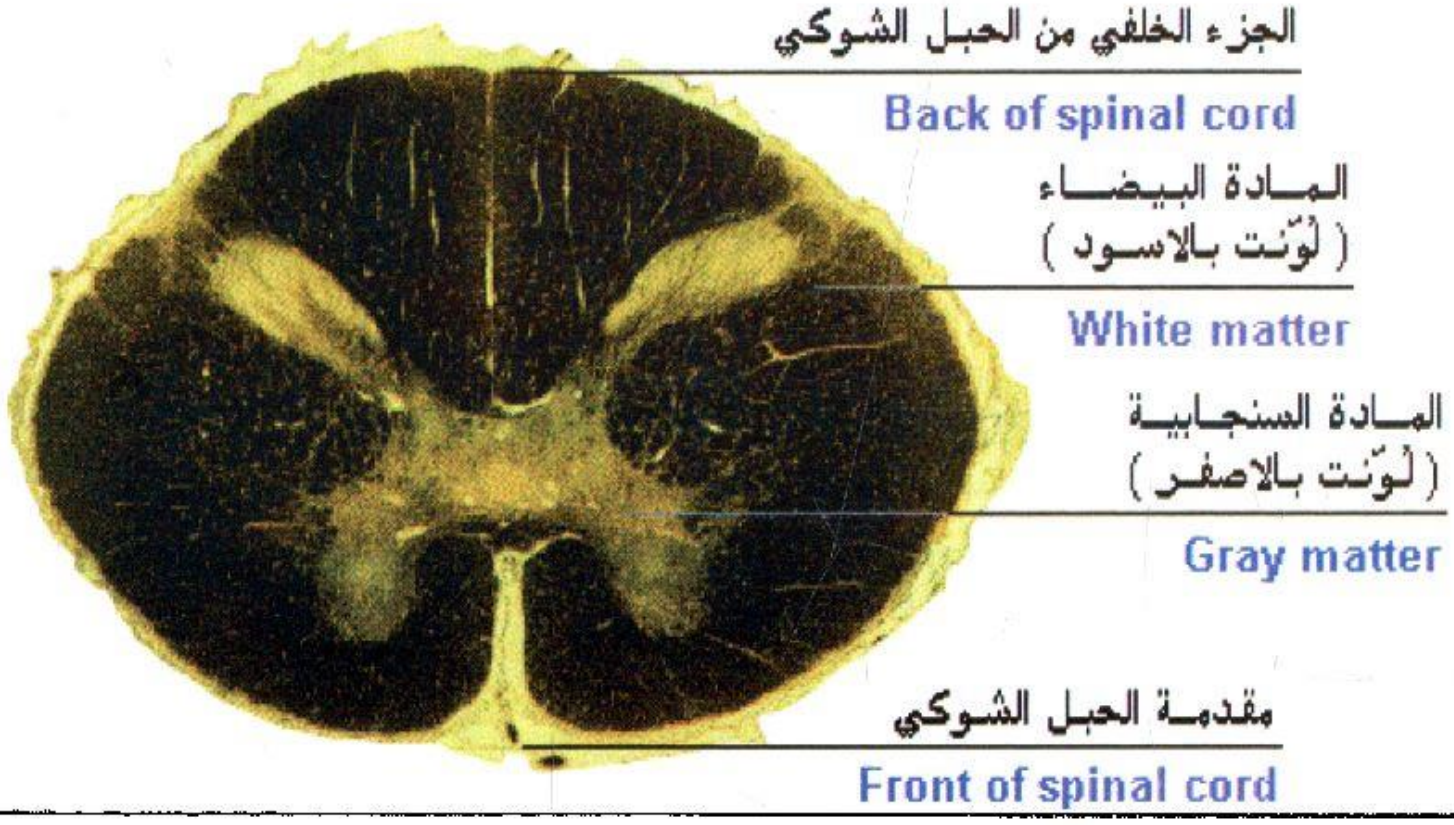

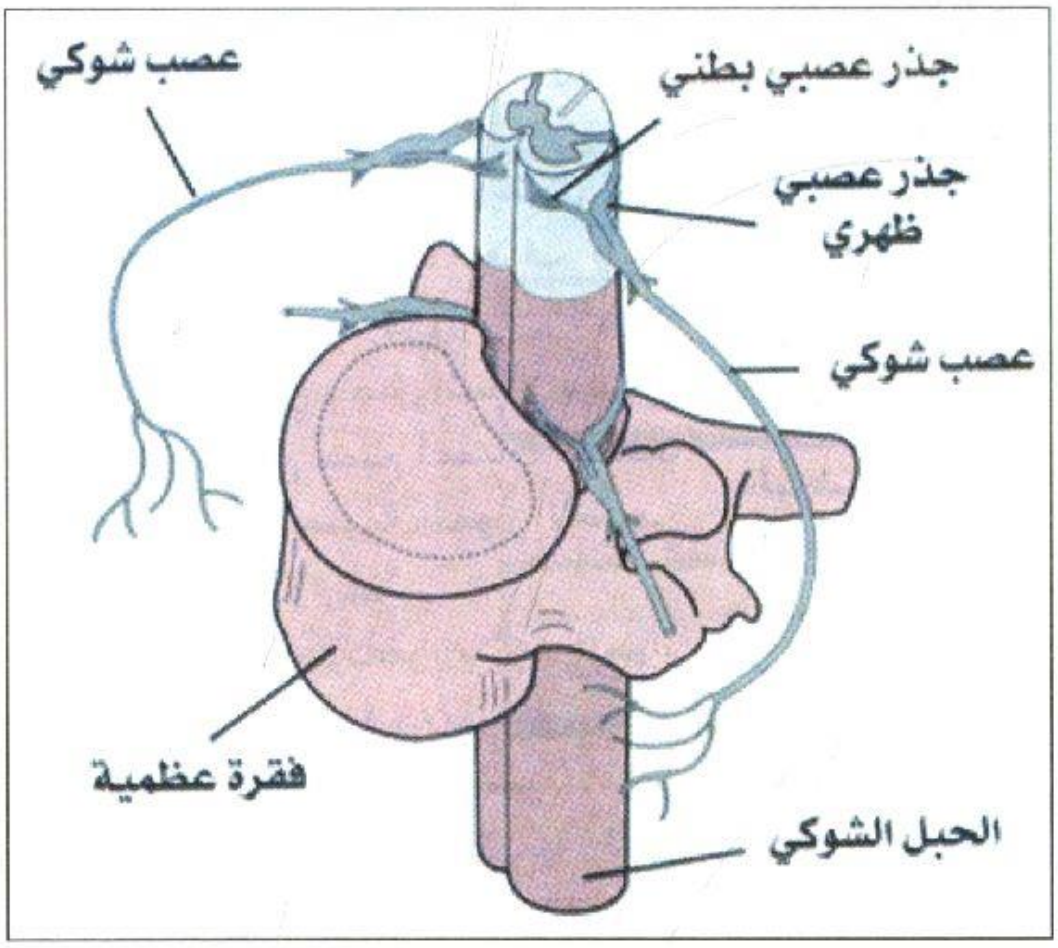

الحبل الشوكي في فقرة عظمية

بنية الأعصاب 1

إن الجهاز العصبي هو مركز التحكم في الجسم . وهو يحتوي البلايين من الخلايا العصبية أو العصبونات . معظم هذه الخلايا تسمّى الخلايا المتوسطة ، و التي توجد في الدماغ و الحبل الشوكي وهي تتلقى المعلومات من الجسم و ترسل التعليمات إليه . أما باقي العصبونات فإنها توجد خارج الدماغ و الحبل الشوكي . وهي طويلة و نحيفة وتشكل حزماً كالحبال تعرف بالاعصاب ، و تشكل الإتصال بين الدماغ و الحبل الشوكي و سائر نقاط الجسم .

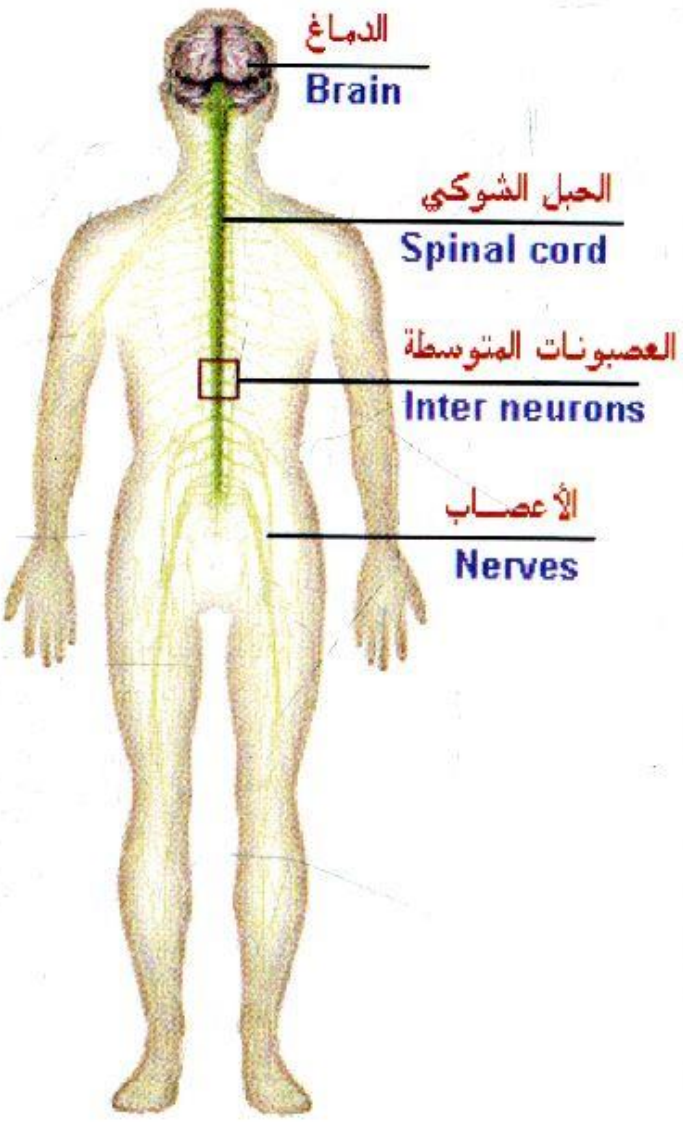

الجهاز العصبي المركزي

إن الجهاز العصبي المركزي (CNS) يتألف من الدماغ و الحبل الشوكي وهو مركز التحكم في الجهاز العصبي . إن المئة بليون خلية عصبية و التي تشكل الجهاز العصبي المركزي (CNS) تستلم المعلومات باستمرار و تفسرها ثم ترسل التعليمات إلى الجسم .

بنية الأعصاب 2

إن الجهاز العصبي هو مركز التحكم في الجسم . وهو يحتوي البلايين من الخلايا العصبية أو العصبونات . معظم هذه الخلايا تسمّى الخلايا المتوسطة ، و التي توجد في الدماغ و الحبل الشوكي وهي تتلقى المعلومات من الجسم و ترسل التعليمات إليه . أما باقي العصبونات فإنها توجد خارج الدماغ و الحبل الشوكي . وهي طويلة و نحيفة وتشكل حزماً كالحبال تعرف بالاعصاب ، و تشكل الإتصال بين الدماغ و الحبل الشوكي و سائر نقاط الجسم .

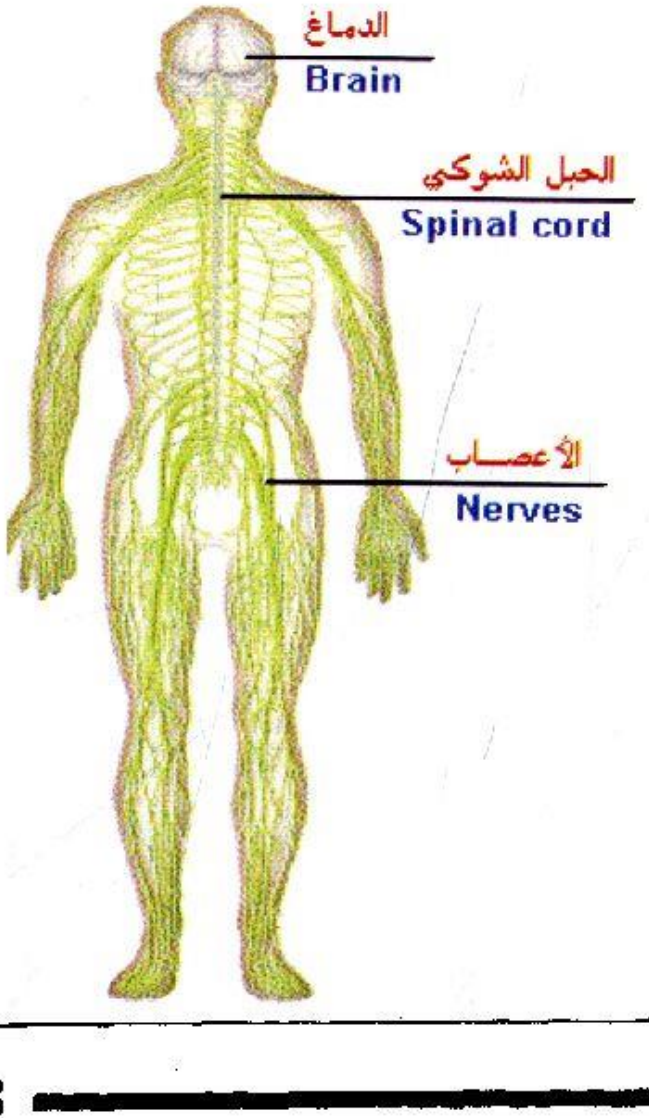

الجهاز العصبي المحيطي

إن الجهاز العصبي المحيطي (PNS) يتألف من الأعصاب التي تنقل الإشارات بين الدماغ و الحبل الشوكي و باقي نقاط الجسم . هذا الجهاز يحتوي على (٧٥ كيلو متراً) من الأعصاب التي تنقل الإشارات بسرعة لاتقل عن (٤٠٠ كم في الساعة) .

الأعصاب

الأعصاب هي (أسلاك) الجهاز العصبي . و هي تنقل الإشارات من الدماغ و الحبل الشوكي إلى الجسم وبالعكس . أطول الأعصاب هي التي تمتدّ من الحبل الشوكي إلى أصابع القدم ، و التي قد يبلغ طولها ثلاثة أقدام . يتكوّن كل عصب من حزم من الألياف العصبية و التي يحيط بها غلاف خارجي . هناك نوعان من الخلايا العصبية في الأعصاب : العصبونات الحسية والعصبونات الحركية .

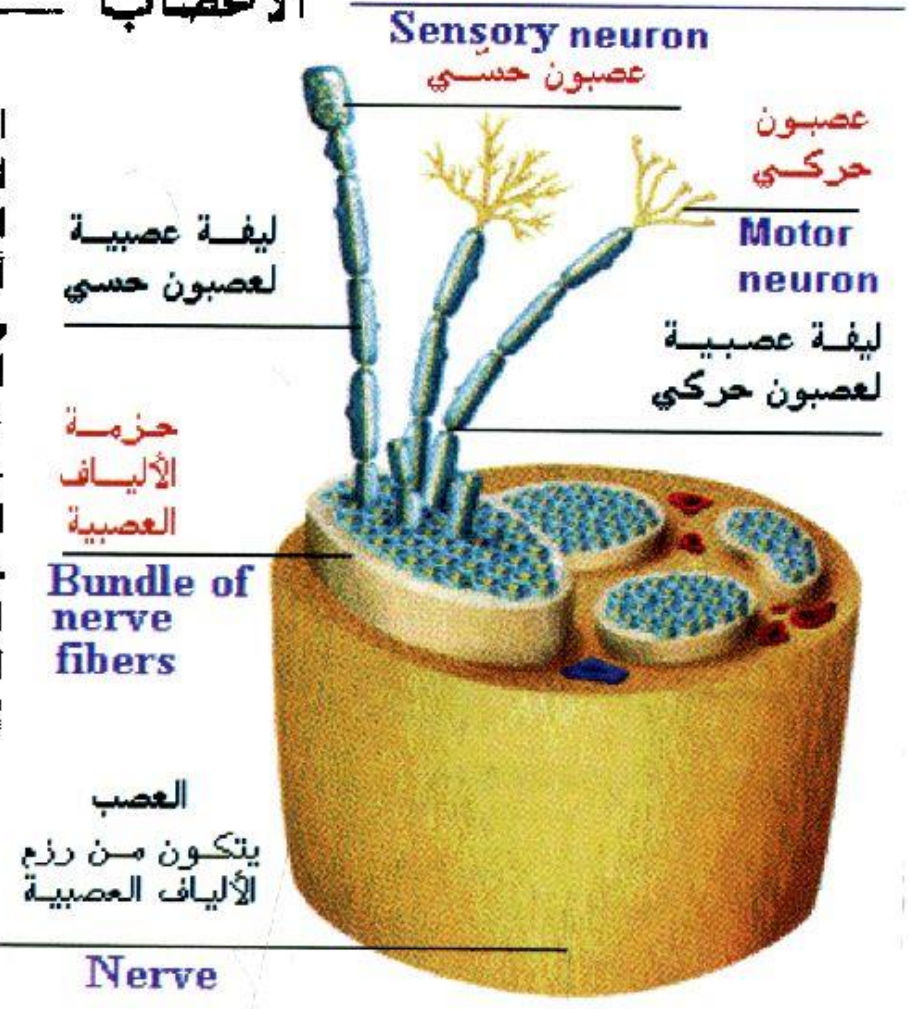

العصبونات المتوسطة الرابطة

العصبونات المتوسطة الرابطة أو الخلايا العصبية البينية تشكل (٩٩٪) من الخلايا العصبية في الجسم . و توجد هذه الخلايا في الجهاز العصبي المركزي ، و تشكل الرابطة الوشيجة بين الخلايا العصبية الحركية و الخلايا العصبية الحسية لاستقبال و معالجة وبث الرسائل الى انحاء الجسم .

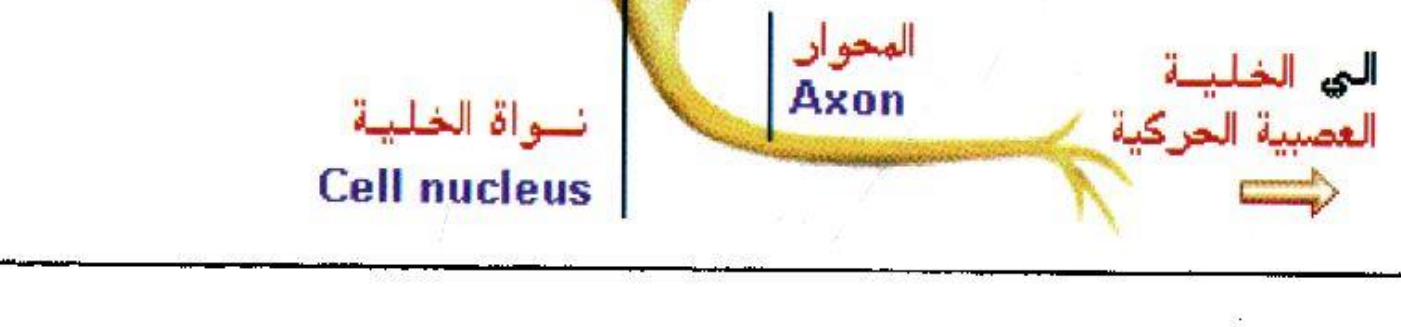

العصبونات الحركية (الخلايا العصبيّة الحركية)

تحمل الخلايا العصبية الحركية الرسائل أو الدفعات العصبية ، من الجهاز العصبي المركزي الى اعضاء الجسم كالعضلات التى تستجيب لها نوعاً ما بالحركة و الفعل ، و يقع جسم الخلية العصبية في داخل الجهاز العصبي المركزي و ليفها (او محوارها) فيمتد على طول العصب .

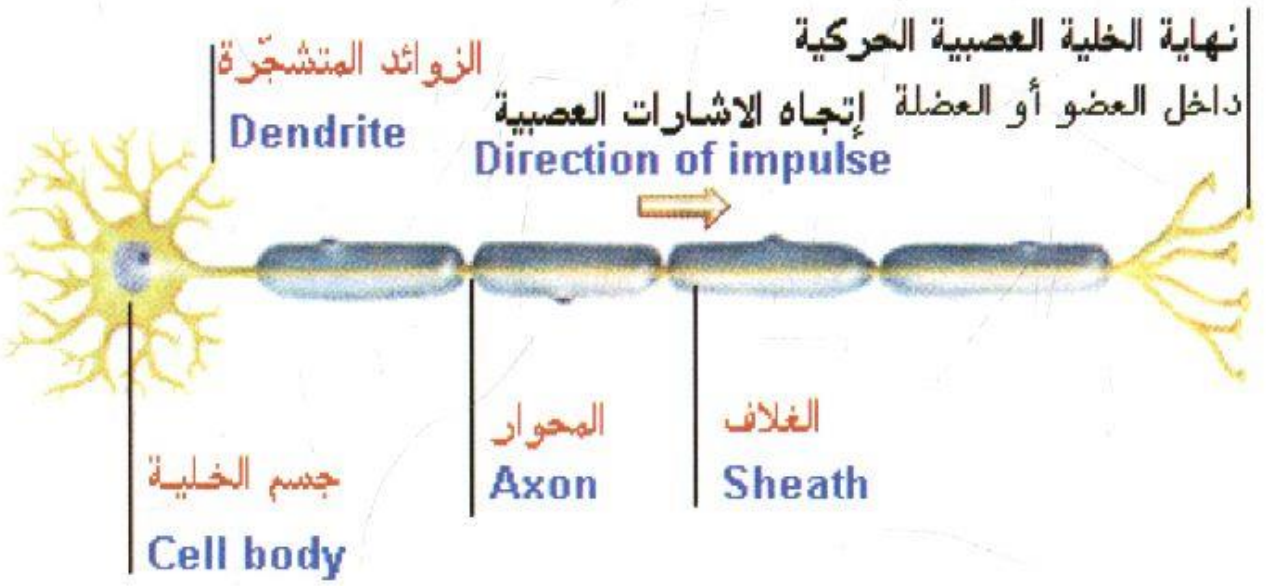

العصبون الحركي (الخلية العصبية المحركة)

الخلايا العصبية المحركة أو العصبونات هي خلايا عصبية موجودة في الحبل الشوكي و الدماغ . و تحتوي كل واحدة من هذه الخلايا على جدائل تشبه اصابع اليد تدعى (الزوائد المتشجرة) تقوم بنقل الأشارات القادمة من الخلايا العصبية المحركة الأخرى . تسبب هذه الاشارات بقيام جسم الخلية بترحيل إشاراته بواسطة الليف الخارج أو (المحور العصبي) الى العضلة التي يسيطر عليها جسم الخلية .

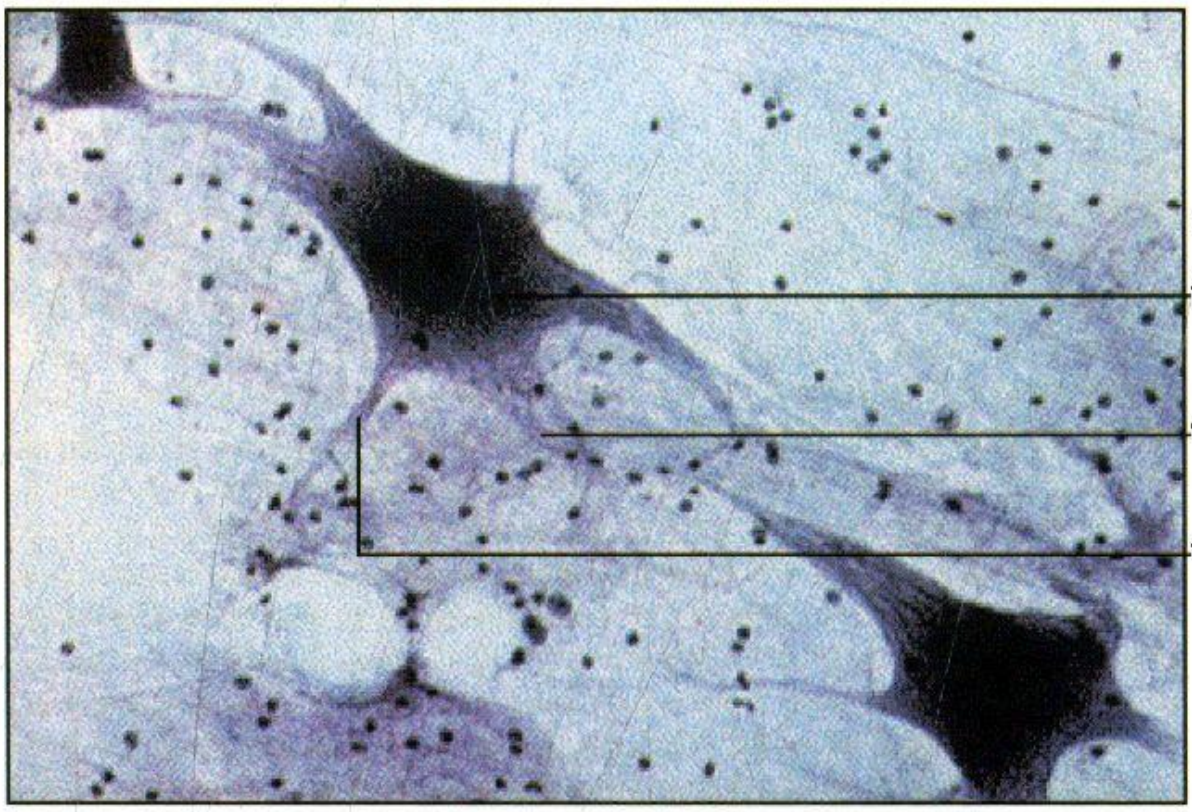

العصبونات الحسيّة (الخلايا العصبية الحسّية)

تحمل الخلايا العصبية الحسية الرسائل من كافة المستقبلات الحسية في أنحاء الجسم الى الجهاز العصبي المركزي في الدماغ و الحبل الشوكي ، و هذه الرسائل التي تسمى الدفعات العصبية تتعلق بالمشاعر المادية و الحسية مثل شعور الالم في الجلد أو الضوء في العين .

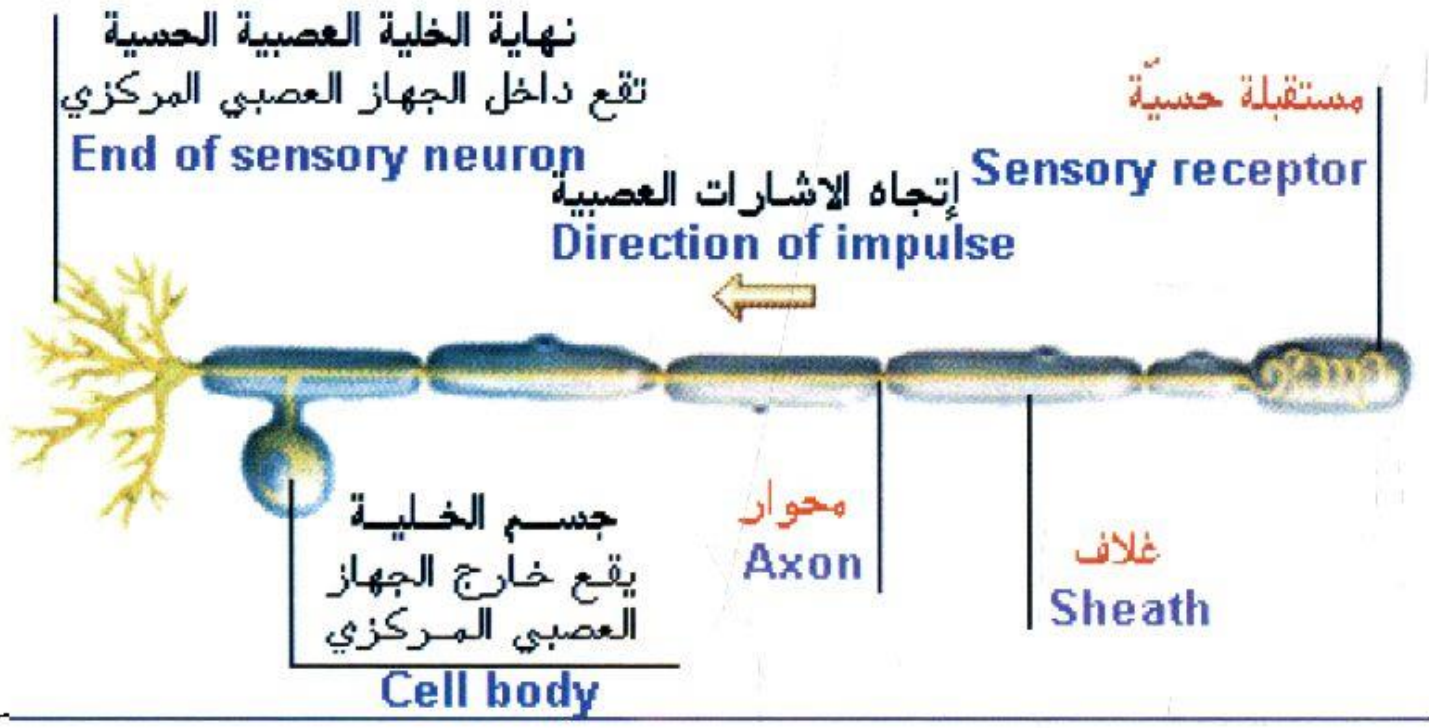

مسار الإشارات العصبية

القوس الإرتدادي هو المسار الذي تسلكه الإشارات العصبية خلال الافعال الارتدادية . ترسل الإشارات من مستقبلات الألم والى الحبل الشوكي و رجوعاً إلى العضلة . لكل فعل إرتدادي ، قوس إرتدادي . فمثلاً إذا وضعت قدمك على شيء حاد بالصدفة فإنك ستسحب قدمك بنفس الطريقة .

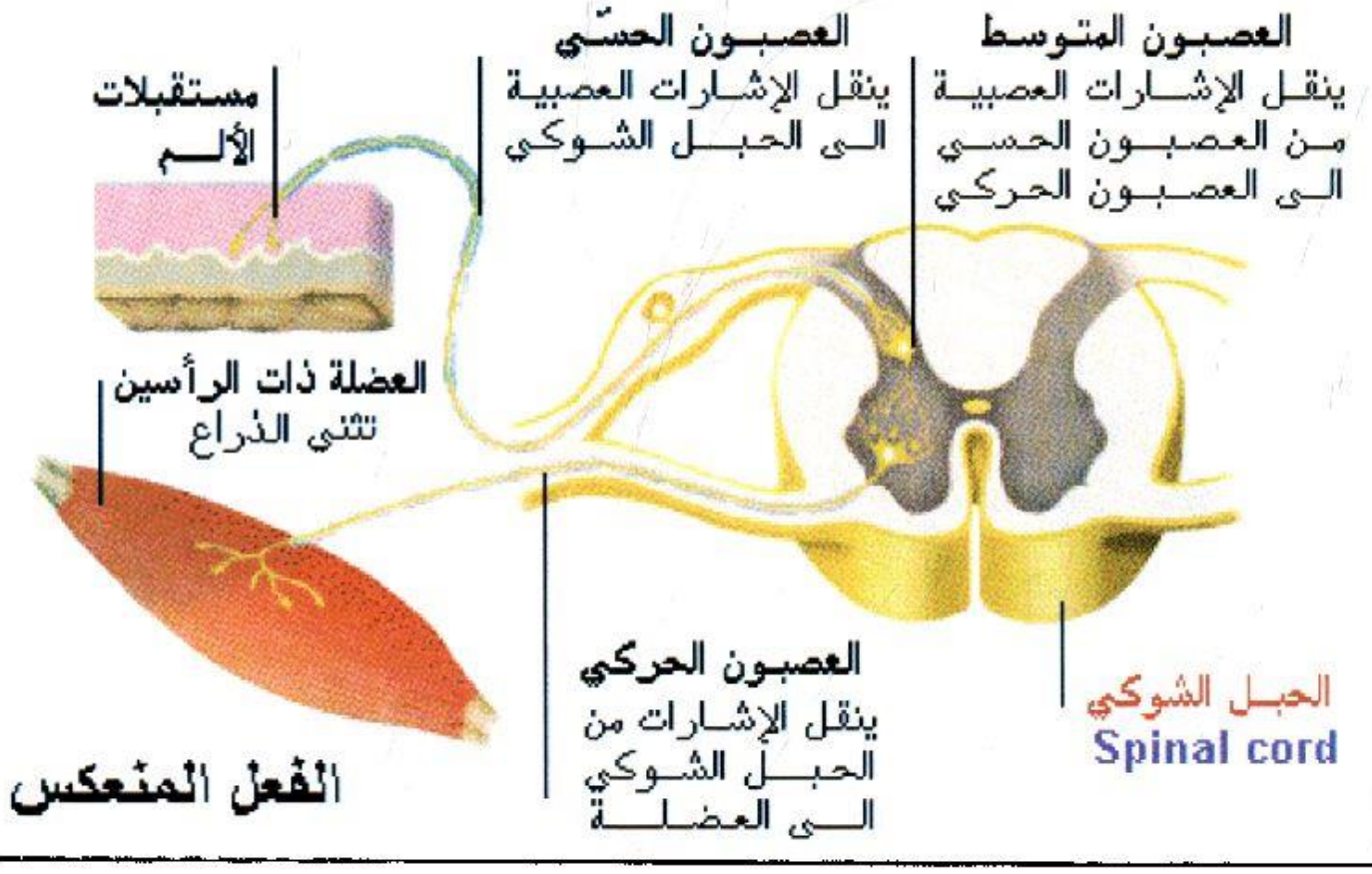

رد الفعل المنعكس

عندما تضع يدك على سطح حار ، فأنك ترفعها تلقائيا وبسرعة . اذا تحرك جسم بإتجاه عينيك فسوف تطرف عيناك . كلتا هاتين الحركتين الدفاعيتين هما مثالان للأفعال الإرتدادية ، يساعد الفعل الإرتدادي على الإستجابة بسرعة لأشياء ربما تكون خطرة ، دون التفكير بها .

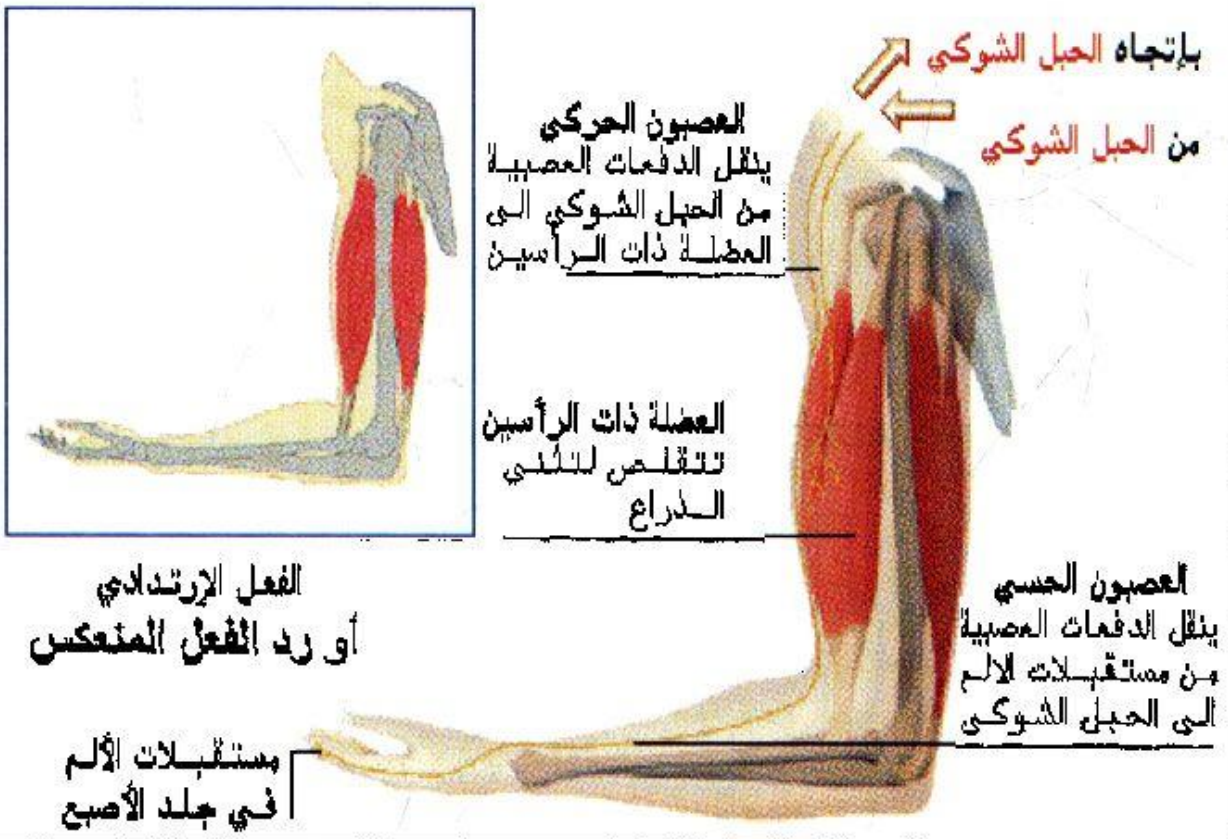

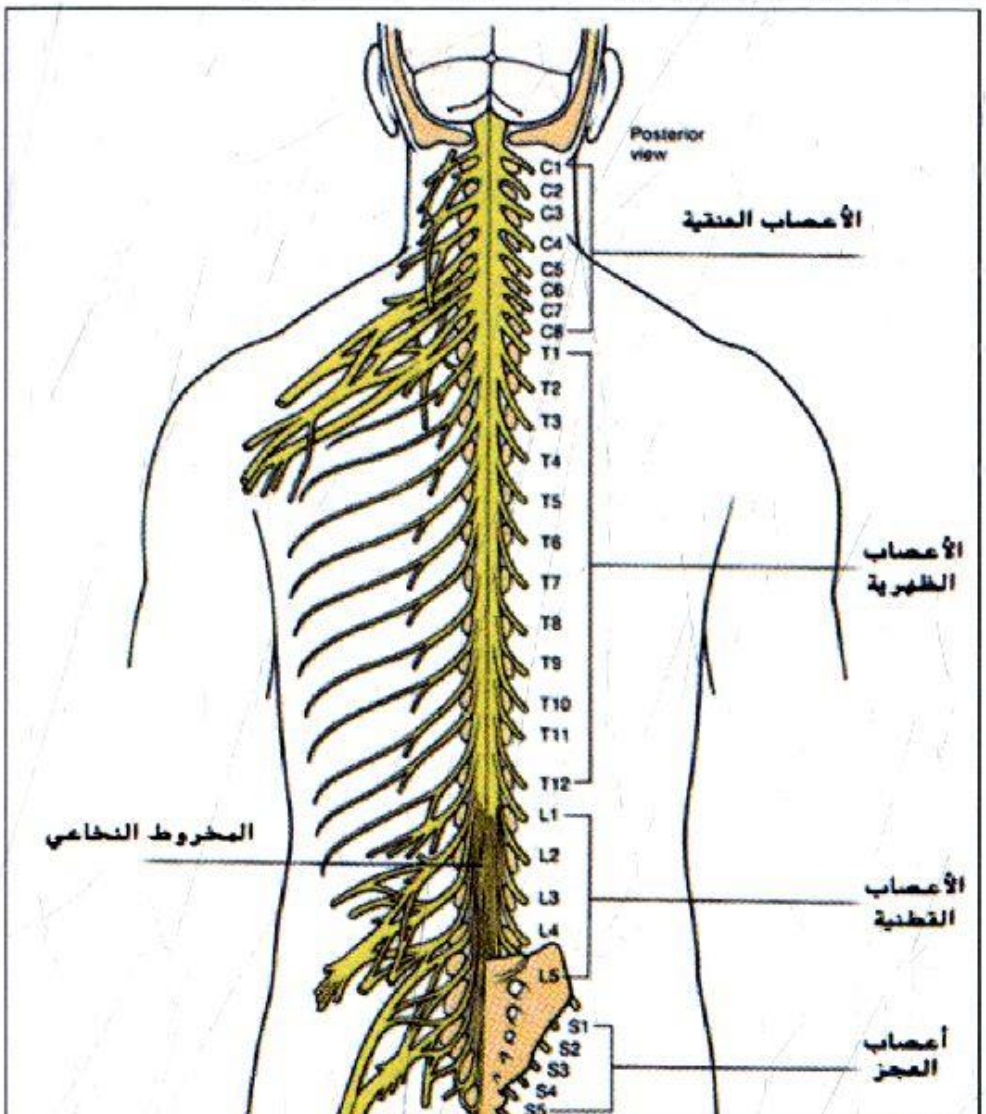

الأعصاب الشوكية

كيف يعمل الجهاز العصبي ؟

يمكنك الجهاز العصبي من المشي و التكلم و الأكل و القيام بأعمال أخرى . إنه ينسّق بين أعضاء الجسم كي تعمل بصورة فعّالة . يقوم الجهاز العصبي بتأدية هذا العمل بالمراقبة المستمرة للتغيرات التي تحدث في داخل الجسم و خارجه . تنقل هذه المعلومات الخاصة بالتغييرات بواسطة العصبونات الحسية أو الخلايا العصبية إلى العصبونات المتوسطة داخل الجهاز العصبي المركزي . هنا تفسّر هذه المعلومات و ترسل كمية أكبر من الإشارات العصبية عبر خلايا عصبية تدعى العصبونات الحركية إلى العضلات التي تحرك الجسم .

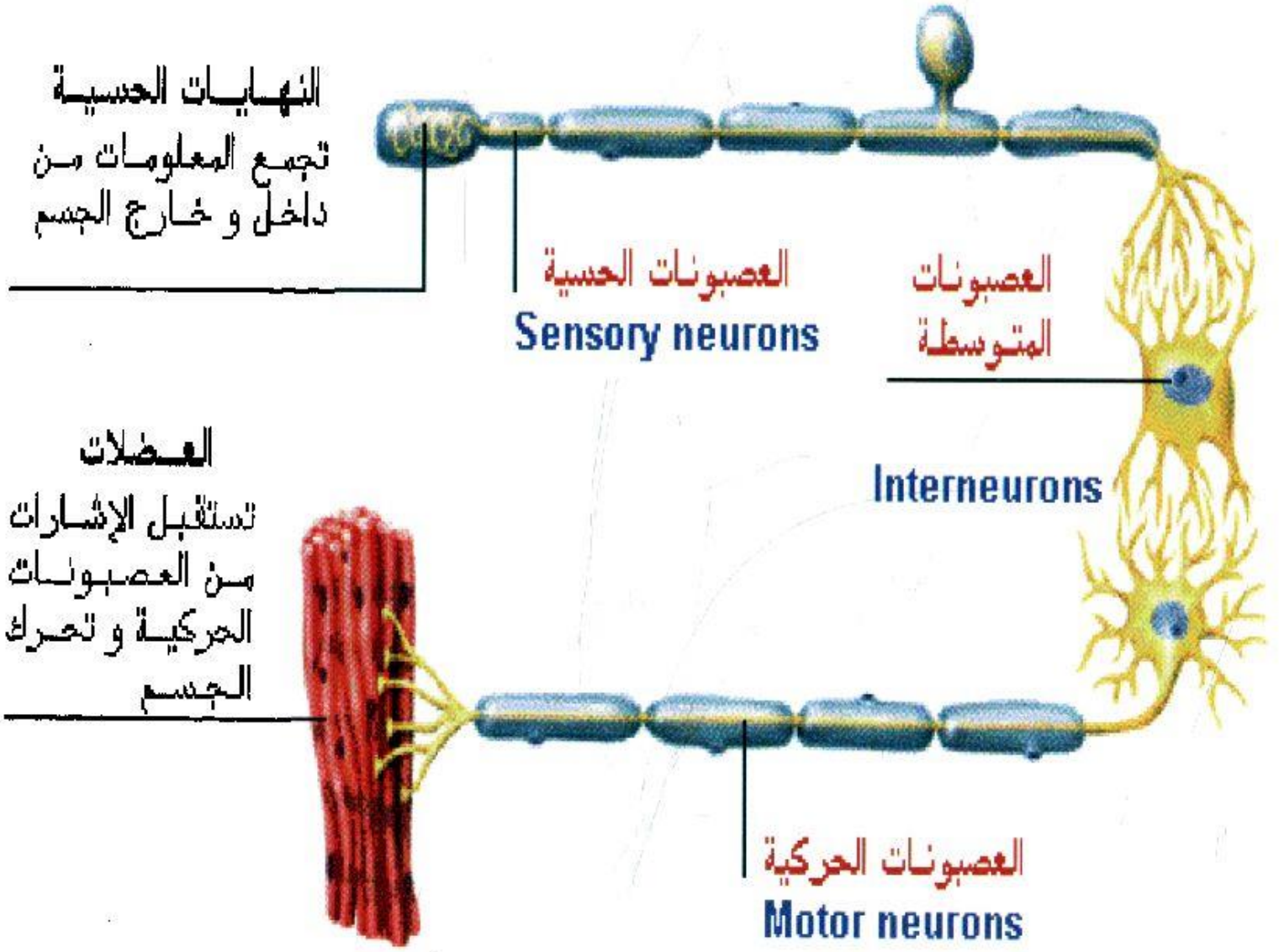

الجهاز العصبي الذاتي

عند قراءتك لهـذه الصفحة ، فـإن ضربات
قلب ، و حركة الأمعاء و المثانة ، و اتّساع بؤبؤ
عين ، وكثير من الأعمال الداخليّة الأخرى تعمل
قائياً من غير أن تفكّر بها . وكل هذه الأعمال
ذاتيّة تتحكّم بها شبكة مـن الأعصـاب تُعـرف
الجهاز العصبي التلقـائي . تمتد هـذه الشبكـة
ن الأعصاب من اسفل الدماغ و الحبل الشـوكي
ى جميـع أعضـاء جسمـك . يتكـوّن الجهـاز
عصبي التلقـائي من قسمين : الجهـاز العصبـي
سّمبثاوي (الجملة العصبيّة الودّيـة) و النظيـر
سّمبثاوي (نظير الودّيـة) . و يعمـل كل مـن
ذين الجهازين بصورة مشتركة ليسببا تأثيرات
تقابلة في العديد من أجزاء الجسم .

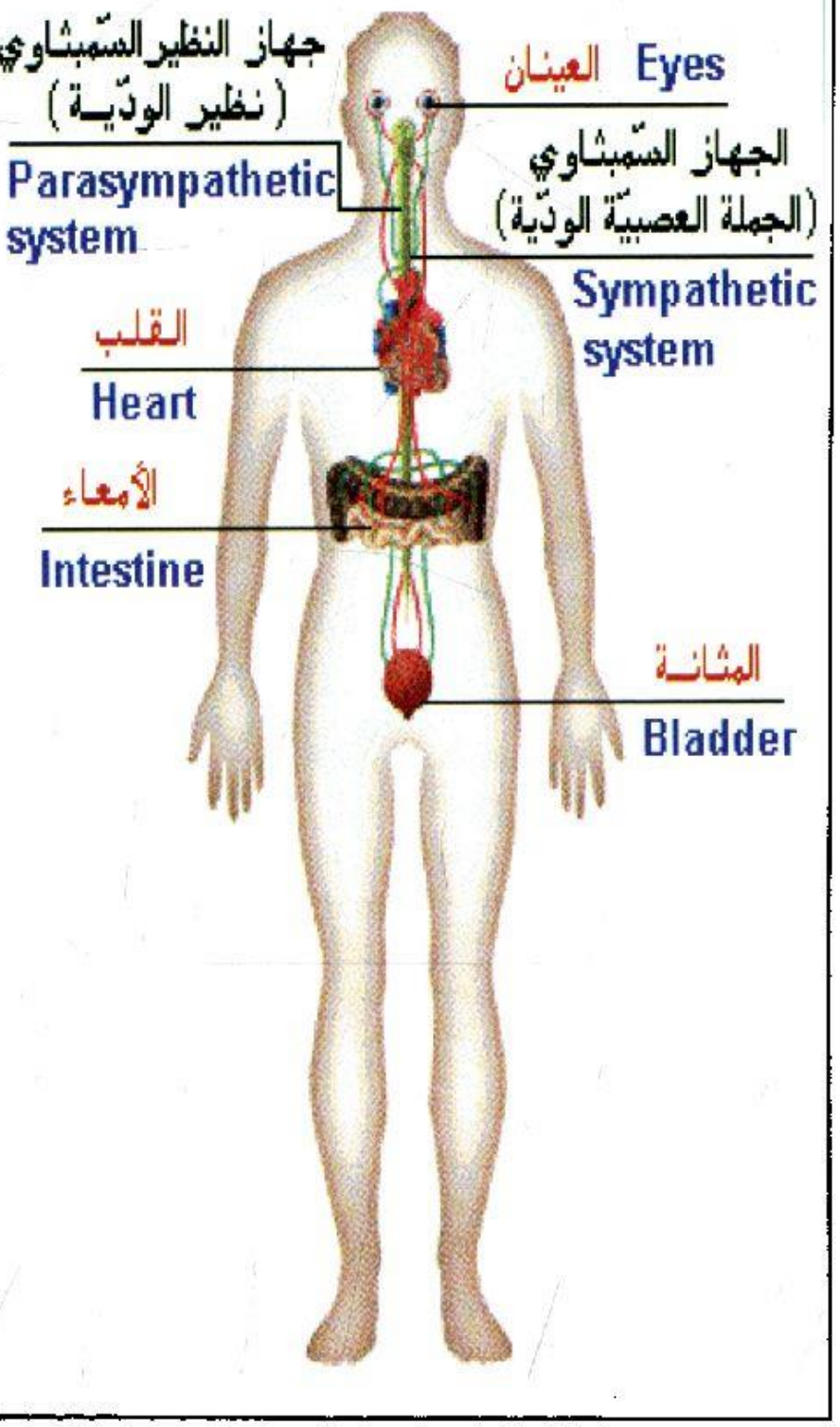

أعصاب الرأس

يحتوي الرأس على مجموعة من أكثر أعصاب الجسم تعقيداً . الأعصاب التي تتصل بالدماغ هي الأعصاب القحفية و التي تتصل بالحبل الشوكي هي الأعصاب الشوكية .

الدماغ والحبل الشوكي يشكلان معاً الجهاز العصبي المركزي الذي يُعد مركز التنسيق و وحدة المعالجة في الجسم .

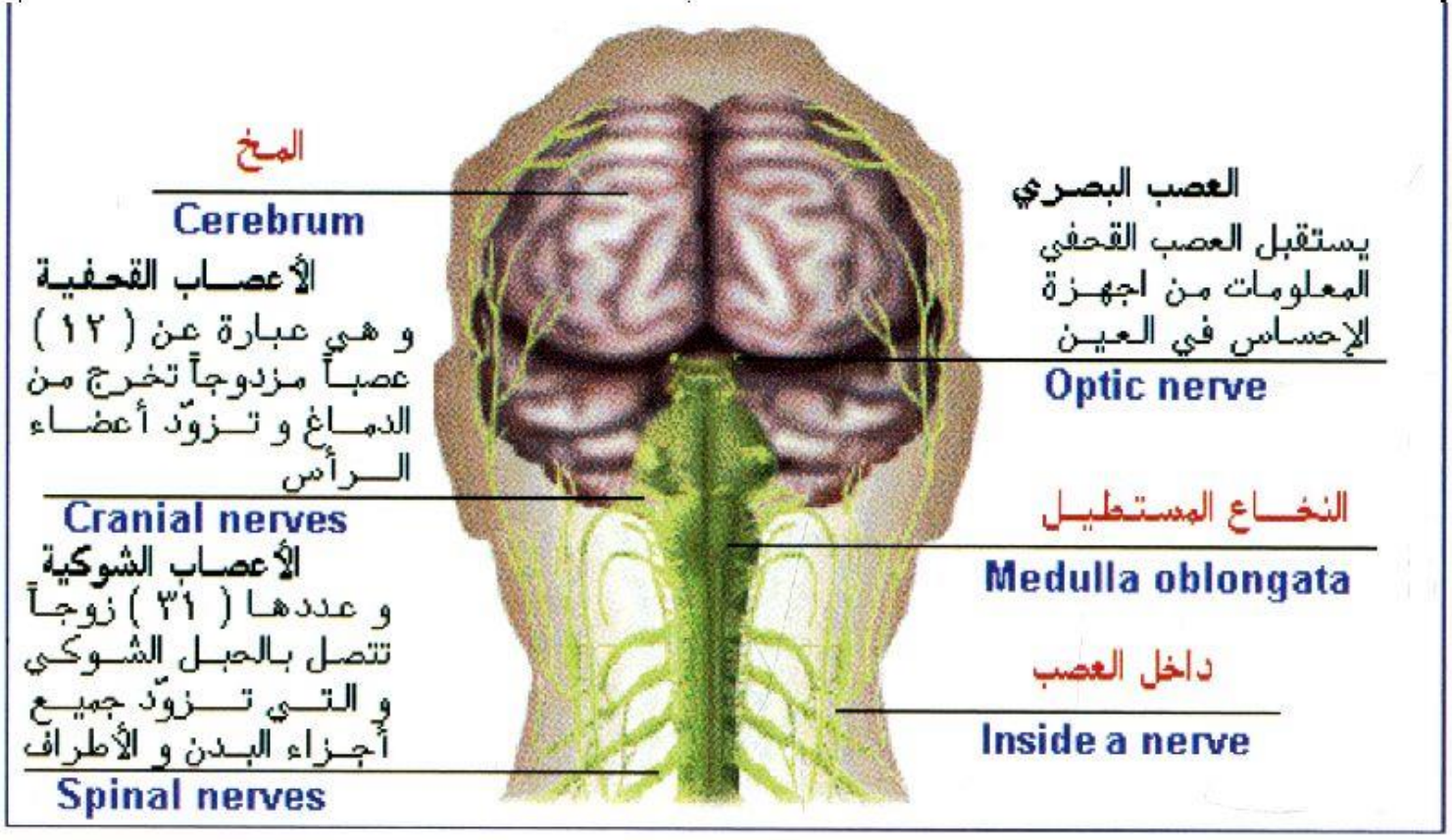

أعصاب الرقبة

الأعصاب التي تتشعّب من الدماغ و الحبل الشوكي الى جميع أجزاء الجسم تشكل بمجموعها الجهاز العصبي المحيطي . ثمانية ازواج من الأعصاب الشوكيّة في الرقبة

تُعرف بالأعصاب العنقيّة ، هذه الأعصاب تزوّد الرقبة و مؤخرة الرأس و الأكتاف و الذراعين و الحجاب الحاجز (وهو صفحة عضلية في الصدر) .

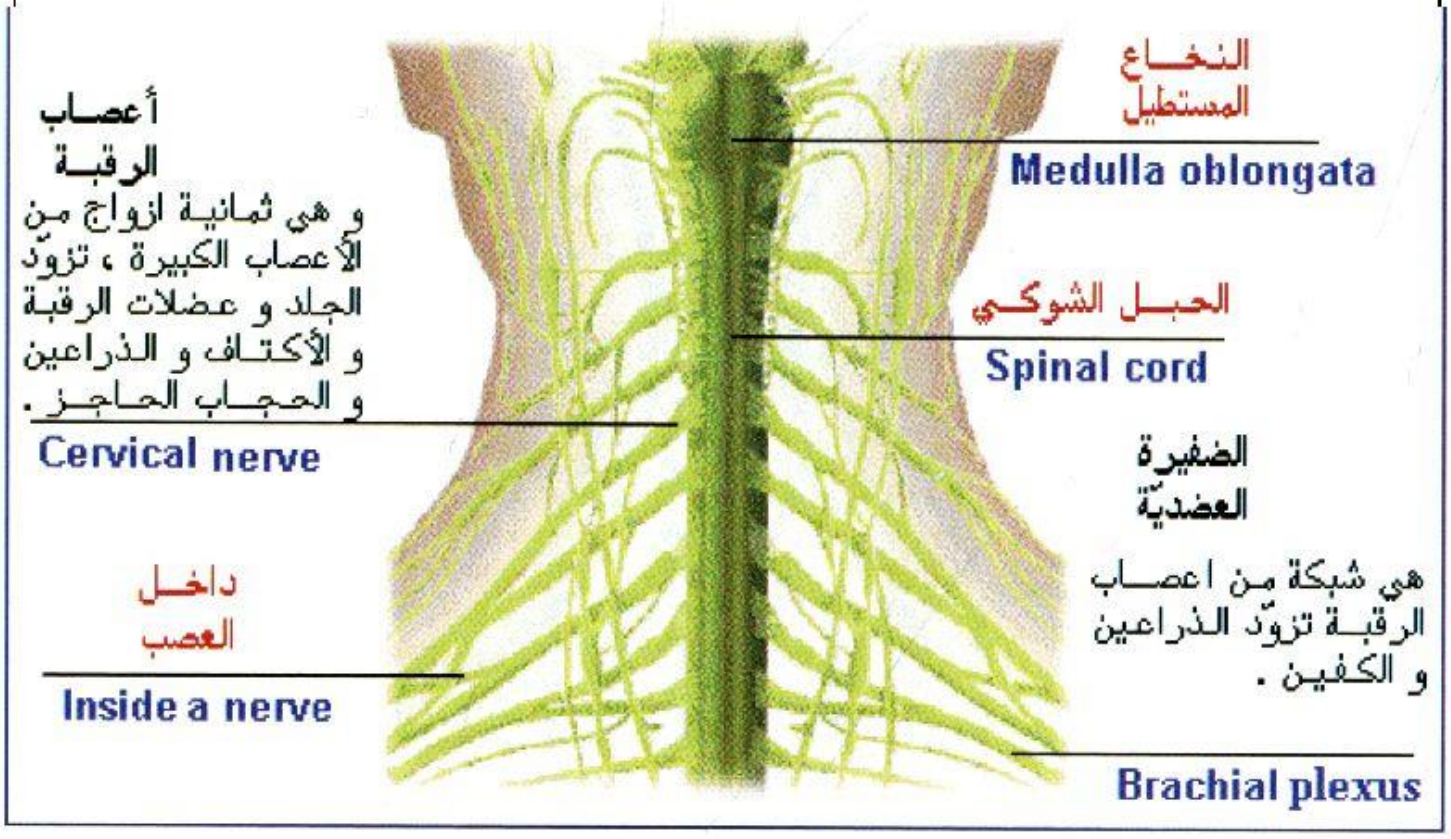

أعصاب الصدر

تُعرف الأعصاب التي في الصدر بالأعصاب الصدريّة أو الزّوريّة و تبدأ من الحبل الشوكي و تحيط بالصدر . و هي ترتبط بالعضلات التي تساعد الأضلاع على الحركة أثناء عملية التنفس ، و كذلك ترتبط بعضلات البطن ، و بالجلد الذي يغطي الصدر و البطن .

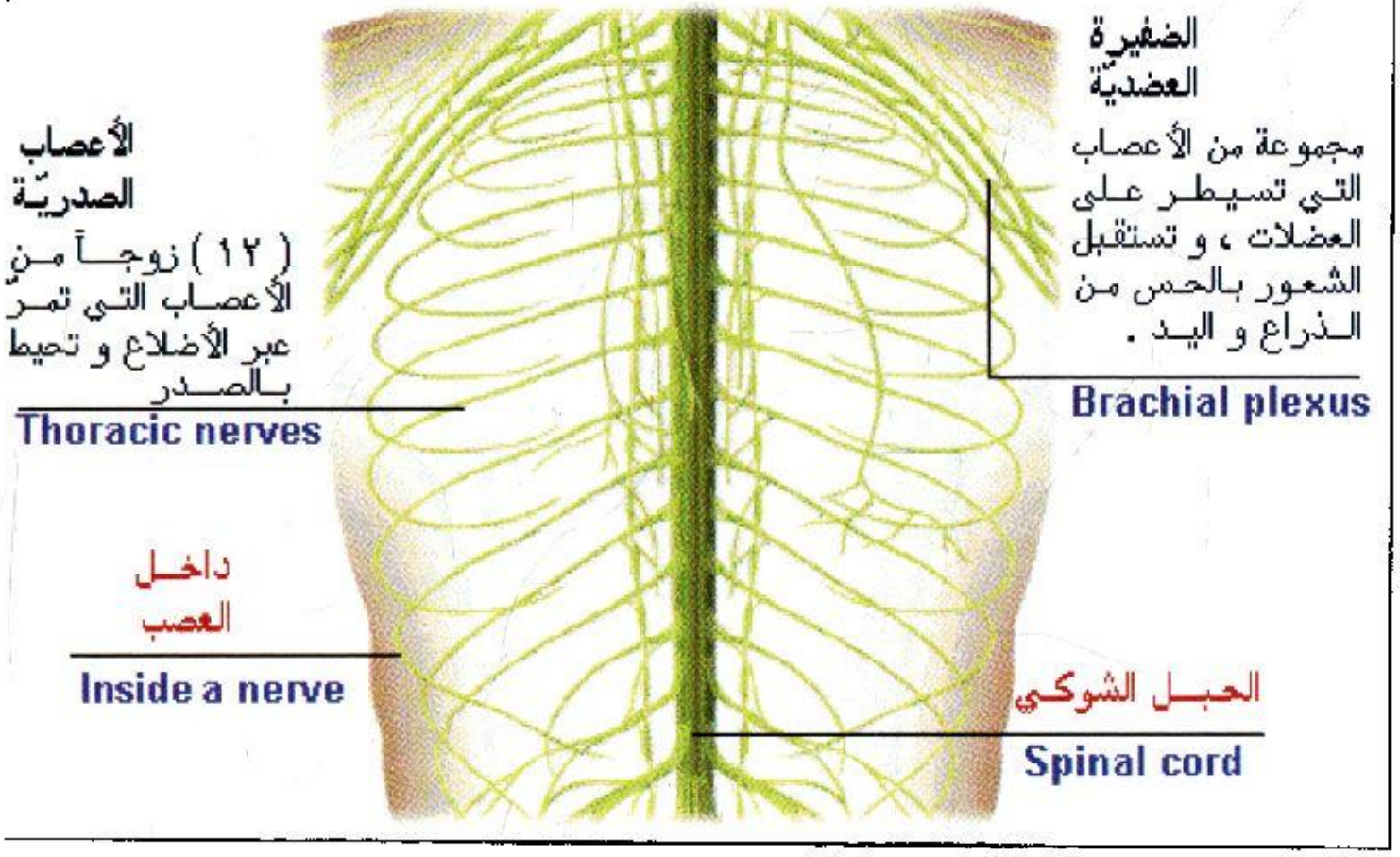

اعصاب البطن

تتألف اعصاب البطن من (١١) زوجاً من الأعصاب الشوكية التحتانية : وهي ، القطنية ، و العجزية ، و العصعصية . لاتذهب معظم تلك الأعصاب مباشرة الى المناطق المرتبطة بها ، بل تلتقي على شكل مجموعات لتشكل اعصاباً اكبر ، مثل العصب الوركي و العصب الفخذي . وهي تزود البطن ، و الأعضاء التناسلية ، و الساقين و الأقدام .

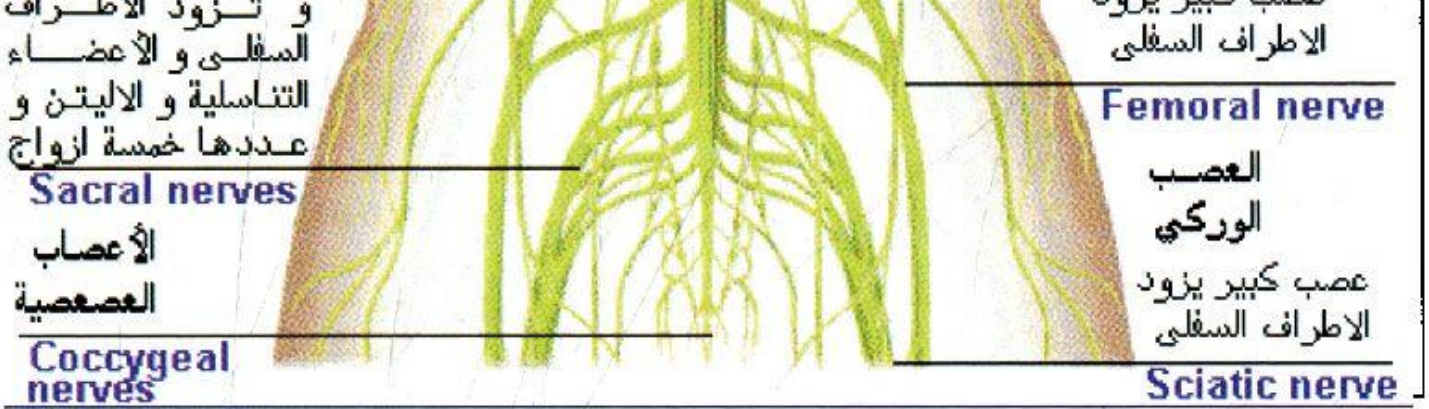

أعصاب العضد

الأعصـاب الرئيسيـة التي تمرّ عبـر الكتف الـى العضـد هي : الشعـاعيّـة أو الكعبريّة ، و المتوسطة ، و الاعصاب العظميزنديـة ، و هـذه الاعصـاب تمتـد عبر الذراع حتى الكـف ، كما أن هـذه الاعصاب تسيـطر علـى العضـلات التـي تثني و تبسـط الساعـد و الكـف ، و تنقل الرسائل الحسيّة من النهـايـات العصبيّة فـي جلـد الـذراع الى الحبـل الشوكي .

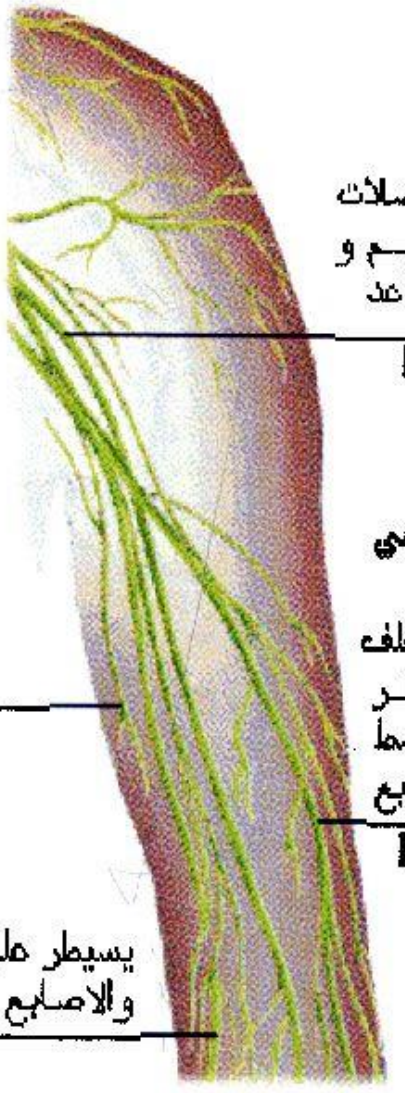

العصب المتوسط

يُزود جلد الكف و العضلات التـي تثني المعصـم و الاصابع و تحرك الساعد

Median nerve

العصب الشعاعي أو الكُعبري

يستلم الاحساسات من خلف الـذراع والكف و يسيطـر على العضـلات التي تبسط الذراع و المعصم والاصابع

Radial nerve

داخل العصب

Inside a nerve

العصب الزندي

يسيطر على العضـلات التـي تحرك الابهام والاصابع ، و يستلم الاحساسات من الكف

Ulnar nerve

أعصاب الساعد

الأعصاب التي تمرّ خلال العضد هـي الأعصـاب الشعـاعيّـة أو الكُعبـريـة و الأعصاب المتـوسطـة و العـصب العظميـزنـدي و تمتـد الـى الساعـد و الكف . هذه الأعصاب تتحكم بعضلات الساعـد و تستقبل الشعور بالحس من النهايات الحسيّة في الجلد ، و تعيدها الـى الدمـاغ .

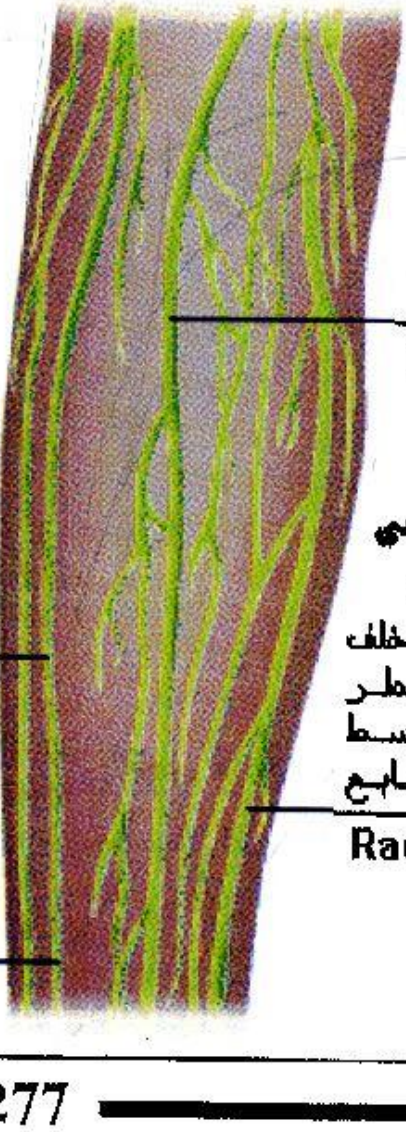

العصب المتوسط

يـزود جلـد الكف و العضلات التي تثنـي المعصم و الاصـابع و تحرك الساعد

Median nerve

العصب الشعاعي أو الكُعبري

يستلم الاحساسات من خلف الـذراع و الكف و يسيطـر على العضـلات التي تبسـط الذراع و المعصم والاصابع

Radial nerve

داخل العصب

Inside a nerve

العصب العظميزندي

يسيطر على العضـلات التـي تحرك الابهام والاصـابع ، و يستلم الاحساسات مـن الكف

Ulnar nerve

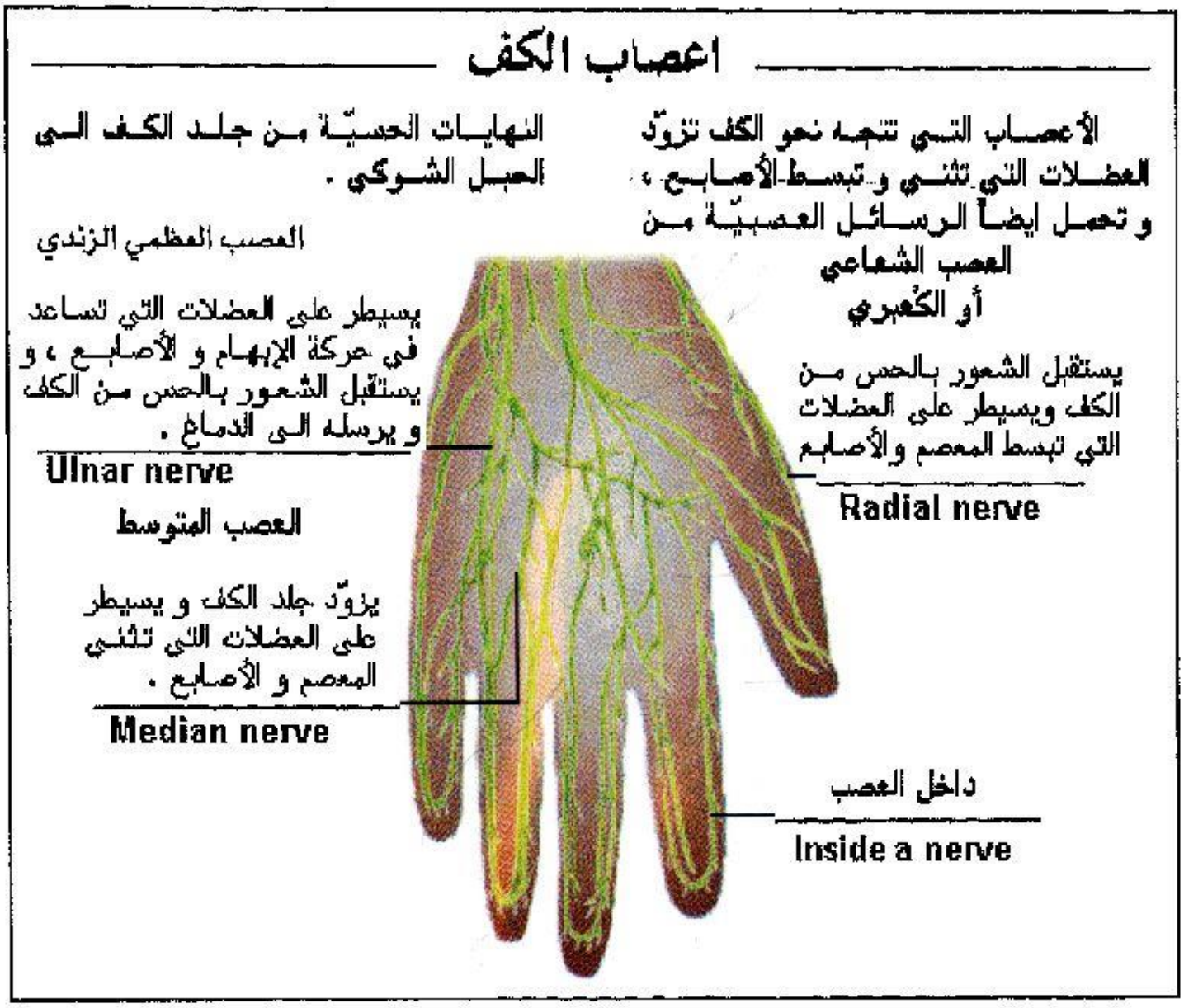
أعصاب الكف
النهايـات الحسيّـة مـن جلـد الكـف الـى الحبـل الشـوكي .
الأعصـاب التـي تتجـه نحو الكف تزوّد العضـلات التي تثنـي وتبسـط الأصابـع ، و تحمـل ايضـاً الرسـائـل العصبيّـة مـن
العصب الزندي
العصب العظمي الزندي
يسيطر على العضلات التي تساعد في حركة الإبهام و الأصابـع ، و يستقبل الشعور بالحس من الكف و يرسله الى الدماغ .
Ulnar nerve
العصب الشعاعي أو الكُعبري
يستقبل الشعور بالحس مـن الكف ويسيطر على العضلات التي تبسط المعصم والأصابع
Radial nerve
العصب المتوسط
يزوّد جلد الكف و يسيطر على العضلات التي تثني المعصم و الأصابع .
Median nerve
داخل العصب
Inside a nerve

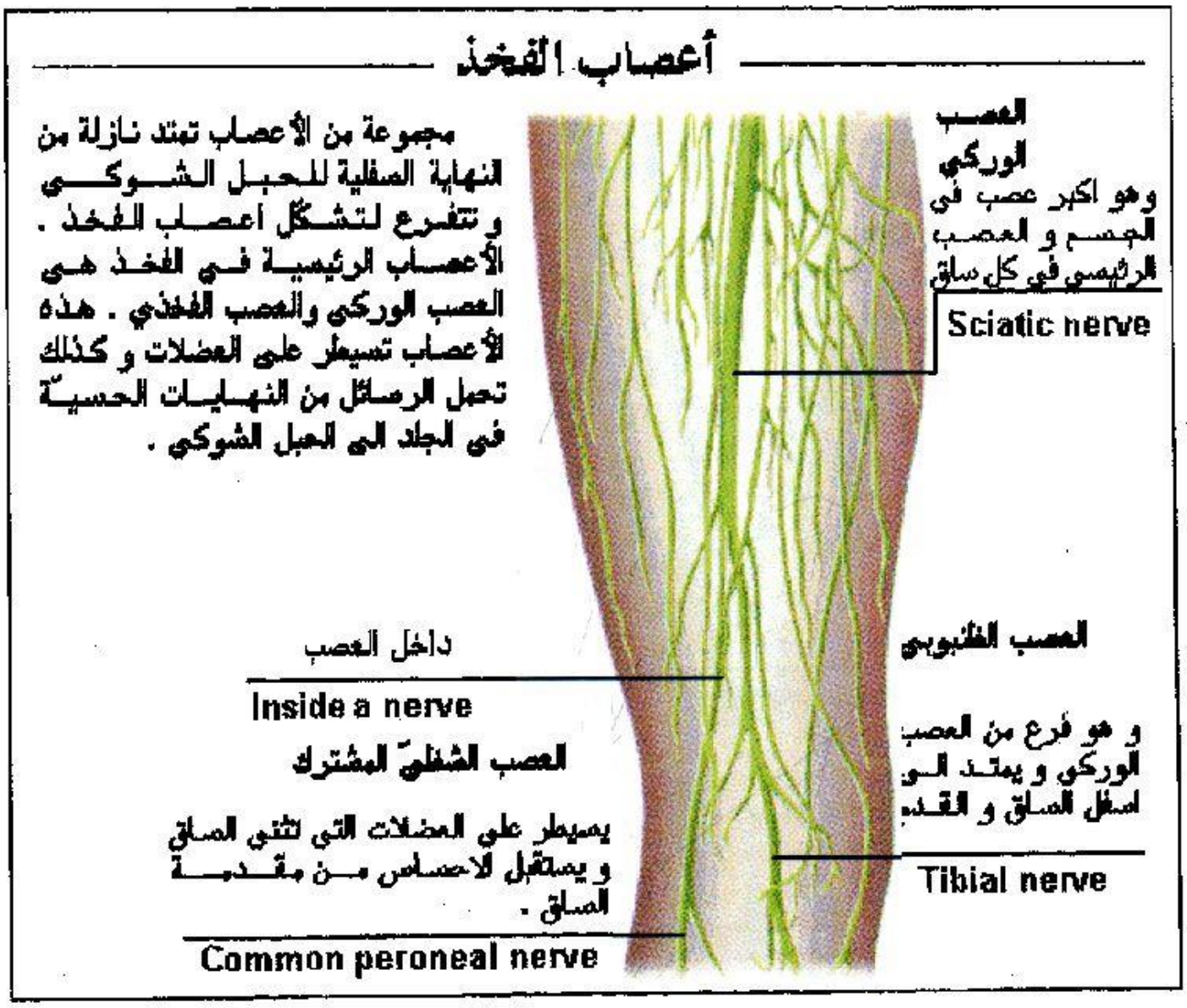
أعصاب الفخذ
مجموعة من الأعصاب تمتد نازلة من النهاية السفلية للحبـل الشـوكـي و تتفرع لتشـكّل اعصـاب الفخذ . الأعصـاب الرئيسيـة فـي الفخـذ هـي العصب الوركي والعصب الفخذي . هذه الأعصاب تسيطر على العضلات و كذلك تحمل الرسائل من النهـايـات الحسيّـة في الجلد الى الحبل الشوكي .
العصب الوركي
وهو اكبر عصب في الجسم و العصب الرئيسي في كل ساق
Sciatic nerve
داخل العصب
Inside a nerve
العصب الظنبوبي
و هو فرع من العصب الوركي و يمتد الى اسفل الساق و القدم
Tibial nerve
العصب الشظويّ المشترك
يسيطر على العضلات التي تثني الساق و يستقبل الاحساس مـن مقـدمـة الساق .
Common peroneal nerve

أعصاب الساق

الاعصاب الرئيسية التي تمر عبر ساق هي الصافني ، والظنبوبي ، الاعصاب الشظية المشتركة ، هذه ؛عصاب تسيطر علي العضلات في ساق و القدم ، وتستلم الاحساس ن النهايات الحسية في الجلد ، ثم رجعها الى الحبل الشوكي .

أعصاب القدم

الأعصاب التي تمتدّ عبر الساق الى القدم تزوّد العضلات التي تثني و تبسط القدم و أصابعه . هذه الأعصاب تستقبل الإشارات من النهايات الحسية في جلد القدم ثم تنقل هذه الإشارات الى الدماغ و الحبل الشوكي و اللذان يشكلان معاً الجهاز العصبي المركزي .

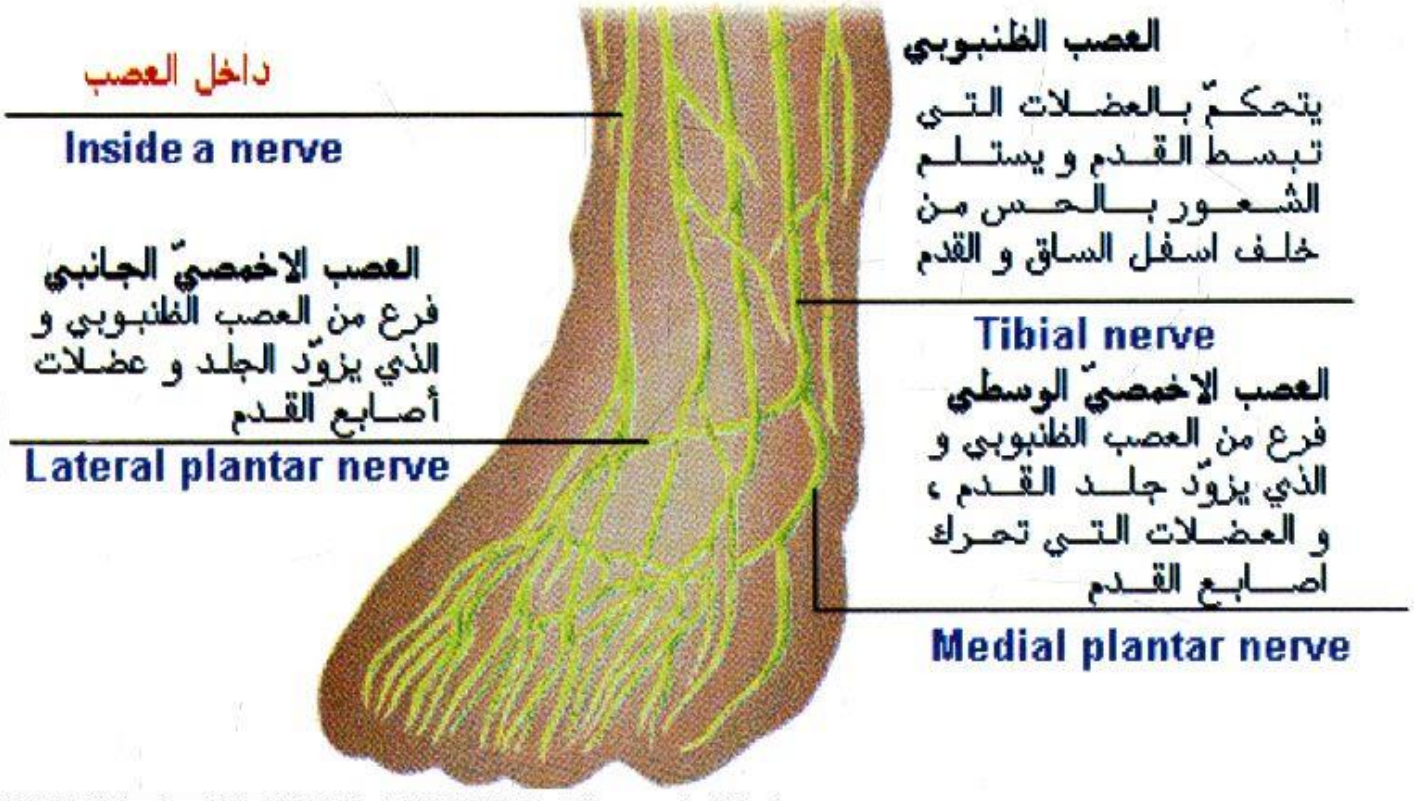

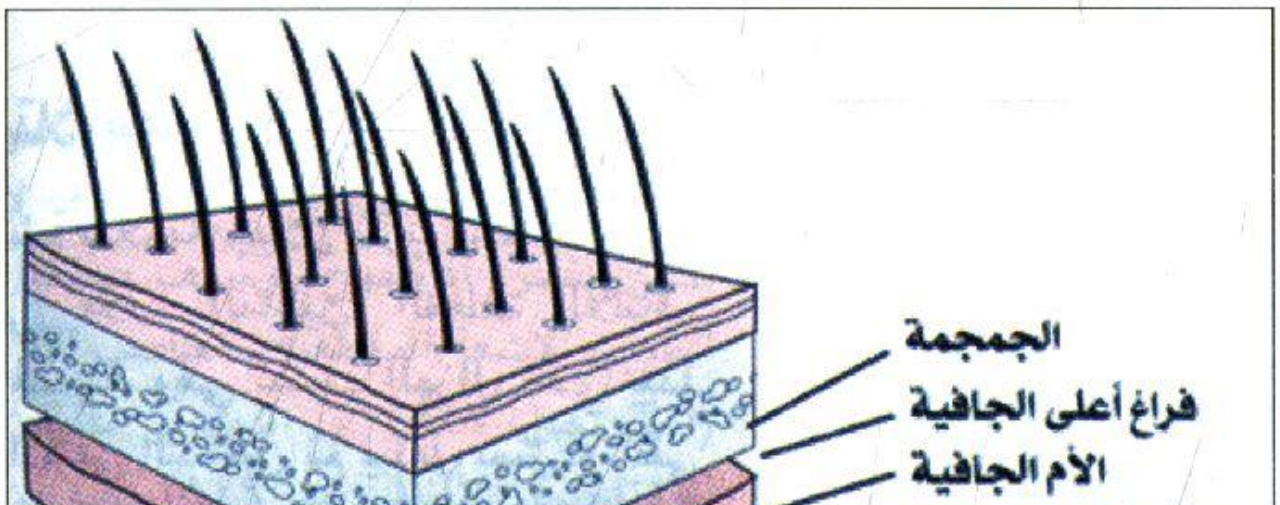

السحايا

الوحدة التاسعة

الحواس الخاصّة

(9)

الحواس الخاصة (Special Senses)

1- الشم (Smell).
2- التذوق (Taste).
3- الإبصار (Vision).
4- السمع (Hearing).

1- حاسّة الشم (Olfactory Sensation : Smell):

حاسة الشم: **هي حاسة كيميائية، أي أنها ناتجة عن تفاعل بين جزيئات المادة وبين مستقبلات شمية حساسة للمواد الكيميائية**، وتعتبر حاستي الشم والتذوق من أقوى الحواس؛ لأنها تترك معلومات في الدماغ أقوى من تلك التي تتركها باقي الحواس.

❖ المستقبلات الشمّية : (**Olfactory Receptors**)

تحتوي بطانة الأنف على حوالي 10 – 100 مليون مستقبل شمي، وتبلغ مساحة بطانة الأنف الشمية حوالي 5 سم^2 والتي تتكون من ثلاثة أنواع رئيسية من الخلايا وهي كما يلي:-

أ- المستقبلات الشمية (**Olfactory Receptors**):

هي خلايا عصبية ثنائية القطب (Bibolar Neurons) **أي لها تفرعات شجرية من جهتين، واحدة من الجسم والأخرى من نهاية المحور. وكأن لها محورين متفرعين من النهاية**، ويتفرع من التفرعات الشجرية أهداب تسمى الشعيرات الشمية (Olfactory Hairs)، وهي مواقع استقبال التنبيهات الشمية، وتحول إلى سيالات عصبية تُنقل إلى الدماغ.

ب- الخلايا الداعمة (**Supporting Cells**):

وهي خلايا طلائية عمودية توجد في الغشاء المخاطي المبطن للأنف وظيفتها دعم المستقبلات الشمية.

ت- الخلايا القاعدية (**Basal Cells**):

تقع بين قواعد الخلايا الداعمة، وهي خلايا جذعية (Stem Cell) مُولّدة تنتج مستقبلات حسية جديدة باستمرار، والتي تعيش لمدة شهر فقط، ثم يتم استبدالها بمستقبلات جديدة، وهذا استثناء منفرد؛ لأن الخلايا العصبية لا تتجدد.

وفي النسيج الضام الذي يدعم البطانة الشمية يوجد غدد شمية تسمى غدد بومان (Bowman's Glands)، وظيفتها إفراز المخاط ونقله بواسطة قنواتها إلى السطح الخارجي للبطانة الشمية؛ مما يؤدي إلى ترطيب البطانة الشمية وتذويب جزيئات المادة ذات الرائحة.

تتعصب بطانة الأنف والخلايا الداعمة والغدد الشمية بواسطة فروع عصبية من العصب السابع وهو العصب الوجهي (Facial Nerve, VII)؛ لذلك بعض الروائح لها القدرة على تهييج الأعصاب الوجهية التي تكون سيالات عصبية تنبه الغدد الدمعية (Lacrimal Glands) في العيون والغدد المخاطية الأنفة (Nasal mucous Glands)؛ مما يؤدي إلى تساقط الدموع من مُقل العيون، ونزول المخاط من الأنف، وهذا يحدث غالباً عن استنشاق روائح قوية مثل رائحة البصل والفلفل وغاز الأمونيا.

❖ **الطريق الشمي (Olfactory Pathway).**

في كل منخار من الأنف يوجد حزم من محاور المستقبلات الشمية، ويبلغ عدد هذه الحزم حوالي 40 أو أكثر، تسمى الأعصاب الشمية الأُولى (Olfactiry (I) Nerves)، والتي تمتد إلى الدماغ، وتنتهي في كتلتين من مادة رمادية تسمى الانتفاخات أو البصيلات الشمية (Olfactory bulbs)، والتي تقع أسفل الجزء الأمامي من المخ. ويخرج منها محاورٌ تشكل قناة شمية (Olfactory tract)، تمتد إلى المنطقة الشمية في قشرة الدماغ التي تقوم بتمييز الروائح.

2- حاسة التذوق (Gustatory Sensation: Taste)

هي حاسة كيميائية مثل حاسة الشم، حيث أنها تحدث نتيجة التفاعل بين جزيئات السائل وبين مستقبلات التذوق الحساسة (Sensitive Gustatory Receptors).

وعند تذوق مادة معينة، لا بد أن تكون سائلة القوام، لذلك فلا بد من إذابتها بواسطة اللعاب (Saliva) الذي تفرزه الغدد اللعابية في الفم، ويقوم اللعاب بإذابة الجزيئات الصلّبة حتى تتصل بالمستقبلات الذوقية.

❖ **المستقبلات التذوقية (Gustatory Receptors).**

تقع مستقبلات التذوق في براعم التذوق (Taste Buds)، والتي يبلغ عددها 10000 برعم تذوقي تقريباً وتقع أغلبها على اللسان، وبعضها يقع على سقف الحلق وحول البلعوم والحنجرة من الأعلى.

والبرعم التذوقي: هو جسم بيضاوي الشكل يتكون من ثلاثة أنواع من الخلايا الطلائية وهي :-

أ- الخلايا الداعمة (**Supporting Cells**).

وتشكل محفظة تحتوي على حوالي 50 خلية تذوقية مستقبلة طلائية.

ب- الخلايا التذوقية المستقبلة (**Gustatory Receptor Cells**):

هي خلايا طلائية لها بروزات من غشائها السيتوبلازمي تشبه الشعر، وكل خلية تذوقية يبرز منها شعيرة تذوقية واحدة (Gustatory Hair)، تمتد خارج البرعم التذوقي من خلال ثقب التذوق (Taste Pore)، والشعيرة التذوقية: هي التي تتصل مباشرة بالمواد التي تدخل إلى الفم وتذوب في اللعاب.

جـ - الخلايا القاعدية (**Basal Cells**):

هي خلايا طلائية تقع على أطراف براعم التذوق عند قواعدها، ووظيفتها إنتاج الخلايا الداعمة، والتي تتطور فيما بعد إلى خلايا تذوقية مستقبلة (مستقبلات تذوقية)، والتي تعيش لمدة عشرة أيام تقريباً، ثم يتم تجديدها. وعند قاعدة مستقبل التذوق، تتشابك تفرعاتها الشجرية مع تفرعات لمحاور خلايا عصبية تشكل بداية الطريق التي تنتقل منهُ الإحساسات التذوقية (التذوق) على شكل سيالات عصبية إلى الدماغ.

وتوجد براعم التذوق في ارتفاعات جبلية الشكل توجد على اللسان تسمى الحلمات التذوقية (Gustatory papillae)، والتي تشكل السطح الخارجي للسان وتعطيه المظهر الخشن عند النظر إليه جيداً، وهناك ثلاثة أنواع من الحلمات التذوقية كما يلي :-

1- الحلمات المحيطة (**Circumvallated Papillae**).

وتسمى الحلمات المطوَّقة، وهي أكبر الحلمات التذوقية، وهي دائرية الشكل، وتترتب مع بعضها على مؤخرة اللسان على شكل حرف V زاويته إلى الداخل وفتحتهُ إلى الخارج.

2- الحلمات الفطرية (**Fungiform Papillae**).

وتشبه فطر المشروم وتتوزع على كل السطح الخارجي للسان.

3- الحلمات الخيطية (**Filiform Papillae**).

وتشبه الخيوط، وتتوزع أيضاً بشكل كامل على السطح الخارجي للسان.

❖ مناطق التذوق (Taste Zones).

يوجد على سطح اللسان مناطق معينة كل واحدة منها تتخصص بتذوق نوع معين من الطعم، وبالرغم من أننا نستطيع تذوق مواد متعددة ومختلفة في طعمها مثل المواد اللاّسعة وتلك ذات الطعم الغريب، إلا أنه وبشكل أساسي قُسمت مناطق التذوق في اللسان إلى أربع مناطق، جميعها تتذوق الأنواع المختلفة من الطعم، لكن كل واحدة منها تتخصص بطعم معين وهي كالتالي :-

أ- مقدمة اللسان : وهي حساسة جداً للطعم الحلو (Sweet).

ب- جانبي مقدمة اللسان : وهي حساسة للطعم المالح (Salty).

ج – جانبي وسط اللسان: وهي حساسة للطعم الحامض (Sour).

د- مؤخرة اللسان على شكل V : وهي حساسة للطعم المُر (Bitter).

❖ الطريق التذوقي (Gustatory Pathway)

يوجد ثلاثة أعصاب قحفية تحتوي على محاور لألياف عصبية، تتصل مع براعم التذوق، وهي العصب الوجهي (السابع) الذي يسيطر على ثلثي اللسان، والعصب اللساني البلعومي (الرابع) ويسيطر على الثلث الخلفي من اللسان، والعصب الحائر (العاشر) ويسيطر على البلعوم ولسان المزمار.

وتنتقل الاحساسات بالطعم على شكل سيالات عصبية من براعم التذوق عبر الأعصاب القحفية – سابقة الذكر– إلى منطقة النخاع المستطيل في الدماغ، ثم إلى منطقة المهاد، ثم إلى منطقة التذوق في قشرة الدماغ، وهي المسؤولة عن الشعور بالطعم.

3- حاسّة الرؤية (Visual Sensation).

أكثر من نصف المستقبلات الحسية في جسم الإنسان توجد في العيون، والمنطقة الأكبر من قشرة الدماغ هي المنطقة المسؤولة عن حاسّة البصر، وهي الحاسة الأكثر تعقيداً بين الحواس الأربع.

وعملية الإبصار تنتج عن حدوث سيالات عصبية في نوعين من المستقبلات الحسية في العيون، ثم تعبر السيالات العصبية من خلال العصب البصري (Optic Nerve)، وهو العصب القحفي رقم (2)، ثم إلى الدماغ حيث تترجم إلى صورة يدركها الإنسان.

❖ التراكيب الإضافية للعين (Accessory Structures of the Eye):-

وهي الجفون (Eyelids)، والرموش (Eyelashes)، والحواجب (Eyebrows)، والجهاز الدمعي (Lacrimal apparatus)، وعضلات العين (Eye muscles)

1- الجفون : (Eyelids):

هي أغطية للعيون، وتتكون من عدة طبقات هي من الخارج إلى الداخل: البشرة (Epidermis)، والأدمة (Dermis) النسيج تحت الجلدي (Subcotaneous Tissue)، وألياف العضلة العينية الدائرية (Orbicularis Oculi muscle)، وصفيحة كاحلية (Tarsal Plate)، بالإضافة إلى الغدد الكاحلية (Tarsal Glands)، وملتحمة العين (Conjunctiva).

أما الصفيحة الكاحلية: فهي انطواء سميك من نسيج ضام، يعطي الدعم والشكل للجفون. أما الغدد الكاحلية: فهي مجموعات من الخلايا الطلائية الإفرازية مغمورة في الصفيحة الكاحلية على شكل سطور مستطيلة، وتفرز مواد دهنية تحمي الجفون من الالتصاق ببعضها.

أما ملتحمة العين: فهي غشاء مخاطي مكون من نسيج طلائي عمودي طبقي يحتوي على خلايا كاسية (Goblet Cells)، ونسيج ضام فجوي، وتحتوي على أوعية دموية، والتي عندما تتوسع بسبب تهيج العين أو التهابها تصبح العيون محمرة (محتقنة) .

أما الوظائف العامة للجفون فهي تظليل العيون أثناء النوم، وحمايتها من الضوء القوي والأجسام الغريبة، وتوزيع المواد التي تفرزها الغدد الدهنية على كرة العين حتى تتحرك بسهولة.

2- الرموش و الحواجب (Eyelashes and Eyebrows)

الرموش تبرز من حد الجفن، ويخرج منها شعر الرموش، ويوجد عند قاعدة الشعرة بجانب بصيلة الشعر غدد دهنية تسمى الغدد الدهنية الهدبية(Sebaceous Ciliary Glands)، أو غدد زيس (Glands of Zeis) التي تفرز مواد مرطبة للعين.

3- الجهاز الدمعي (Lacrimal Apparatus):

هو مجموعة من التراكيب التي تقوم بإنتاج وضخ السائل الدمعي، ويتكون الجهاز الدمعي من الأجزاء التالية :-

أ- الغدد الدمعية (Lacrimal Glands)

وتشبه في شكلها وحجمها حبة اللوز، وظيفتها إنتاج الدموع وإفرازها عبر قنوات خاصة بها.

ب- القنوات الدمعية (Lacrimal Ducts)

تصب الغدد الدمعية إفرازاتها في القنوات الدمعية، والتي توصل الدموع على سطح ملتحمة العين في الجفن العلوي للعين، ومن هناك يمر الدمع مباشرة على السطح الأمامي لكرة العين، حتى يصل إلى فتحات صغيرة تسمى الرقع العينية (Lacrimal Puncta)، ومنها يعبر الدمع إلى القنوات الدمعية (Lacrimal Canals)، والتي تؤدي إلى قناة تتصل مع الأنف وتسمى القناة الدمعية الأنفية (Nasolacrimal Duct)، وهي القناة التي تحمل الدمع إلى التجويف الأنفي، علاوة على الدمع الذي يخرج من الرقع العينية إلى خارج العين.

ج- السائل الدمعي (Lacrimal Fluid):

هو سائل مائي يحتوي على أملاح، وبعضاً من المخاط، وأنزيمات محللة (Lysozymes)، وتفرز الغدد الدمعية حوالي 1 مل يومياً من السائل الدمعي.

❖ وظائف السائل الدمعي :-

1- ينظف ويرطب كرة العين.

2- قتل بعض أنواع الجراثيم بواسطة الإنزيمات المحللة.

4- عضلات العين الخارجية (Extrinsic Eye muscles)

عددها ست عضلات، وتحرك كرة العين بأوامر من الدماغ تتلقاها من خلال الأعصاب القحفية الثالث والرابع والسادس بشكل رئيسي إلى الأعلى والأسفل والوسط وإلى الجوانب، أما العضلات فهي كما يلي :-

أ- العضلة المستقيمة العلوية (Superior Rectus)

ب- العضلة المستقيمة السفلية (Inferior Rectus)

ت- العضلة المستقيمة الجانبية (Lateral Rectus)

ث- العضلة المستقيمة الوسطى (medial Rectus)

ج- العضلة المنحرفة العلوية (Superior Oblique)

ح- العضلة المنحرفة السفلية (Inferior Oblique)

❖ تشريح كرة العين (Anatomy of Eyeball)

يبلغ قطر كرة العين حوالي 2.5سم، ومن كل مساحة سطحها لا يبرز إلا السدس الأمامي منها خارج تجويف العين، والباقي محمي في محجر العين، وتقسم كرة العين إلى ثلاث طبقات هي : الطبقة الليفية، والطبقة الوعائية، والطبقة الشبكية.

أ- الطبقة الليفية (Fibrous Tunica):

وهي **الغطاء الخارجي لكرة العين** الذي يتكون من طبقتين هما: القرنية (Cornea)، و الصلبة (Sclera)، أما القرنية: فهي غلاف شفاف لا يحتوي على أوعية دموية ويغطي القزحية (Iris)، وسطحها الخارجي مكون من نسيج طلائي حرشفي طبقي متواصل مع ملتحمة العين، كما تحتوي القرنية على ألياف كولاجين وخلايا ليفية في وسطها، أما سطحها السفلي فهو مكون من نسيج طلائي حرشفي بسيط.

أما **الطبقة الصلبة** (Sclera) تسمى بياض العين (The White of The Eye) **فهي عبارة عن نسيج ضام كثيف مكون بشكل رئيسي من ألياف الكولاجين، وعدد قليل من الخلايا الليفية**، والطبقة الصلبة تغطي معظم كرة العين ما عدا القرنية التي تساهم في عملية تركيز الضوء.

وظائف الطبقة الصلبة: تعطي كرة العين شكلها المميز، وتحمي أجزائها الداخلية.

ب- الطبقة الوعائية (Vascular Tunica) :

وهي **الطبقة الوسطى من طبقات كرة العين**، وتتكون من ثلاثة أجزاء هي: طبقة المشيمة (Choroid)، والجسم الهدبي (Ciliary body)، والقزحية (Iris).

فالمشيمة: **هي الطبقة الخلفية للطبقة الوعائية**، وتغطي معظم السطح الداخلي للطبقة الصلبة. أما وظيفتها فهي تزويد الشبكية (Retina) بالغذاء. لون طبقة المشيمة بني إلى أسود؛ بسبب خلايا تفرز صبغة بُنيّة تسمى صبغة الميلانين، والخلايا تسمى الخلايا الملينية (Melanocytes).

أما الجزء الأمامي من الطبقة الوعائية فيمثله الجسم الهدبي (Ciliary body) : وهو الجزء الأكثر سمكاً في الطبقة الوعائية، ويتكون من جزأين هما: النتوءات الهدبية (Ciliary Processes) التي تلتف على السطح الداخلي للجسم الهدبي وتحتوي على شعيرات دموية تفرز سائل مائي يسمى السائل المائي الخفيف (Aqueous Humor).

والعضلات الهدبية: هي حزمة دائرية من خلايا عضلية ملساء وظيفتها التحكم بشكل عدسة العين؛ لتوضيح الرؤية القريبة أو البعيدة.

القزحية (Iris): هي الجزء الملون من كرة العين، شكلها قرصي مسطح، وهي معلقة بين القرنية وعدسة العين، وهي مرتبطة بالنتوءات الهدبية. ومن الناحية التشريحية، فهي مكونة من ألياف (خلايا) عضلية ملساء دائرية الشكل وشعاعية، وتحتوي في منتصفها على ثقب يدعى البؤبؤ (Pupil). أما الوظيفة الرئيسية للقزحية، فهي تنظيم كمية الضوء

الداخلة إلى الحجرة الزجاجية (Viterous Chamber) لكرة العين من خلال بؤبؤ العين، فعندما تتعرض العين لضوء ساطع، تقوم العضلات الدائرية للقزحية بالانقباض، مما يقلل من حجم البؤبؤ وبالتالي تدخل كمية قليلة من الضوء إلى العين. أما في حالة تعرض العين لضوء خافت، تقوم العضلات الشعاعية للقزحية بالانقباض، مما يؤدي إلى زيادة حجم بؤبؤ العين، وبالتالي دخول أكبر كمية من الضوء لجعل الرؤية أكثر وضوحاً.

ج - طبقة الشبكية (**Retina**):

وهي الغلاف الداخلي الثالث للعين، ويغطي ثلاثة أرباع الجزء الخلفي من كرة العين، وهو منطقة ابتداء حاسة البصر. تحتوي الشبكية على نسيج طلائي ملون: هو صفيحة ملونة من خلايا طلائية. وبعض المختصين يعتبرون أن الشبكية هي جزء من طبقة المشيمة، لأن المشيمة؛ والصفيحة الملونة تمتصان الإشعاعات الضوئية المبعثرة، مما يمنع تشتت الضوء داخل كرة العين.

❖ عدسة العين (**Eye Lens**):

وهي طبقات متجمعة فوق بعضها، مثل قشور البصل، ومكونة من بروتينات تسمى البلوريات (Crystallins). **تقع العدسة خلف بؤبؤ القزحية**، والعدسة بشكل طبيعي شفافة بحيث يمر منها الضوء، وهي مغطاة بمحفظة من نسيج ضام يثبتها بواسطة أربطة من نسيج ضام تسمى الأربطة المعلقة (Suspensory Ligaments)، ووظيفة العدسة هو تركيز الإشعاعات الضوئية لتصبح الرؤية واضحة.

❖ **مستقبلات الرؤية (Visual Receptors):**

تسمى المستقبلات الضوئية (Photoreceptors): وهي التي تقوم بتحويل الإشعاعات الضوئية إلى سيالات عصبية، ويوجد منها نوعان وهما :-

أ- العصي (**Rods**):-

وهي خلايا عصوية الشكل، وتحتوي الشبكية على حوالي 120 مليون عصية، أما وظيفة العصي، فهي تساعد على الرؤية عندما يكون الضوء خافتاً، وكذلك تساعد على رؤية الأشكال وحركتها.

ب- المخاريط (**Cones**):-

وهي خلايا مخروطية الشكل، وتحتوي الشبكية على حوالي 6 مليون خلية مخروطية. أما وظيفة المخاريط، فهي تساعد على الرؤية عندما يكون الضوء ساطعاً، وتمكن من رؤية الألوان، وهي تعمل في النهار بينما العصي تعمل ليلاً.

❖ **الطريق البصري (Visual Pathway).**

تقوم العصي والمخاريط باستقبال الضوء المنعكس عن الأجسام وتحوله إلى سيالات عصبية، وتنقله إلى العصب البصري، وهو العصب الثاني: والذي ينقل السيالات العصبية إلى منطقة الرؤية في قشرة الدماغ، وهناك تترجم إلى صورة يدركها الإنسان.

4- **حاسة السمع (Auditory Sensation).**

العضو المسؤول عن السمع هو الأُذن (Ear) وتقسم الأذن إلى ثلاثة أجزاء هي:-

أ- **الأذن الخارجية (Outer Ear):**

وهي مكونة من صيوان الأذن (Auricle or pinna)، والقناة السمعية الخارجية (External Auditory Canal) وطبلة الأذن (Eardrum).

1. صيوان الأذن: هو غضروف مرن مغطى بالجلد. الحافة الخارجية لصيوان الأذن تُسمى اللولب (Helix). أما الجزء الداخلي فيسمى الفُصيص (Lobule) ، ويرتبط صيوان الأذن بالرأس بواسطة أربطة وعضلات.
2. القناة السمعية الخارجية (External Auditory Canal):

هي أنبوب طوله 2.5سم تقريباً، ويقع في داخل العظم الصدغي للجمجمة (Temporal Bone)، ويوصل بين صيوان الأذن وبين طبلة الأُذن.

3. طبلة الأذن (Eardrum):

تسمى أيضاً غشاء الطبلة (Tempanic membrane):- **وهي غشاء رقيق شبه شفاف، يقع بين القناة السمعية الخارجية والأُذن الوسطى.**

تحتوي القناة السمعية الخارجية على القليل من الشعر وغدد زيتية (Oil Glands) تسمى الغدد الصملاخية (Ceruminous Glands)، والتي تفرز مادة صمغية صفراء تسمى الصملاخ (Cerumen) تلتصق بالشوائب الداخلة إلى الأذن وتمنعها من الدخول، وذلك بالتعاون مع الشعر الموجود في قناة الأذن الخارجية.

ب – **الأُذن الوسطى (Middle Ear):**

هي تجويف صغير يقع في العظم الصدغي للجمجمة، ومغطى من الداخل بنسيج طلائي، وينفصل عن الأُذن الخارجية بواسطة طبلة الأُذن، بينما ينفصل عن الأُذن الداخلية بواسطة جزء عظمي رقيق يحتوي على فتحتين مغطاتين بغشاء صغير، وهذه الفتحات هما الشباك البيضوي (Oval Window) والشباك الدائري (Round Window)، كما يحتوي

الجدار الداخلي للأُذن الوسطى على فتحة تقود إلى قناة تربط بين الأُذن الوسطى والجزء العلوي من البلعوم (البلعوم الأنفي Nasopharynx)، وتسمى هذه القناة قناة أوستاكيوس(Eustachian canal)، وتحتوي الأُذن الوسطى على ثلاث عظمات صغيرة تسمى عظيمات الأُذن أو العظيمات السمعية (Auditory Ossicles) وهي كما يلي :-

1- عظمة المطرقة (**Malleus**):

وهي مرتبطة بالسطح الداخلي لغشاء الطبلة، ورأسها يتمفصل مع عظمة السندان. وسميت بذلك لأنها تشبه المطرقة في عملها وشكلها.

2- عظمة السندات (**Incus**):

هي العظمة الرابطة بين عظمتي المطرقة والركاب وتساند المطرقة والركاب

3- عظمة الركاب (**Stapes**):

وتغلق الفتحة المغطاة بالغشاء والتي تقع في العظم الرقيق بين الأذن الوسطى والأُذن الداخلية، وسميت بالركاب؛ لأنها تشبه المكان الذي يضع فيه الشخص قدمه عند ركوب الخيل.

ج – الأذن الداخلية (**Inner Ear**):

وتتكون من قسمين رئيسين هما :-

المتاهة العظمية (Bony Labyrinth)، والمتاهة الغشائية (Membranous Labyrinth).

1- المتاهة العظمية :-

وهي سلسلة من التجاويف توجد في الجزء الصلّب من العظم الصدغي، وتقسم إلى ثلاث مناطق هي :

أ- القنوات شبه الدائرية أو الهلالية (Semicircular Canals).

ب- الدهليز (Vestibule).

وكلاً من القنوات الهلالية والدهليز يحتويان على مستقبلات توازن للجسم .

ج – القوقعة (Cochlea).

تحتوي على مستقبلات السمع (Hearing Receptors). المتاهة العظمية مبطنة من الداخل بغشاء السمحاق أو غلاف محيط العظم (Periosteum)، الذي ويحتوي على سائل يُسمى اللمف المحيطي (Perilymph)، والذي يشبه في تركيبه الكيميائي تركيب السائل الدماغي الشوكي.

2- المتاهة الغشائية :-

وهـي سلسلة مـن الأكيـاس والقنـوات الـتي تطفـو في سـائل اللمـف المحيطـي، والمتاهـة الغشائية لها نفس شكل المتاهة العظمية ولكنها مبطنة من الداخل بنسيج طلائـي، وتحتـوي علـى سـائل يسـمى اللمـف الـداخلي (Endolymph)، الـذي يشبه في تركيبـه الـسائل البين خلوي (Intracellular Fluid) .

❖ الدهليز (Vestibule):

وهـو جـزء بيـضاوي الـشكل ينتمـي للمتاهـة العظيمـة، ويقـع في مركـزهـا. والمتاهـة الغشائية الموجودة في الدهليز تتكون من كيسين فقط هما: الحقيبة (Utricle)، والكييس (Saccule). ويتصلا معاً بواسطة قناة بينهما. وكذلك يخرج من كل واحد منهما قناة صغيرة وتتحدان معاً، وتشكلان قناة تسمى قناة اللمف الداخلي(Endolymphatic Duct)، والتي تنتفخ في النهاية لتشكل كيس يسمى كيس اللمف الداخلي(Endolymphatic Sac).

ويبرز من الدهليز ثلاث قنوات عظمية تسمى القنوات الهلالية(Semicircular Canals) أو شبه الدائرية.

ويوجـد في الـدهليز تركيـب يـسمى القوقعـة (Cochlea)، وهـي قنـاة عظميـة لولبيـة الشكل (Bony Spiral Canal) تشبه قوقعة حيوان الحلزون، حيث تشكل ثلاثة التواءات حول لبها العظمي المسمى اللب المركزي (Modiolus)، وعند أخذ مقطع عرضي للقوقعة تجدها من الداخل مقسمة إلى ثلاث قنوات هـي: القنـاة الدهليزيـة (Scala Vistibuli) وتنتهي والقناة الطبلية (Scala Tempani) وقناة القوقعة (Choclear Duct) وتنتهي القناة الدهليزية عنـد فتحـة الـشباك البيـضوي، والقنـاة الـتي تقـع في الأسـفل وهـي القنـاة الطبليـة تنتهـي عنـد الـشباك الـدائري، وكـلا القنـاتين الـسابقتين تحتويـان علـى اللمـف المحيطـي (Perilymph)، وهما مفصولتين عن بعضهما البعض تماماً باستثناء منطقة قمة القوقعة الـتي تسمى الثقب الحلزوني (Helicotrema). أما قناة القوقعة (Scala media) or (Choclear Duct) فتنفصل عن القناة الدهليزية بواسطة الغشاء الدهليزي (Vestibular membrane)، وكذلك تنفصل عن القناة الطبلية بواسطة غشاء قاعدي(Basilar membrane).

4. عضو السَّمع (**The organ of hearing**) يقع على الغشاء القاعدي أعضاء حلزونية الشكل تسمى أعضاء كورتي (Organs of Corti). وعضو كورتي هو صفيحة ملتفة من الخلايا الطلائية تشمل خلايا داعمة (Supporting Cells) بالإضافة إلى16000 خلية شعرية (Hair Cells) (مستقبلات السمع) (Auditory Receptors)، ويوجد نوعان من

المستقبلات السمعية هي: الخلايا الشعرية الداخلية والتي تقع في صف واحد على طول القوقعة، والخلايا الشعرية الخارجية وهي مرتبة في عدة صفوف.

يبرز من الخلايا الشعرية امتدادات تشبه الشعر تمتد إلى اللمف الداخلي لقناة القوقعة، أما النهاية القاعدية للخلايا الشعرية فهي متشابكة مع فروع من العصب القحفي الثامن وهو العصب السمعي (Auditory Nerve) أو يسمى العصب الدهليزي القوقعي (Vestibulochoclear Nerve)، ويوجد فوق عضو كورتي غشاء يسمى الغشاء المتحرك (Tectorial membrane)، والذي يرتبط من أسفله بشعيرات الخلايا الشعرية، وهو غشاء جيلاتيني رقيق ومرن .

❖ آلية السَّمع (The mechanism of Hearing)

خطوات السمع :-

1- عندما تصدر الأصوات تأتي إلى الجسم على شكل موجات صوتية (Sound waves)، يقوم صيوان الأُذن بجمع أكبر قدر منها، ثم يوجهها إلى القناة السمعية الخارجية.

2- عندما تصل الموجات الصوتية إلى غشاء الطبلة تعمل على اهتزازه إلى الداخل والخارج.

3- وبما أن غشاء الطبلة يرتبط مع عظمة المطرقة فإنها ستهتز أيضاً، وينتقل هذا الاهتزاز منها إلى عظمة السندات، ثم إلى عظمة الركاب.

4- كما نعلم أن عظمة الركاب تغلق الشباك البيضاوي، وعندما تهتز إلى الداخل والخارج؛ فإنها ستضغط على غشاء الشباك البيضاوي إلى الداخل والخارج .

5- حركة غشاء الشباك البيضاوي إلى الداخل والخارج ستضغط على اللمف المحيط الموجود في القوقعة؛ مما يؤدي إلى إنتاج موجات ضغط في السائل داخل القوقعة .

6- تقوم موجات السائل (اللمف المحيط) بدفع اللمف المحيط في القناة الدهليزية، بحيث تنتقل هذه الموجات من قناة الدهليز إلى القناة الطبلية، حتى تصل في النهاية إلى الشباك الدائري؛ مما يجعل غشائه يهتز إلى داخل الأذن الوسطى.

7- وعندما تقوم موجات الضغط بدفع جداري القناة الدهليزية والقناة الطبلية؛ فإنهما أيضاً سينقلان الاهتزاز إلى الغشاء الدهليزي للخلف وللأمام، وكنتيجة لذلك؛ فإن ضغط سائل اللمف الداخلي (Endolymph Pressure) داخل قناة القوقعة سوف يزداد ويقل.

8- تقوم ذبذبات ضغط اللمف الداخلي بتحريك الغشاء القاعدي، وبالتالي تتحرك الخلايا الشعرية للأعلى والأسفل، وتحرك معهما الغشاء المتحرك (Tectorial membrane)، وفي النهاية تقوم الخلايا الشعرية بتكوين سيالات عصبية توصلها إلى العصب السمعي، والذي ينقلها إلى الدماغ، وهناك يتم ترجمتها وإدراكها، وهكذا نكون تحدثنا عن الطريق السمعي (Auditory Pathway).

حقيبة صور الوحدة التاسعة

(الحواس الخاصّة)

تشريح الأنف /

الأنف هو الجزء المرئي من الجهاز التنفسي ، وله وظائف عديدة مهمة تساعد في عمليّة التنفس و التكلم و الشم . ينقسم الأنف الى قسمين ، القسم الخارجي البارز (الأنف) و القسم الداخلي و هو تجويف الأنف . الأنف الخارجي ليس صلداً و عظمياً ، إنما هو نسيج غضروفي متين و مرن يُعرف بالغضروف . يتصل هذا الغضروف بعظام الوجه بإحكام ليشكل قاعدة الأنف .

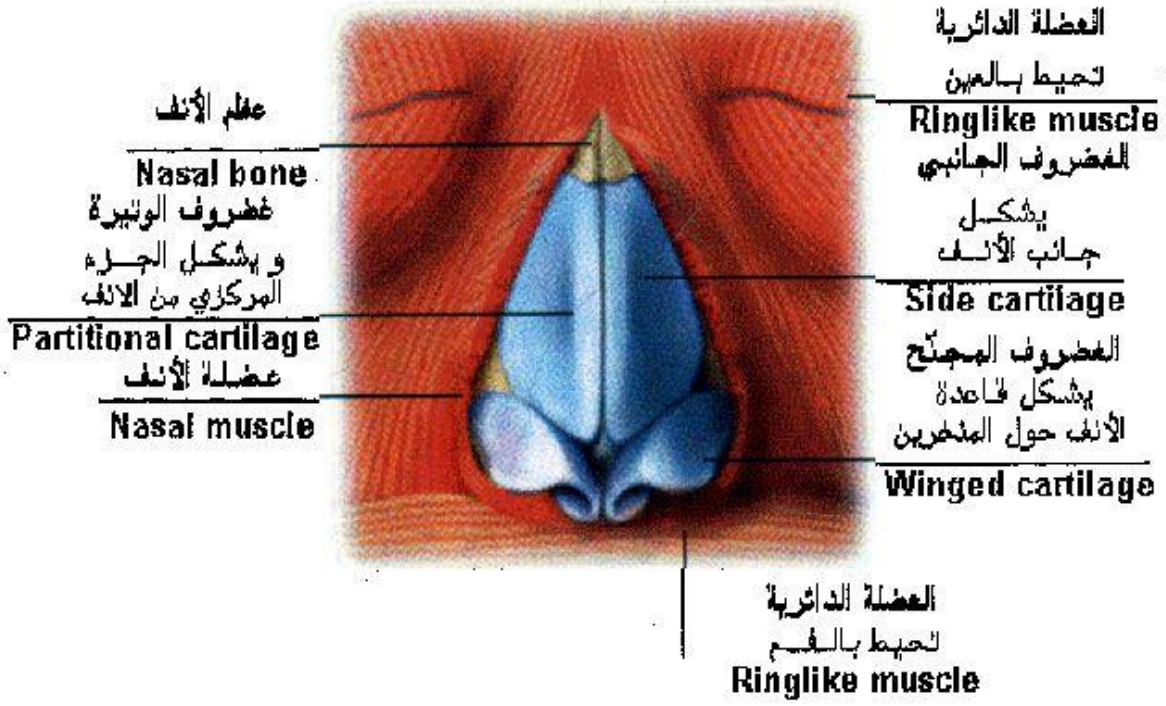

تشريح الأنف /

يُعتبر الأنف المدخل للجهاز التنفسي . و يضم الأنف الخارجي الذي يبرز من الوجه ، و التجويف الأنفي الداخلي الذي يربط فتحتي الأنف بالحلق . يتكوّن الجزء الاعلى من تجويف الأنف من عظام الجمجمة ، و تتكون القاعدة من الحنك الصلب و الذي يفصله عن الفم . يحرس الشعر المنخرين ليمنع ذرات الغبار الكبيرة من الدخول الى تجويف الأنف خلال عمليّة التنفس .

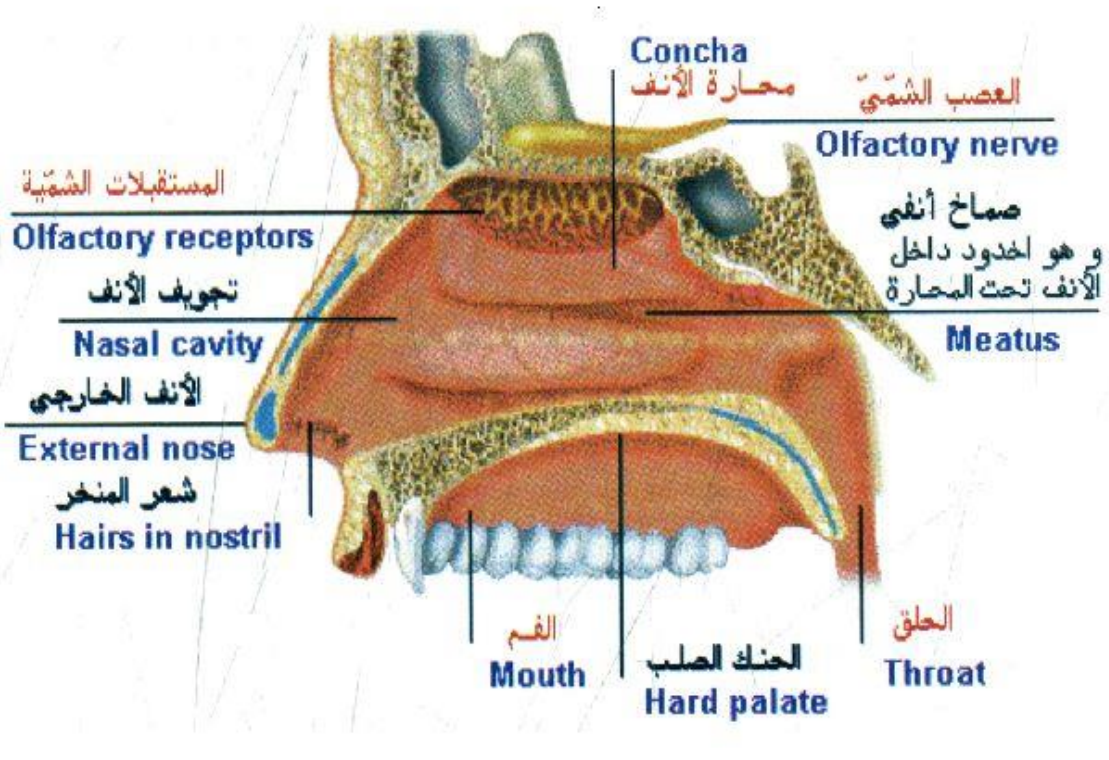

بطانة الأنف

تقـوم البـطانـة المـخـاطيـة بتـغليـف بـاطـن الانـف . و المـخـاط مـادة لـزجـة غليظة القوام تتولـد مـن سطـوح المجـاري التنفسية في الأنف . لهذه البطانة وظيفتـان حيويتـان : حيث تجعل داخـل الأنف رطبـاً و لينـاً ، كمـا أنـهـا تقـتـنص ذرات الغـبـار والاوساخ والجسيمات المضـرة ، و لاتسمح بدخـولها الـى الرئـة اثـنـاء التنفـس .

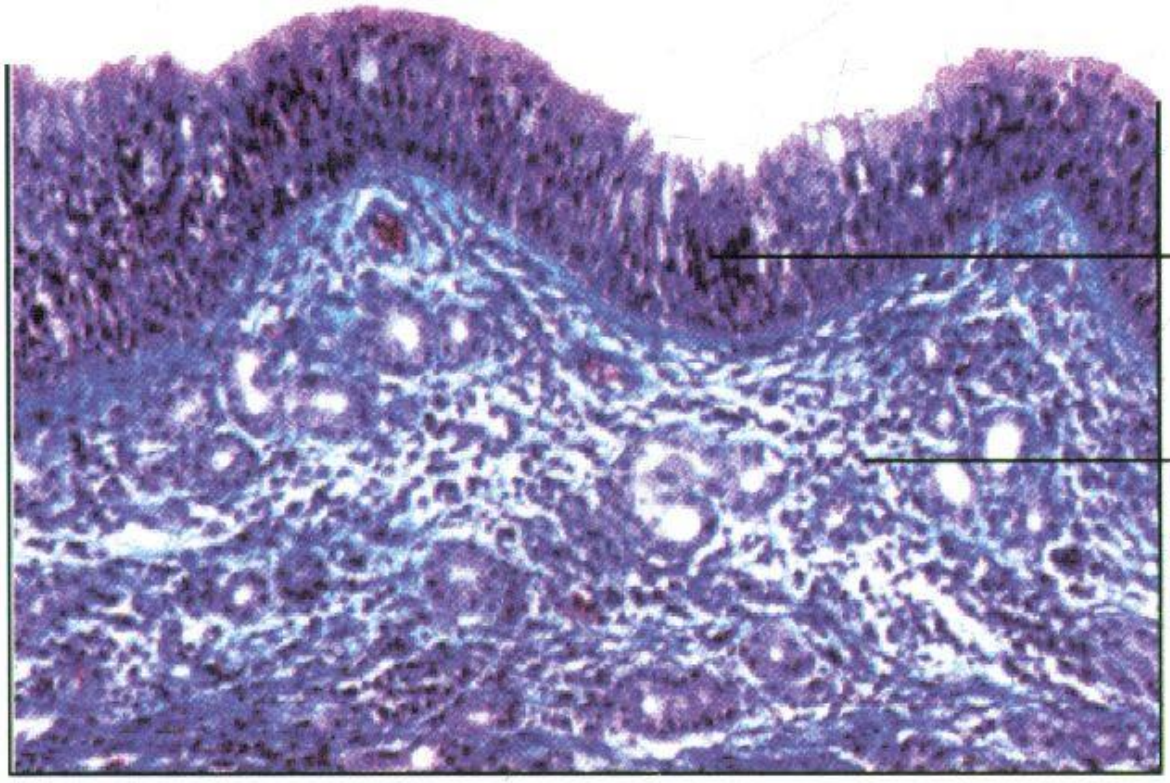

المستقبلات الشّمية (1)

هي عبارة عن خلايا حسّاسة ، تكتشف الروائح التـي تمـرّ عبـر تجـويـف الأنـف ، ويوجد في الأنف حوالي (٢٠) مليون مـن المستقبلات الشمّية ، وكلّ واحدة منها تـشتمل على شعيرات تقع فـي بطانـة تجـويـف الأنـف لإلتـقـاط الـروائـح . هـذه الروائـح تكون السبب في إرسال الإشارات العصبيّة من هذه المستقبلات إلى الدماغ .

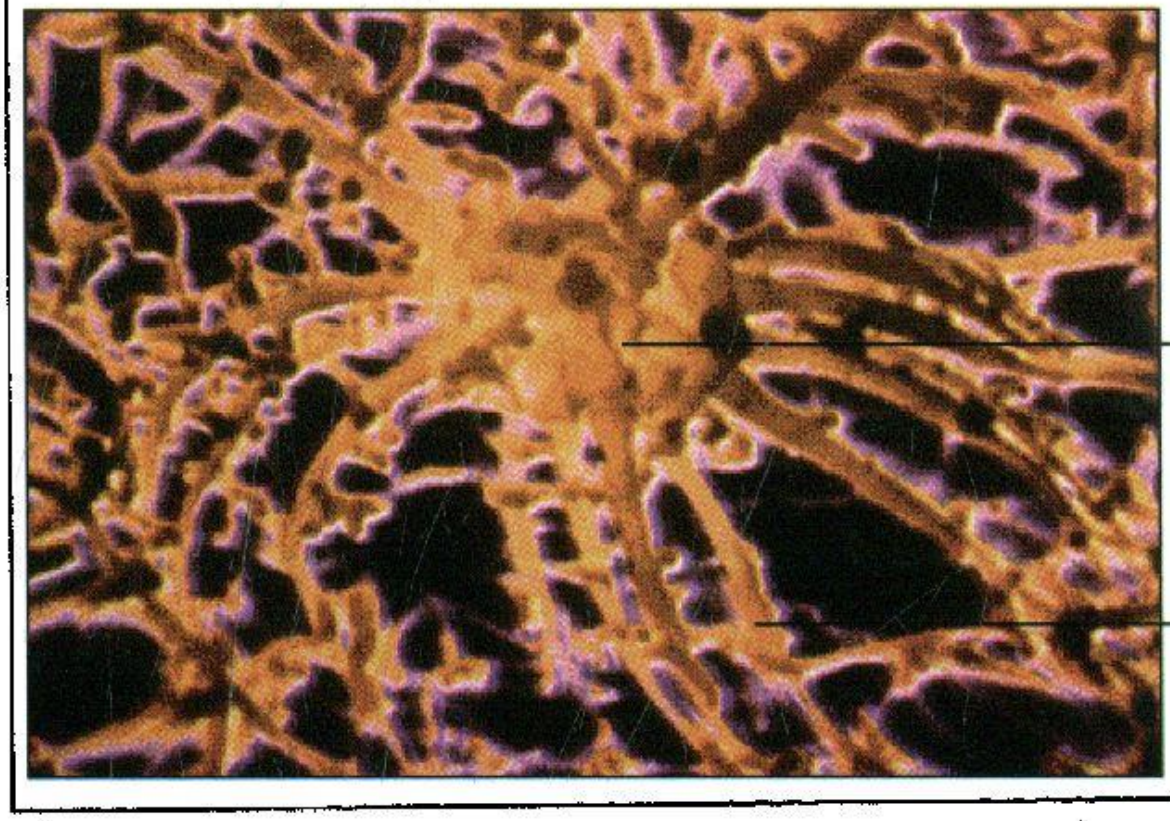

المستقبلات الشمّية (2)

تتحسس المستقبلات الشمية الروائح ، يوجد في أنف الانسان حوالي (٢٠) مليون مستقبلة، تنتهي كل مستقبلة الى عدد من الشعيرات تسمى الاهداب والتي تقوم بالتقاط الروائح. وعند تحسس المستقبلات لرائحة ما فانها ترسل رسائل او دفعات عصبية الى الدماغ فيشعر الانسان بشمه للرائحة .

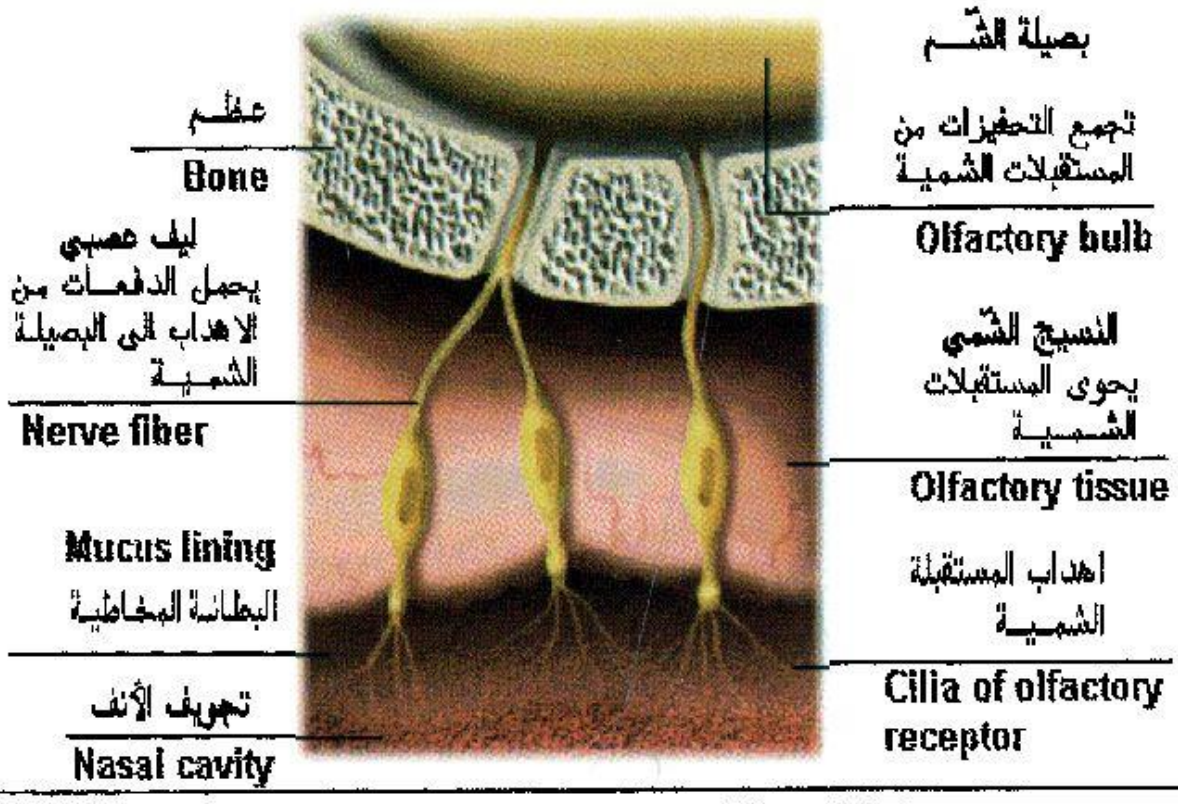

حاسة الشم

إننا نشم الروائح عندما نتنفس عن طريق الأنف . تستقر النهايات الشمية في أعلى تجويف الأنف . هذه النهايات تميز الروائح و ترسل الإشارات العصبية إلى الدماغ وبذا نتمكن من تمييز (١٠٠٠٠) رائحة مختلفة . يتحسن الشم بواسطة الإستنشاق الذي يعرّض النهايات إلى كمية من الروائح أكثر من المعتاد .

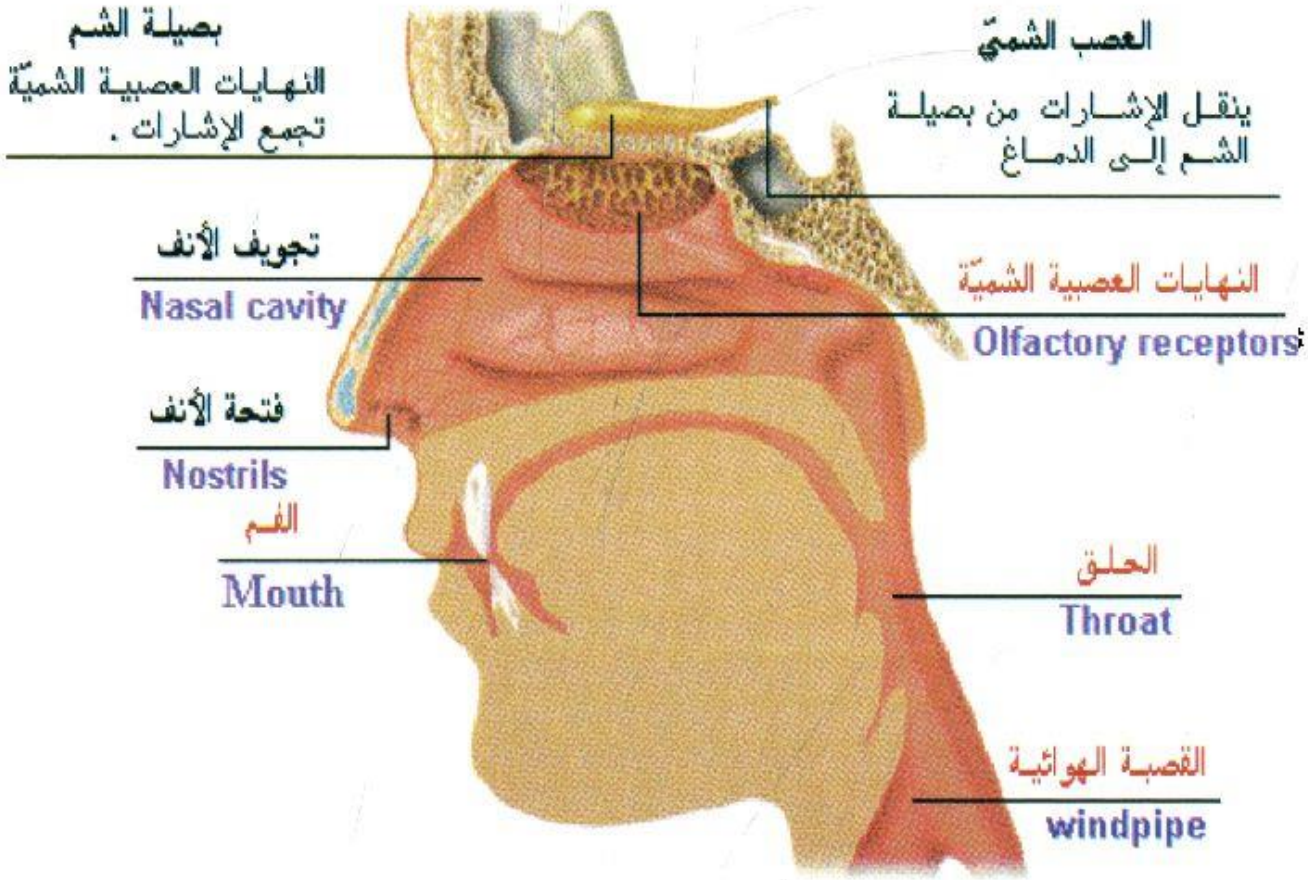

البراعم التذوقية و التذوق

إننا نتذوق الطعام عندما يلامس سطح اللسان . تغطي سطح اللسان نتوءات صغيرة تعرف بالحليمات والتي تحمل البراعم وهي التي تميّز الطعوم . يتمكن اللسان أن يميّز أربعة طعوم أساسية . مقدمة اللسان تتحسس الحلاوة ، وجانبيه يتحسسان الملوحة والحموضة ، و موخّرة اللسان بالمرارة .

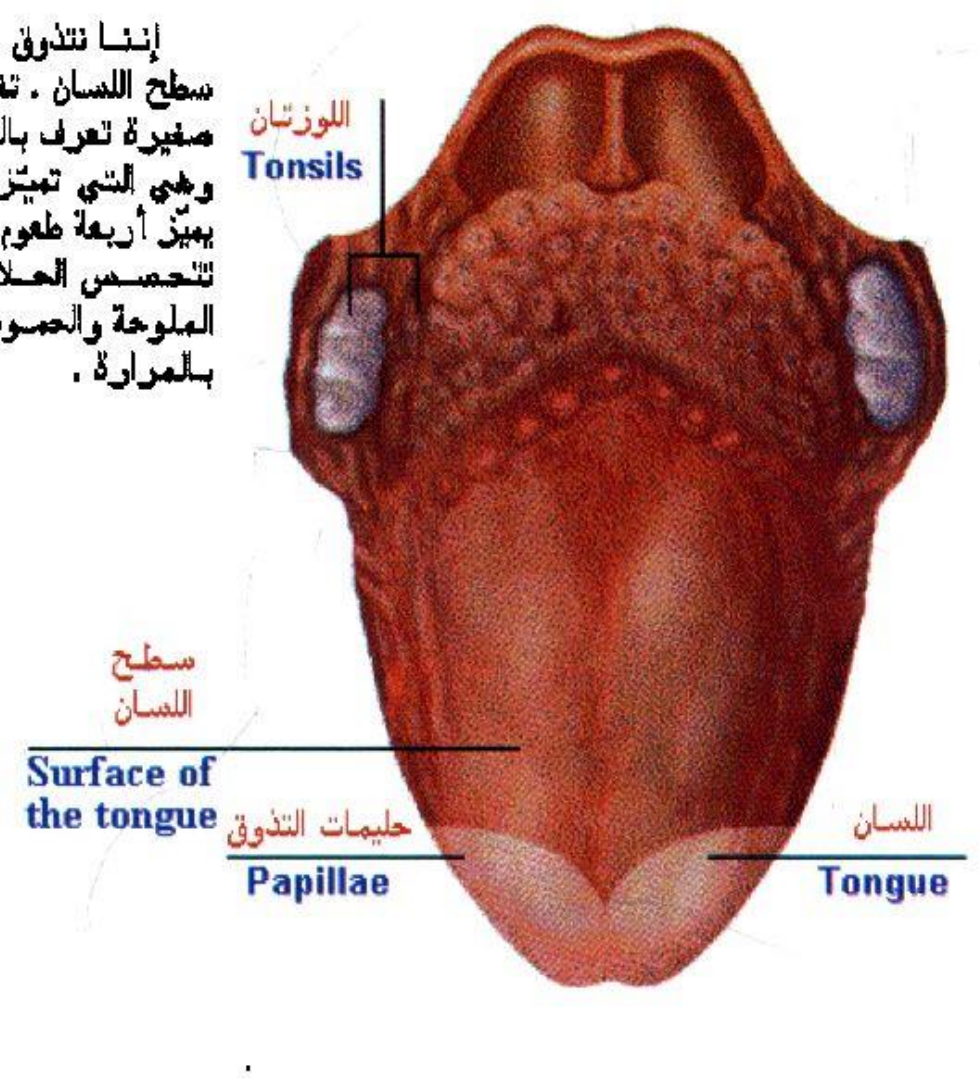

حليمات التذوق

حليمات التذوق (الواحدة منها حليمة) هي نتوءات صغيرة تغطي سطح اللسان . البراعم الذوقية هي التي تميز الطعوم وتوجد في أطراف الحليمات . هناك أعداد كبيرة من الحليمات و بأحجام مختلفة و التي تحمل أنواعاً مختلفة من البراعم الذوقية . الحليمات المتشابهة توجد على شكل مجاميع على سطح اللسان .

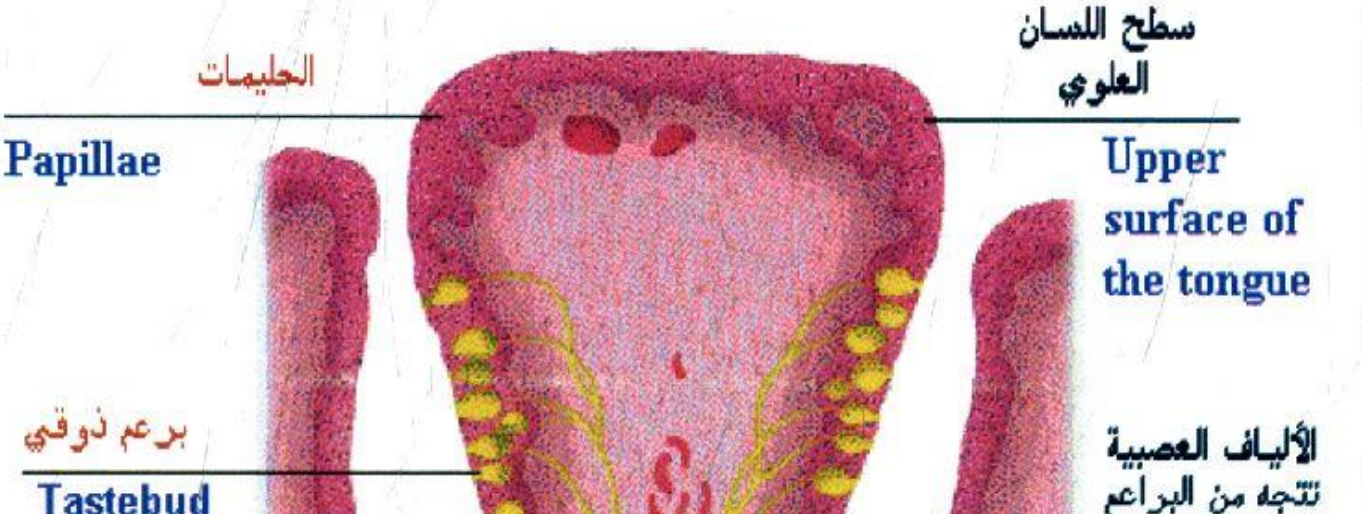

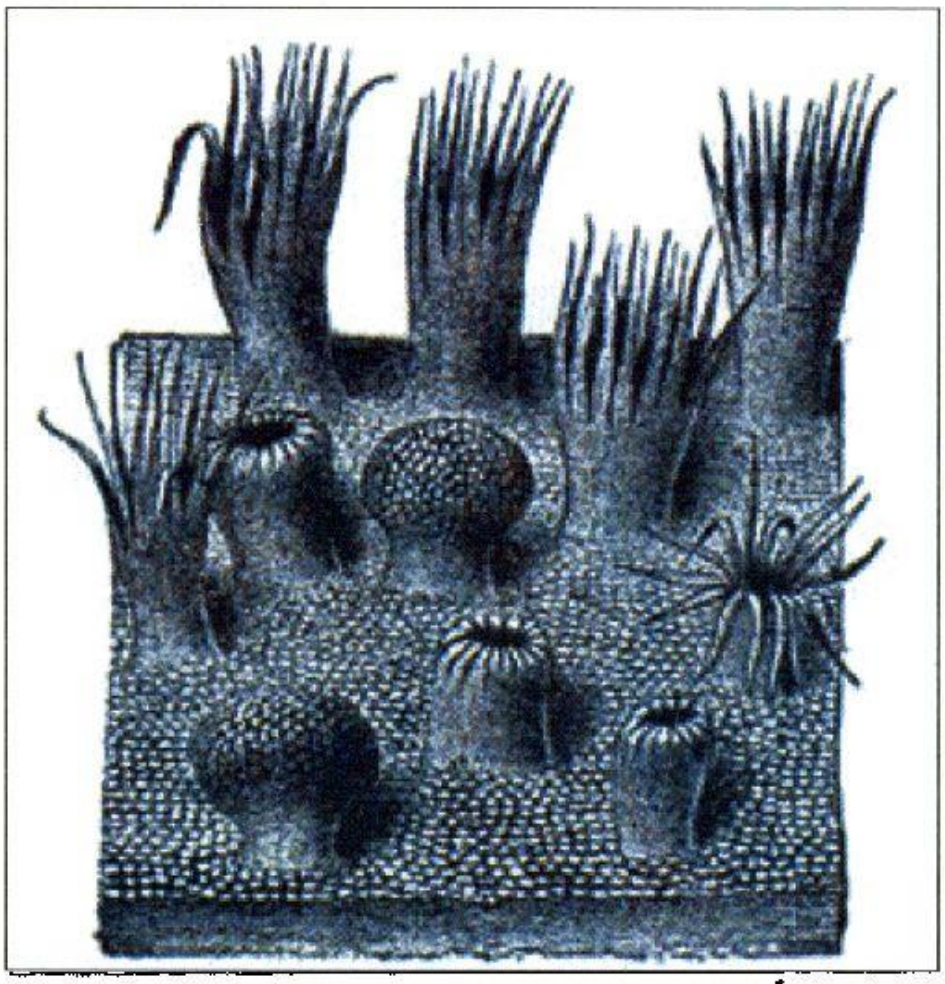

أشكال الحليمات التذوقية

البرعم التذوقي

تعمل البراعم الذوقية على تمييز الطعوم المختلفة . هناك (١٠٠٠٠) برعم ذوقي على اللسان كلها تبدو متشابهة و لكنها تستجيب الى كل من الحلاوة و الملوحة والمرارة والحموضة . عندما تقوم الخلايا العصبية الذوقية في البراعم بتمييز طعم معين ، فان الإشارات ترسل عبر الرزم العصبية إلى الدماغ و بذا نتمكن من تذوق طعامنا .



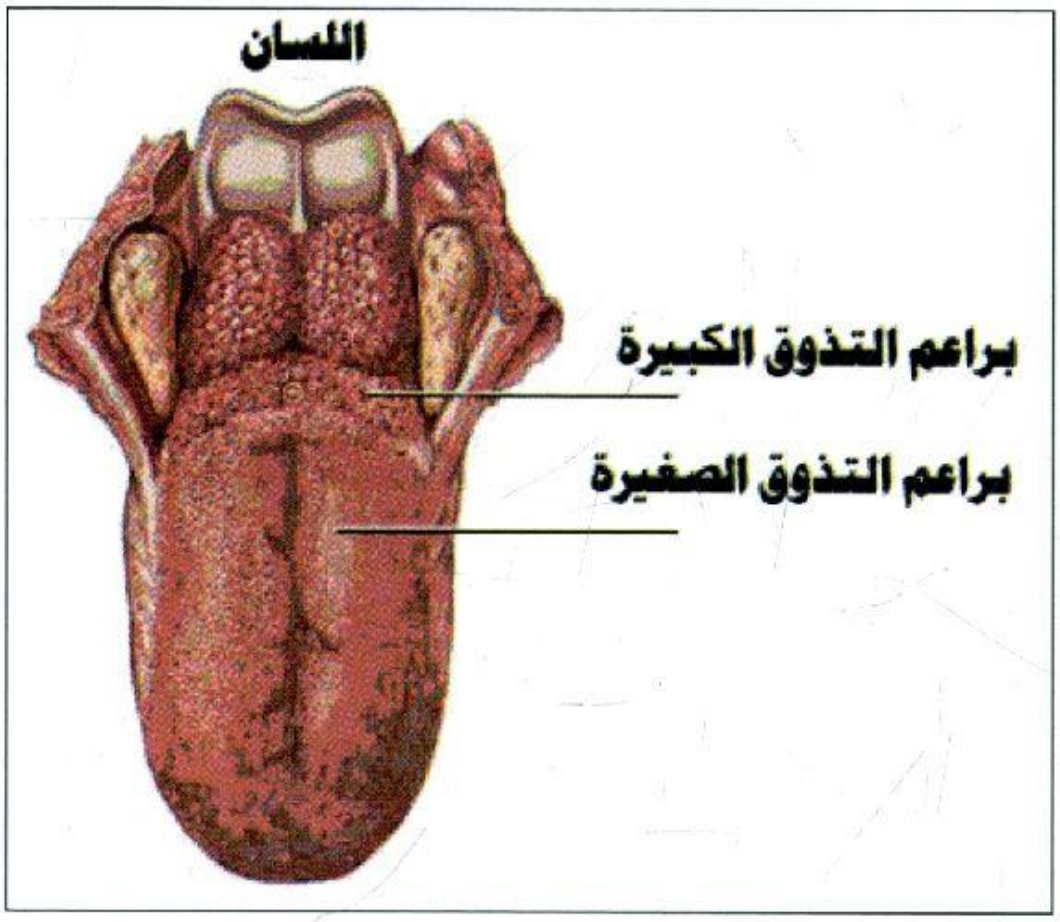

سطح اللسان

تشريح العين 1

تُعتبر العين من الأعضاء المهمة في الجسم . فهي تجمع المعلومات من حولنا و ترسلها الى الدماغ . وفي الدماغ تعالج هذه المعلومات لتتولد جميع الصور التي نراها . كرة العين تكون بارزة جزئياً خارج الحدقة . الاجزاء التي يمكن رؤيتها هي القزحيّة ، البؤبؤ ، و القرنيّة ، باقي أجزاء كرة العين تحفظ داخل الجمجمة .عضلات العين تمسك العين بموضعها و تسيطر على حركتها .

تشريح العين 2

مقلة العين عبارة عن جسم كـروي مملـوء بسائـل مُحـاط بغلاف متين يُعـرف بالصلبـة . تقع القرنية في مقابل الصّلبة ، وهـي شفـافـة بحيث تسمح للضـوء بالدخول الى مقلـة العيـن . خلف القرنيّة توجد القزحيّة مع فـتحـة البؤبـؤ في الوسط . يمرّ الضوء الذي يدخل العيـن من خلال البؤبؤ والعدسة ثم ينفذ الى الشبكيـة فـي مؤخـرة مقلـة العيـن ، ترسـل خـلايا الشبكية الحسّاسة للضـوء الإشارات العصبية علـى امتداد العصب البصري الى الدماغ .

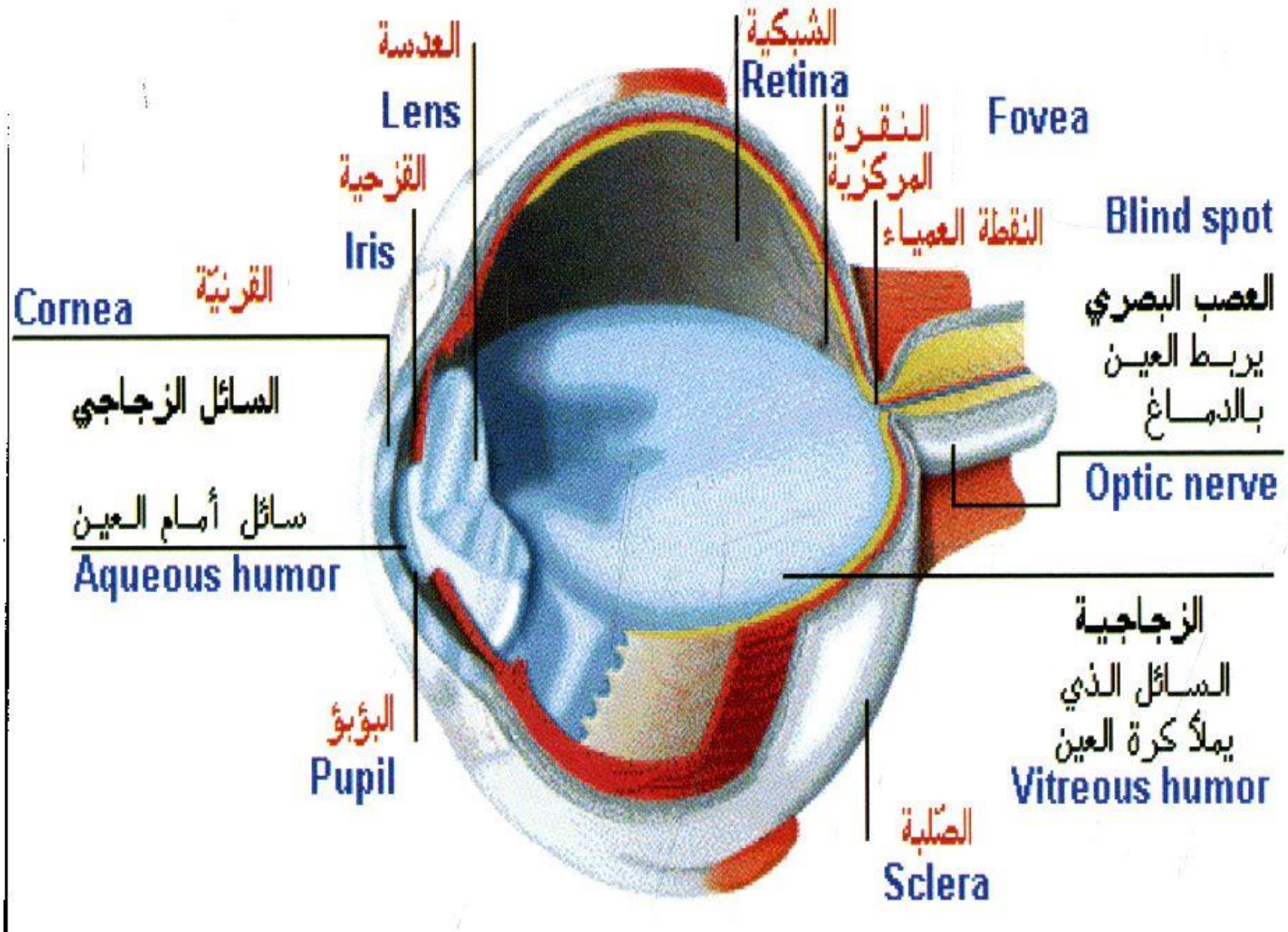

ما حول العين

يمكن رؤية حوالي سدس سطح العين فقط . و باقي كرة العين تكون مختفية بواسطة الجفنين ، و بواسطة عضلات العين الخارجية ، و وسادة شحمية ، وعظم المحجر القوي . يسمى الجزء الأبيض من العين والذي يمكنك رؤيته بالصلبة .

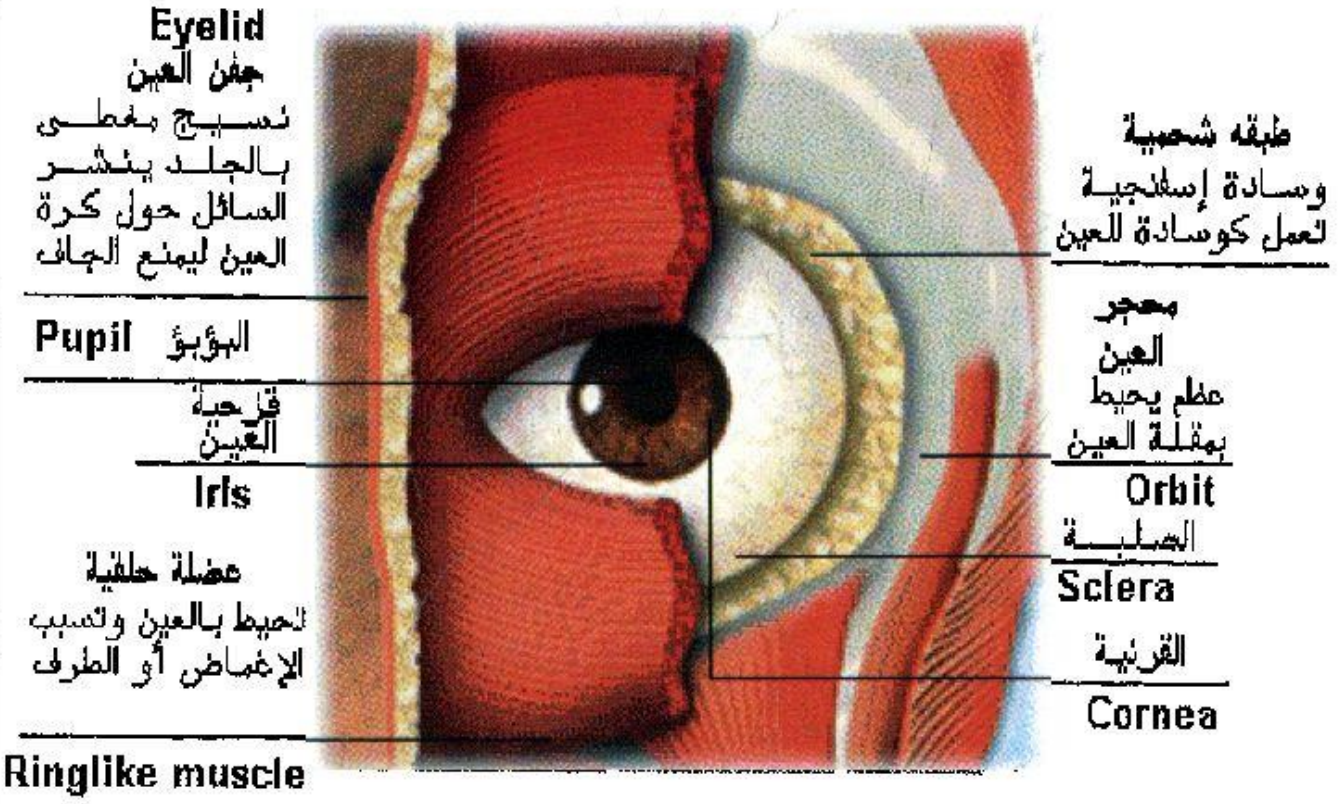

داخل العين

العين عبارة عن تجويف كروي مملوء بسائل هلامي يعمل على حفظ العين في شكلها الطبيعي . تدخل أشعة الضوء الى العين عبر البؤبؤ و تتمركز بواسطة القرنية و العدسة لتكون صورة على الشبكية ، و هنا ملايين من الخلايا تساعد على إكتشاف الضوء و الألون . ترسل هذه الخلايا إشارات الى الدماغ ، و الذي يولد إحساساً بالرؤية .

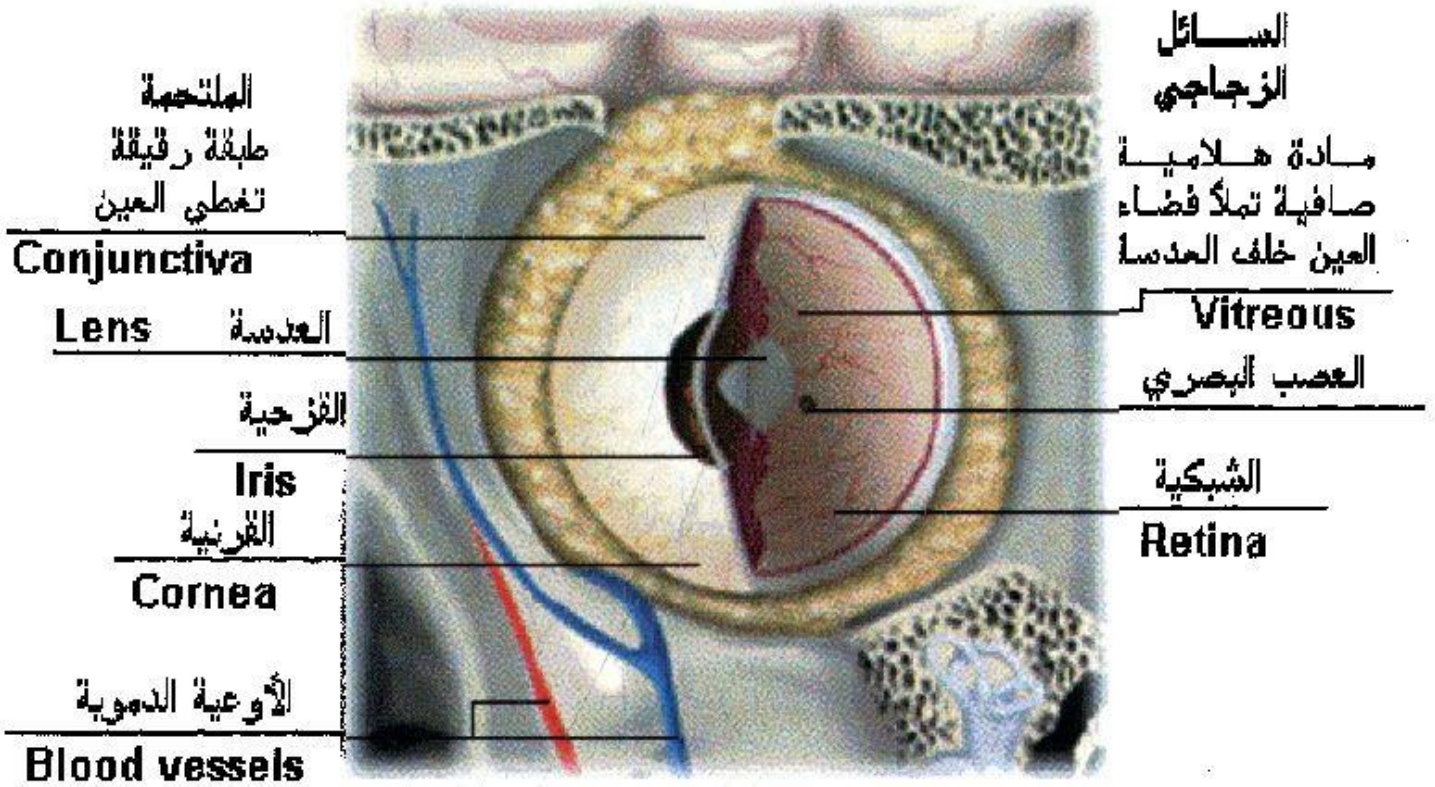

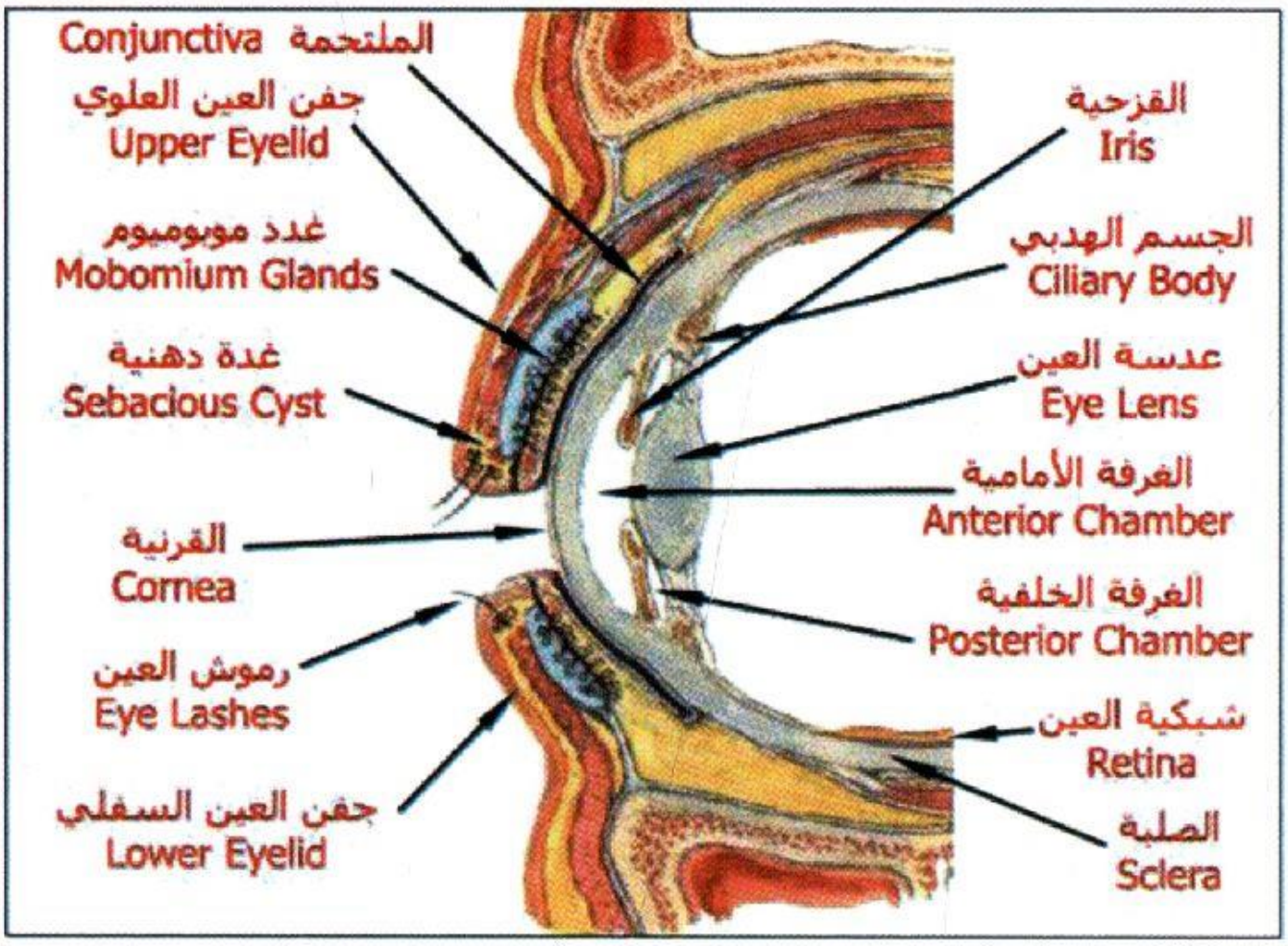

العين (1)

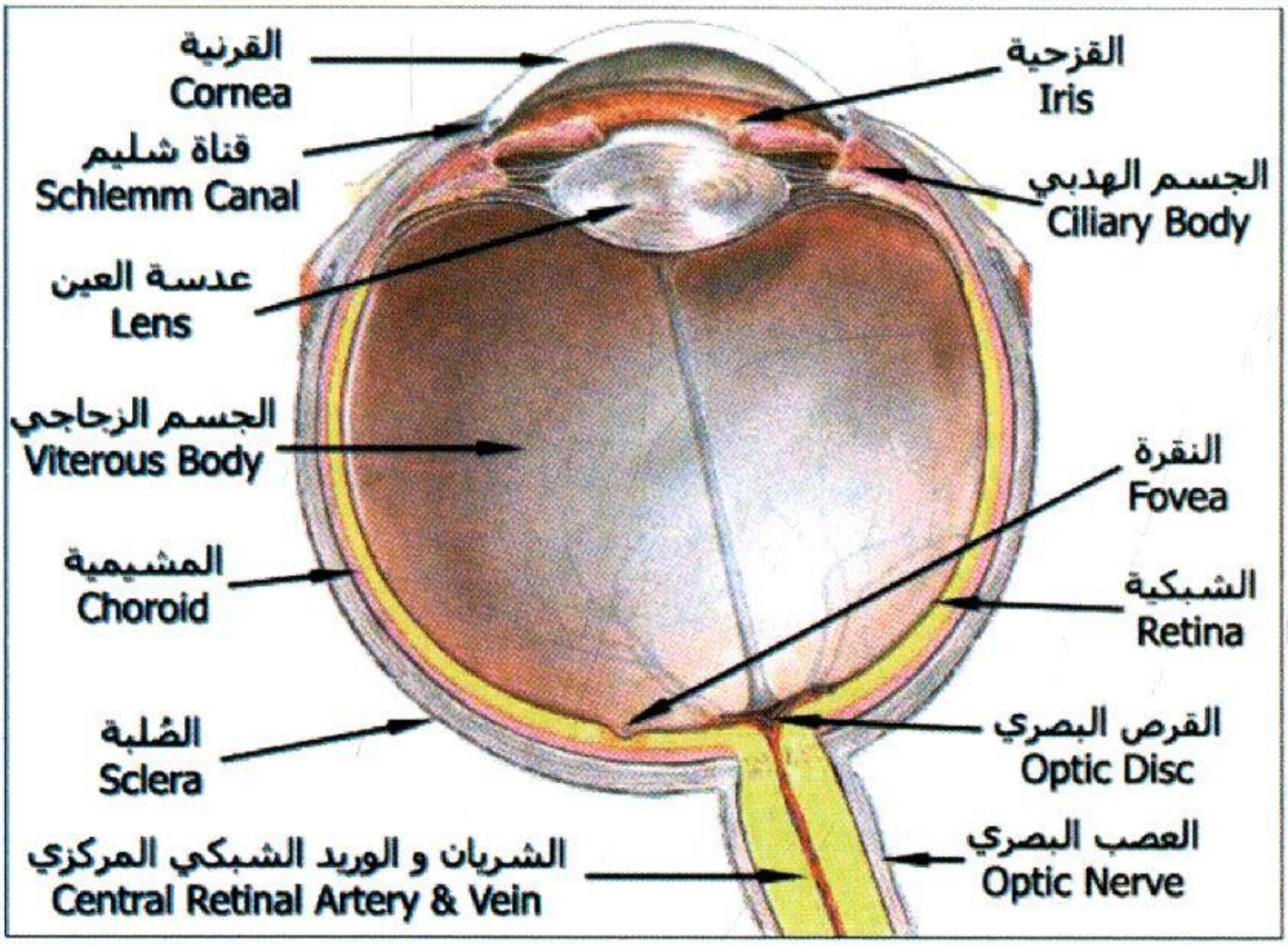

العين (2)

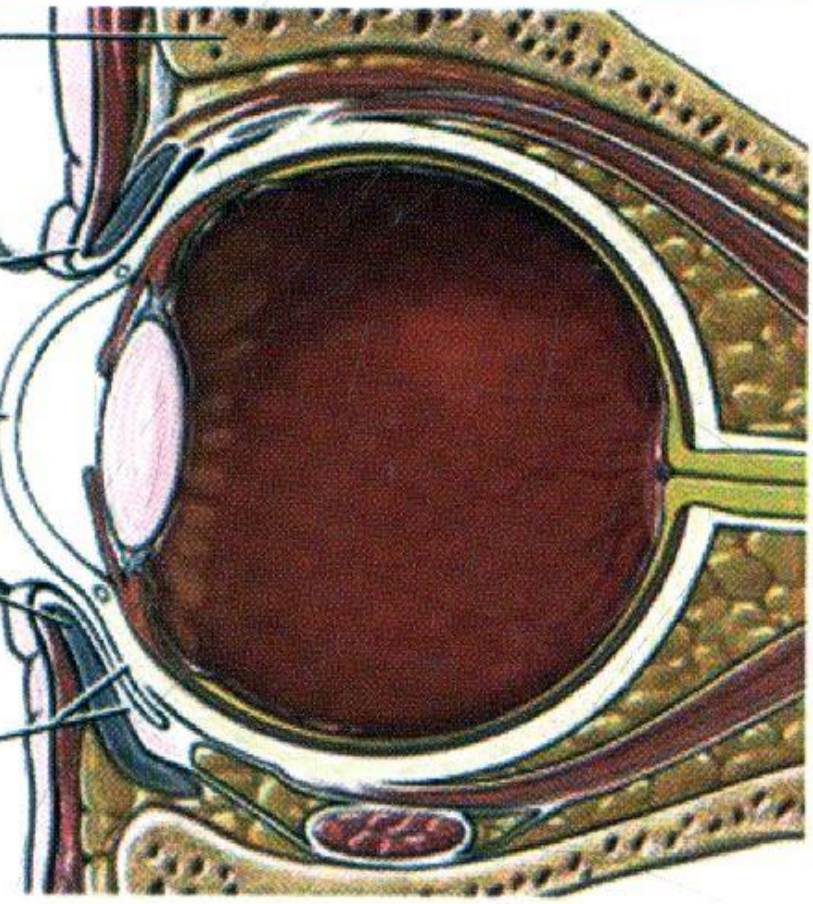

العين (3)

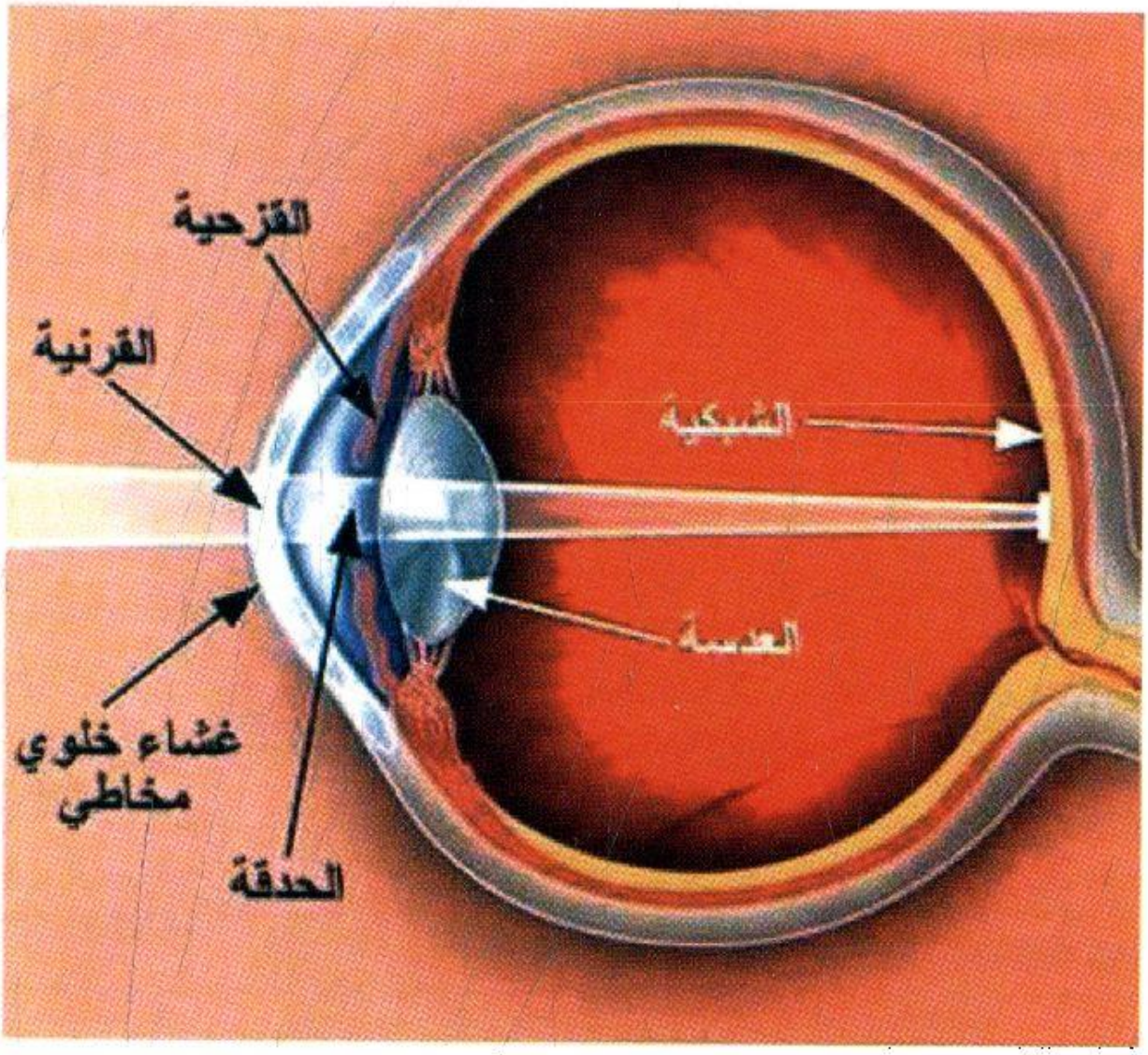

العين (4)

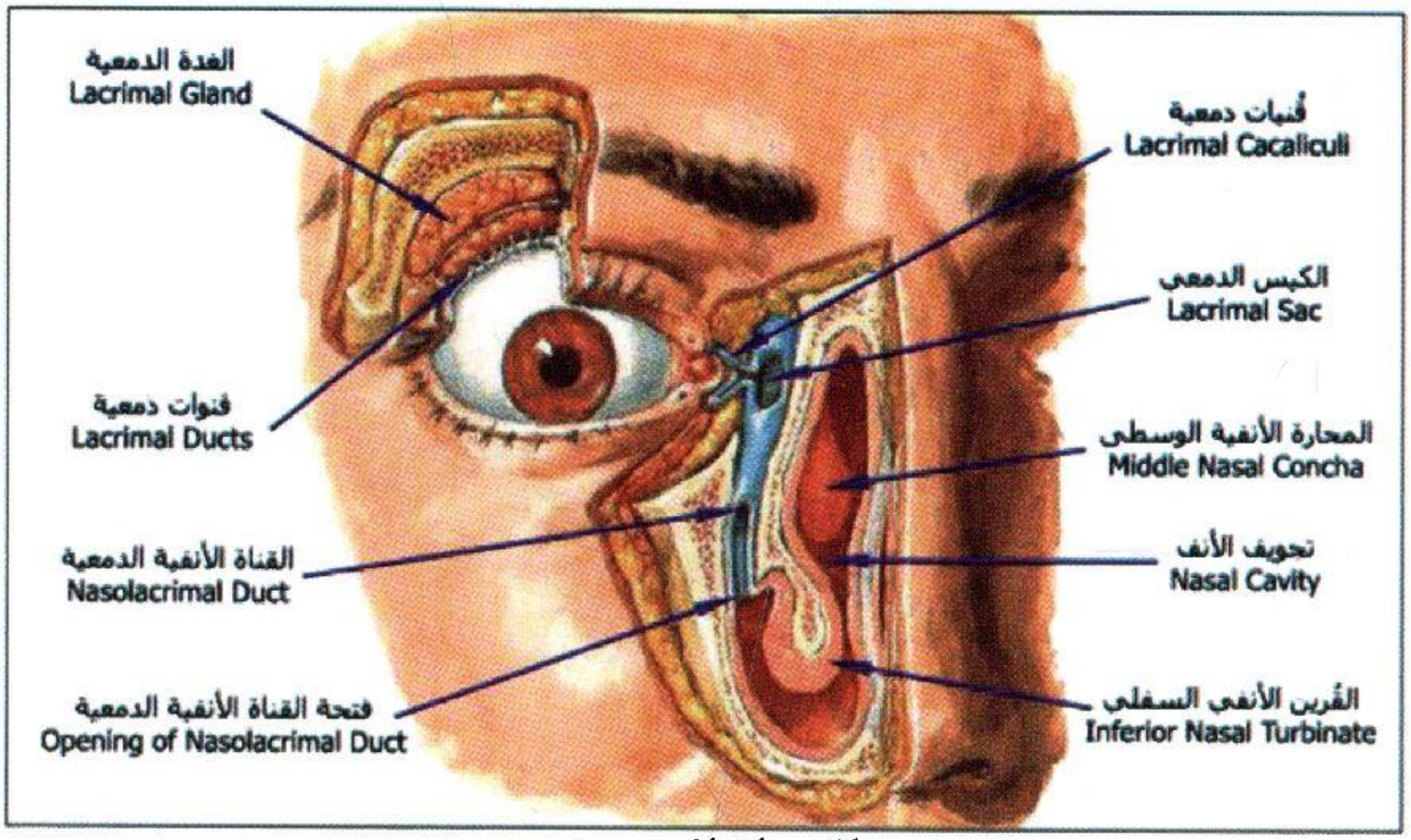

الجهاز الدمعي

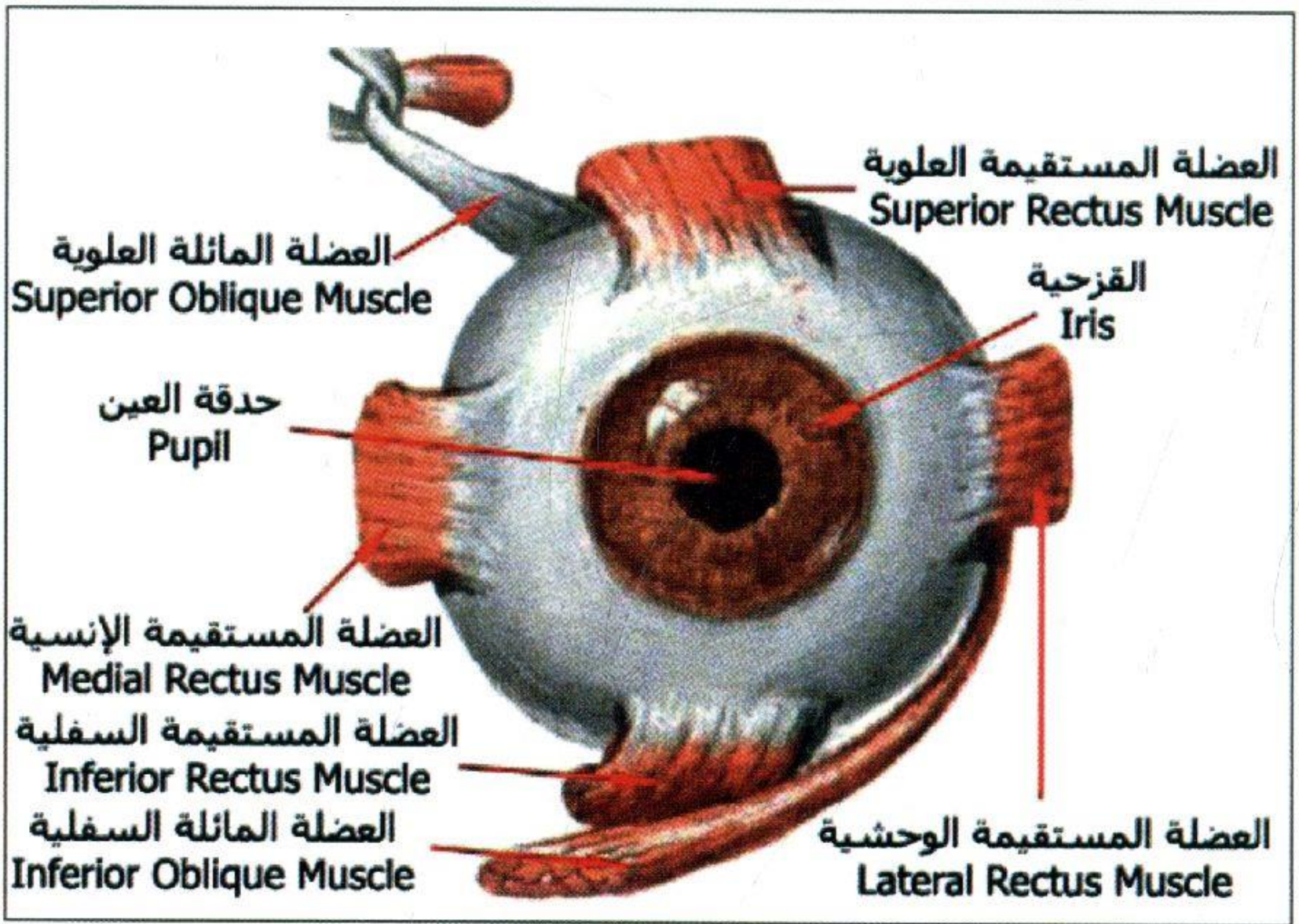

عضلات العين

حركات العين

تقوم ستّ عضلات بالتحكم بحركة كرة العين . إنها تبدأ من مؤخرة محجر العين و تتصل بالسطح الخارجي لكرة العين . تتقلص و ترتخي هذه العضلات فتسمح لك بمتابعة الشيء المتحرك و إكتشاف حقل الرؤية . تحتاج كل حركة إلى التنسيق بين العضلات الست رغم أن لكل حالة عضلات متحركة أصلية لها الدور الأساسي في الحركة .

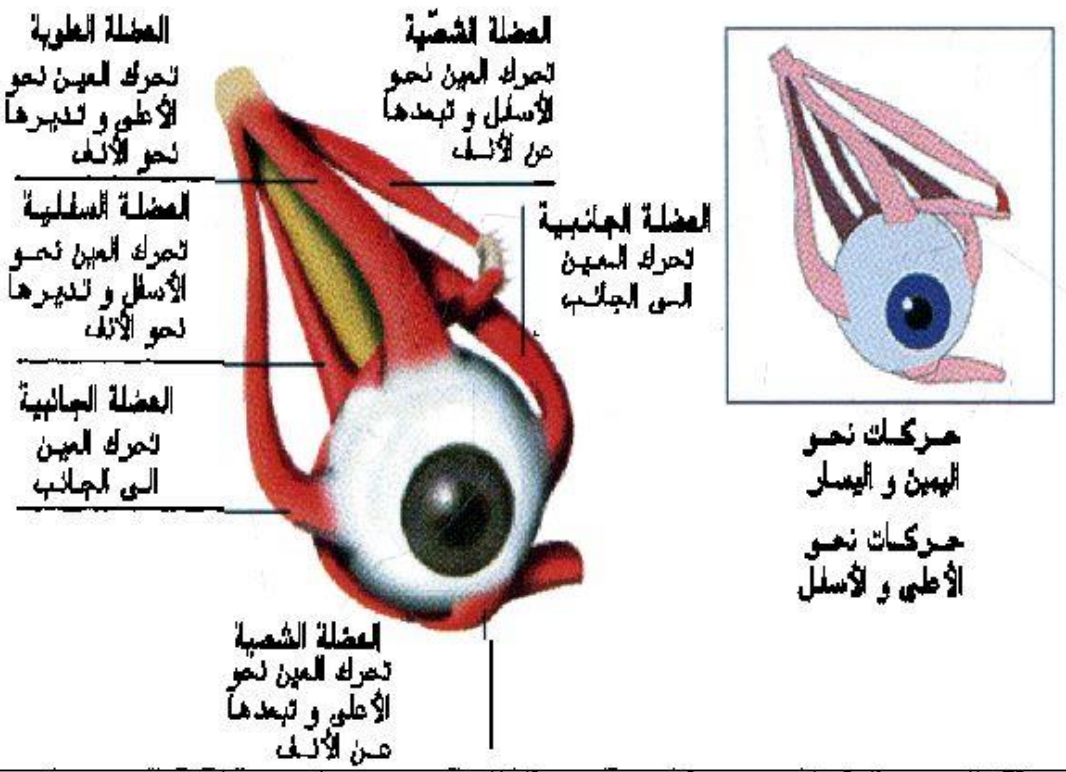

لماذا تطرف العين؟

يجب أن يرطب و ينظف سطح العين بواسطة الدمع الذي يفرز من الغدة الدمعية . عندما تطرف العين يتوزع الدمع على سطحها ليبقى رطباً . يتجمع الدمع الفائض في جيب الدمع ليصبّ في التجويف الأنفي عن طريق القناة الدمعية .

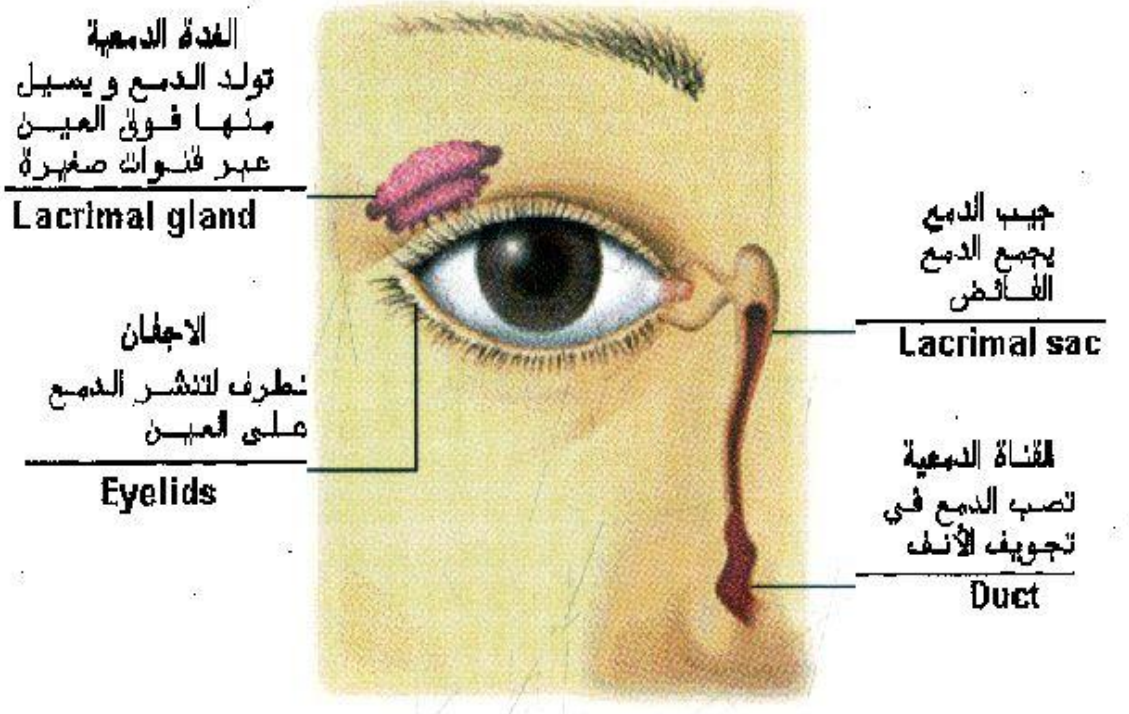

إدماع العين

الشبكية

الشبكية هي عبارة عن غشاء رقيق يقع في مؤخرة العين و يتألف من ملايين الخلايا التي تستجيب للضوء بإيجاد دفعات عصبية تنتقل الى الدماغ . و تتألف هذه الخلايا من قسمين : الخلايا المخروطية التي تستجيب لضوء بعض الالوان الخاصة ، و العصيات التي تعمل في الضوء الخافت و لاتستطيع التمييز بين الالوان المختلفة .

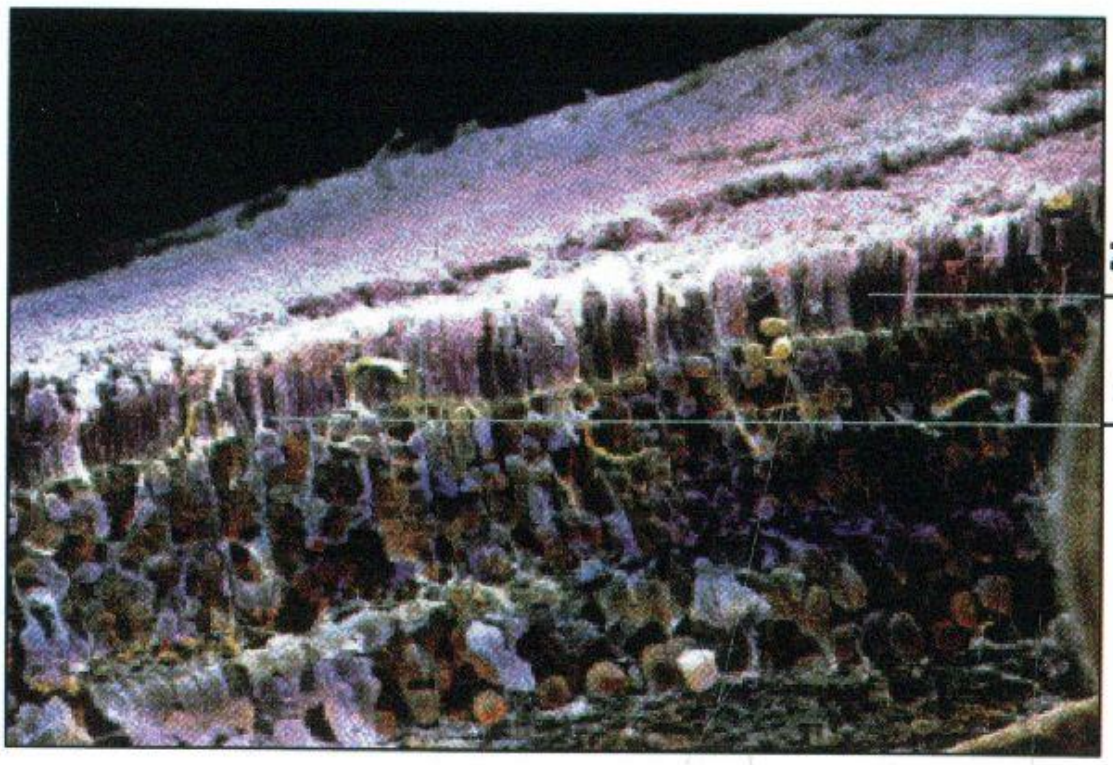

قزحية العين

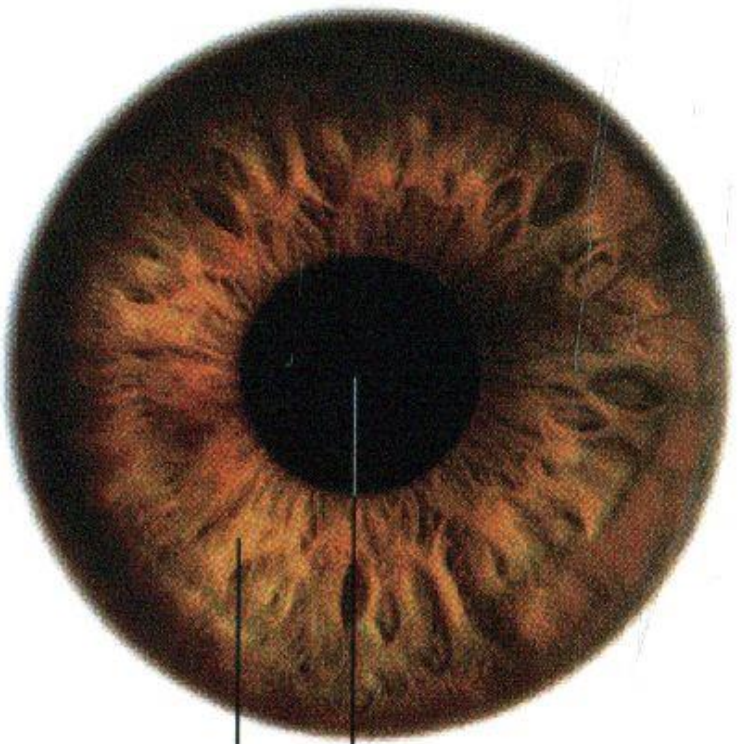

قزحية العين هي الجزء الملون من العين والتي تحيط بالبؤبؤ . و يتباين لون العين اوصبغتها من شخص الى آخر ، وهو يتوارث من الابوين . وتحوي قزحية العين عضلة دائرية تسمى العاصرة . وحركة هذه العضلة هي التي تنظم حجم البؤبؤ في مركز العين . تتحكم القزحية بكمية الضوء الداخل الى العين بتغيير حجم البؤبؤ ، و بهذا تحميها من دخول الضوء بمقدار كبير ، كما و تسمح بالرؤية في الاماكن المعتمة و بتنظيم حجم البؤبؤ يمكن التركيز على الاجسام القريبة و البعيدة .

العدسة

تقع عدسة العين خلف السطح الامامي لمقلة العين مباشرة ، وهي شفافة يمر من خلالها الضوء ليتركز في مؤخرة العين . و لاجل التركيز على الاجسام القريبة أو البعيدة يجب أن تغير العدسة من شكلها ، إذ تسمح الألياف أو الأربطة المعلقة المحيطة بالعدسة بهذا التغير في الشكل من خلال سحب حافة العدسة .

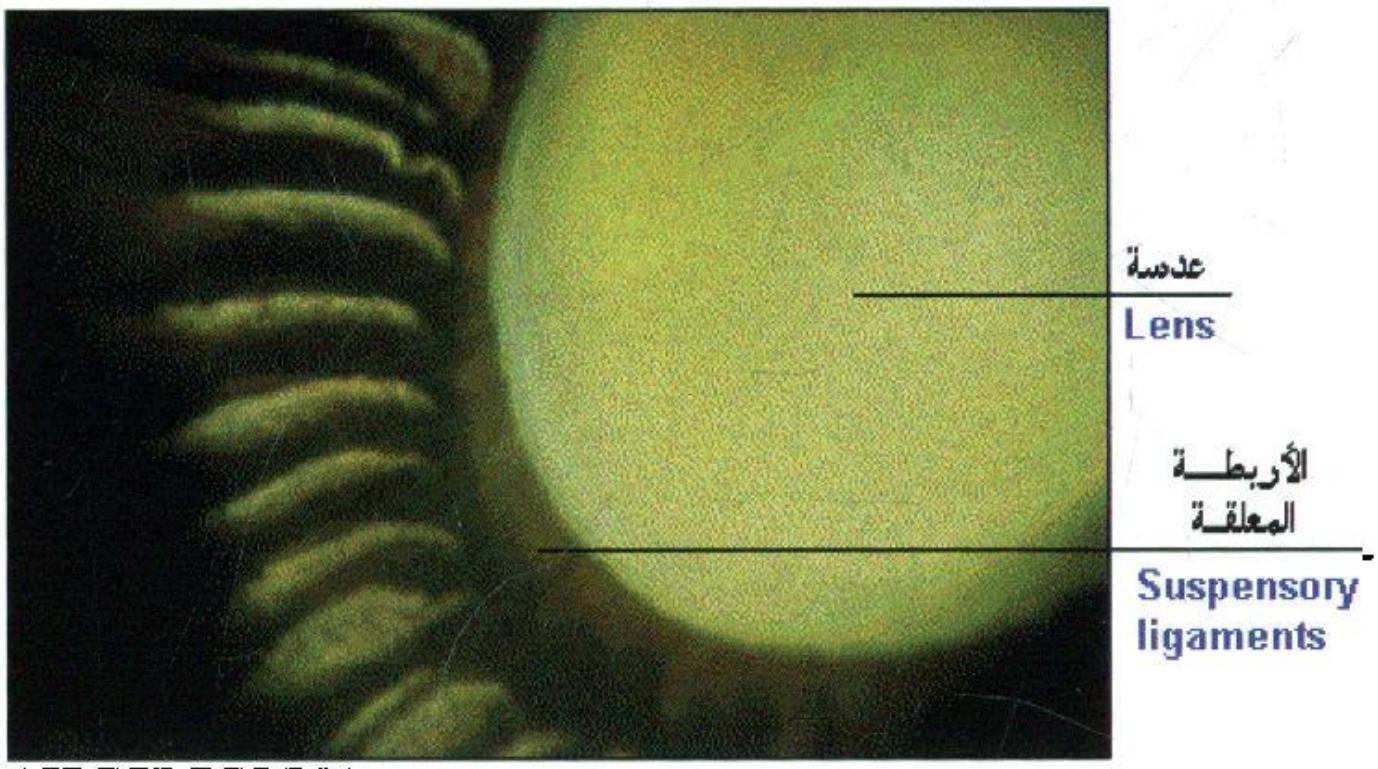

الإبصار

إن مقدرتك على رؤية العالم هي نتيجة الضوء الذي يدخل العين من المحيط حولنا . و إن السطح الخارجي المنحني من العين - القرنية - و العدسة تسببان إنكسار الضوء ، حيث أن كل نقطة من الضوء المنعكس عن الجسم تشكل نقطة من الضوء على الشبكية . و بهذا تشكل صورة مقلوبة مصغرة للشيء . ترسل الشبكية هذه المعلومات إلى الدماغ و الذي يفسّره كصورة ، ليمكننا من رؤيتها .

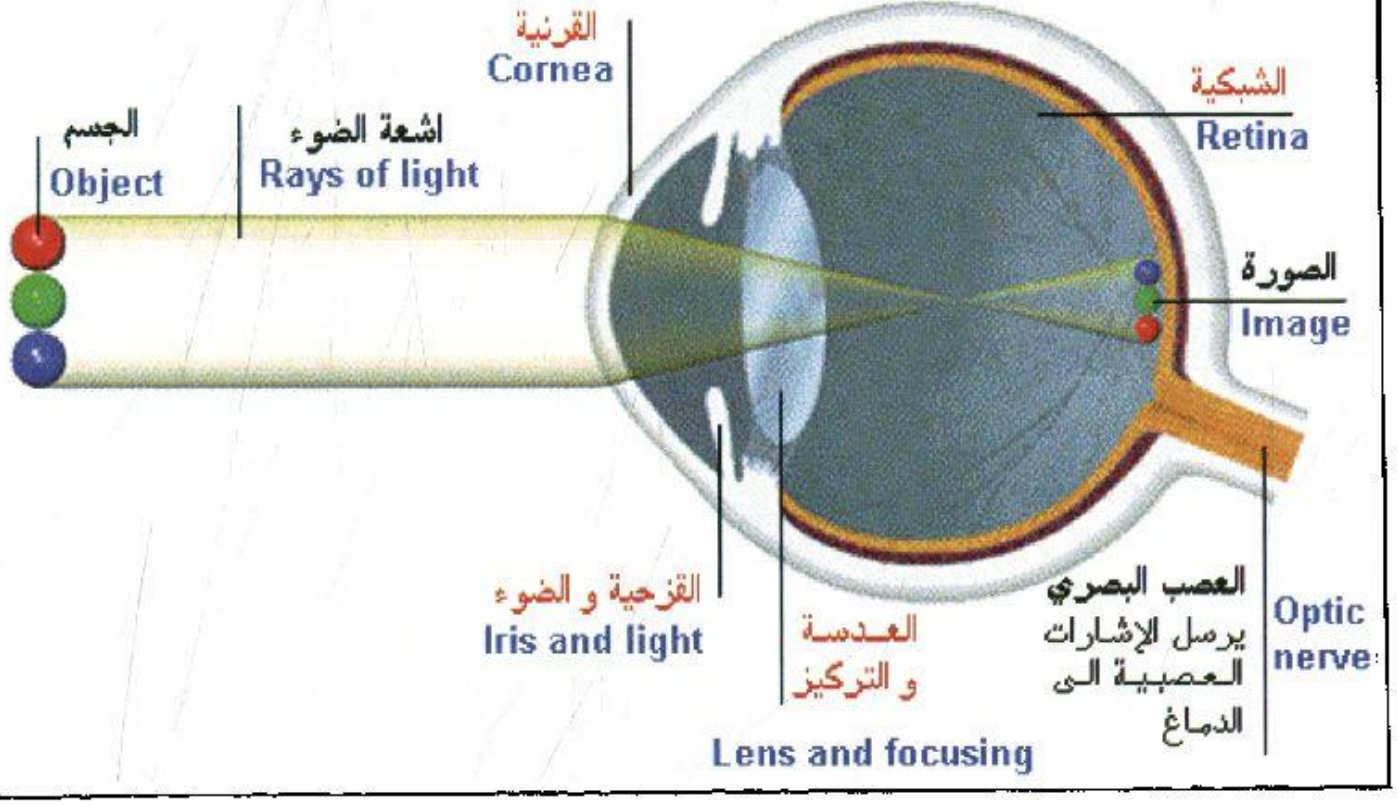

العدسة و التركيز 1

العدسة جسم مرن و لها إمكانية التركيز على الأجسام القريبة و البعيدة ، و من أجل ذلك تغيّر العدسة شكلها . تقوم العضلات الهدبية الدائرية بتنظيم العدسة فتجعلها سميكة للأجسام القريبة ، و نحيفة للأجسام البعيدة .

جسم بعيد

من أجل تركيز الضوء المنعكس عن الجسم البعيد ترتخي العضلات الهدبية فتقلل من سمك العدسة . كلمّا قلّ سمك العدسة ، قلّ إنكسار الأشعة الضوئية قبل أن تصل إلى الشبكية .

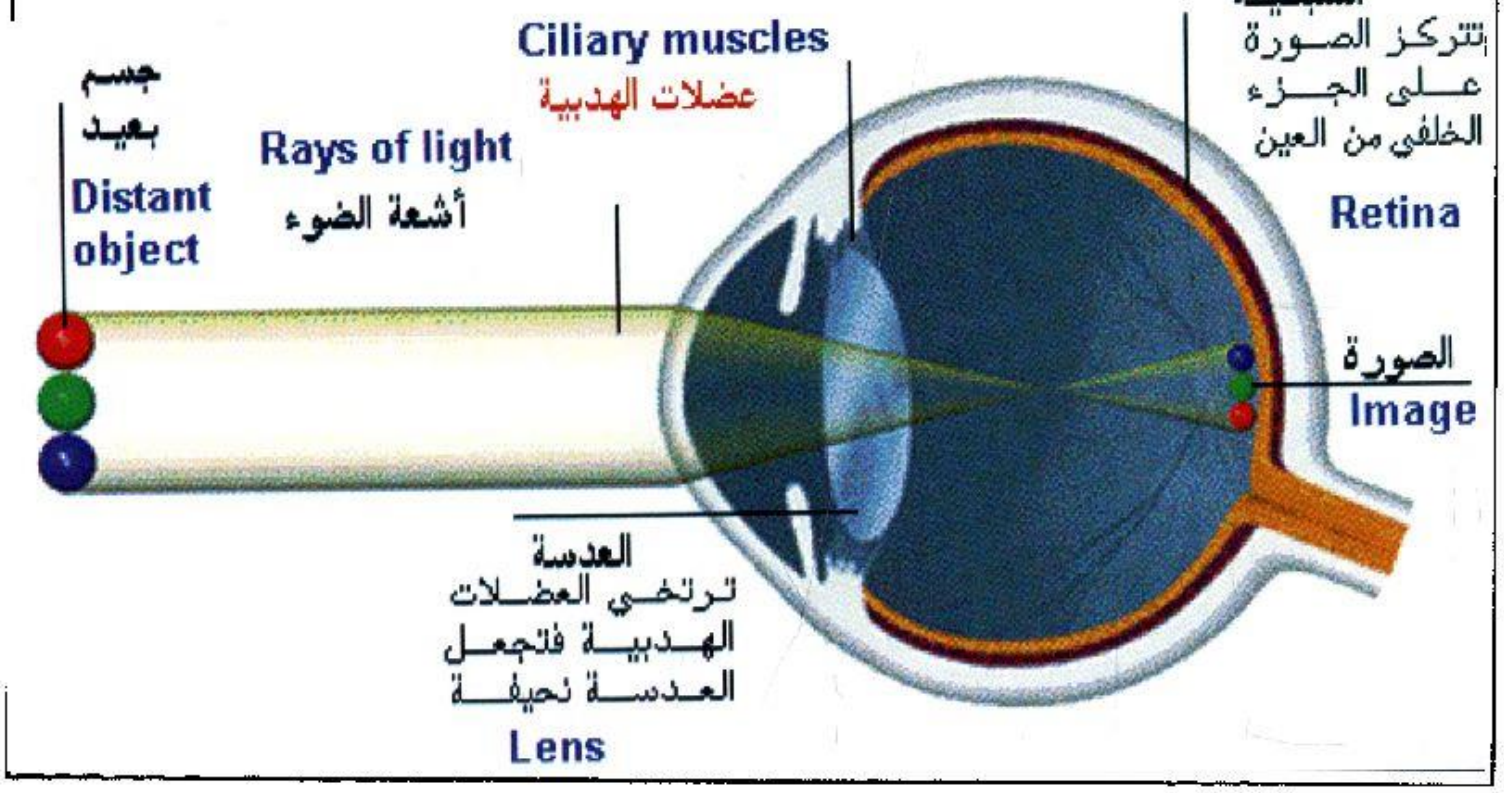

العدسة و التركيز 2

العدسة جسم مرن و لها إمكانية التركيز على الأجسام القريبة و البعيدة ، و من أجل ذلك تغيّر العدسة شكلها . تقوم العضلات الهدبية الدائرية بتنظيم العدسة فتجعلها سميكة للأجسام القريبة ، و نحيفة للأجسام البعيدة .

جسم قريب

من أجل تركيز الضوء المنعكس من الجسم القريب تتقلص العضلات الهدبية فتزيد من سمك العدسة . كلما إزداد سمك العدسة ، إزداد إنكسار الأشعة الضوئية قبل أن تصل إلى الشبكية .

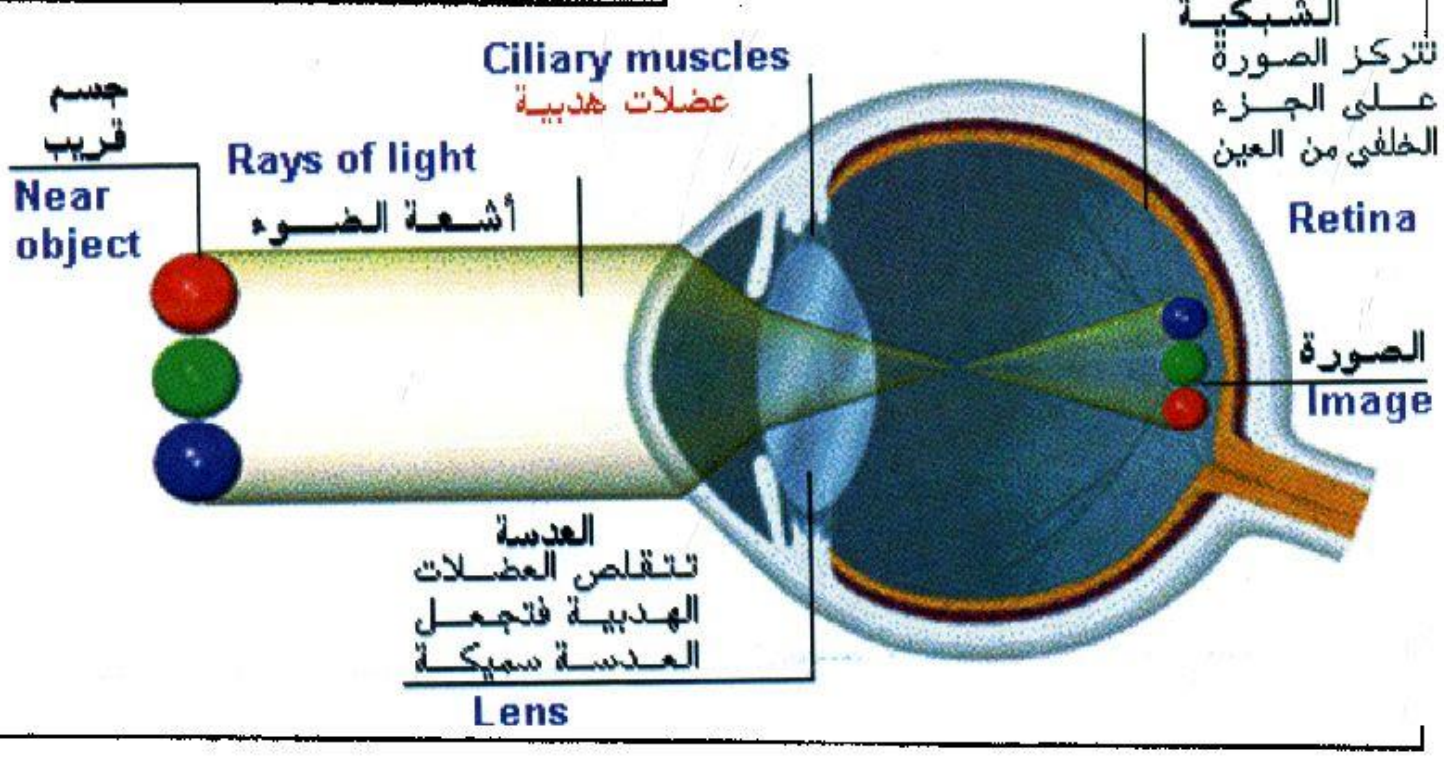

حجم البؤبؤ

بؤبؤ العين هي تلك النقطة السوداء في وسط العين و التي يمرّ الضوء خلالها . و هي تحت سيطرة الجهاز العصبي اللاإرادي ، يتغيّر حجم بؤبؤ العين ذاتياً ليناسب حجم و مقدار الضوء الذي يدخل تلك العين ، في الضوء الضعيف فإن الجهاز السمبثاوي (الجملة العصبية الودّية) تعمل على توسعة البؤبؤ ، مما يساعد عينك على استقبال اكبر كمية من الضوء . و في الضوء الساطع ، فإن جهاز النظير السّمبثاوي (نظير الودّية) يعمل على تصغير بؤبؤ العين لذلك فإن الضوء الساطع يُبهرُ عينك .

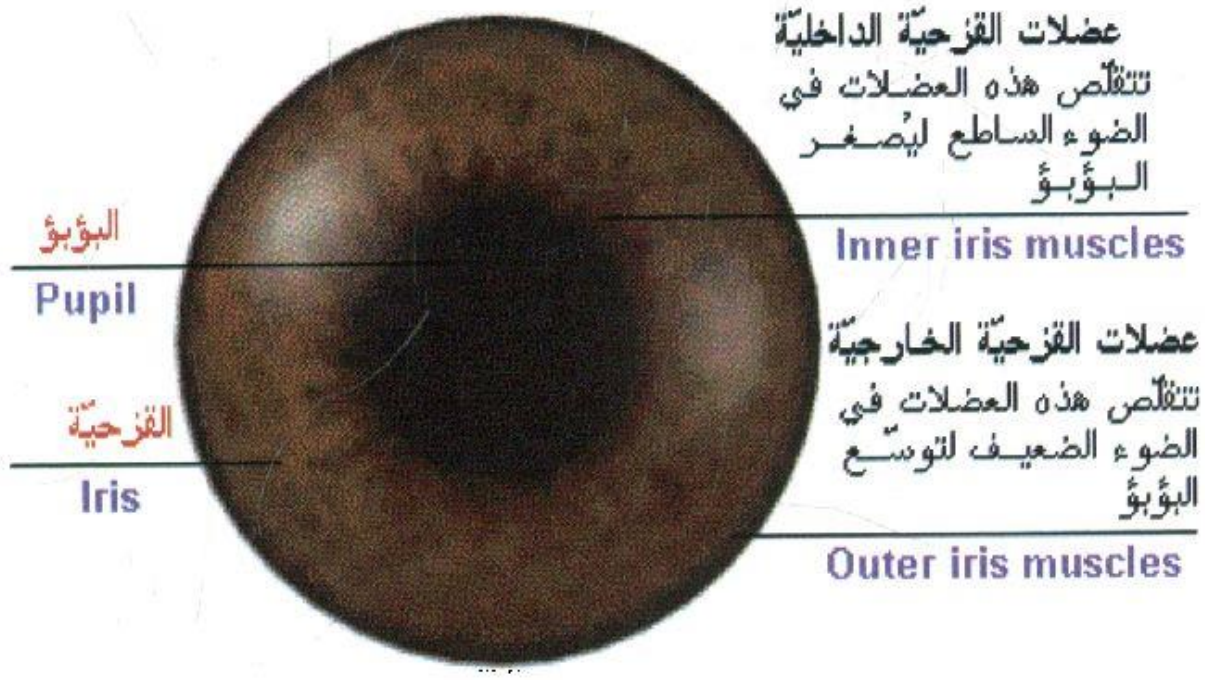

العضلات الهدبيّة

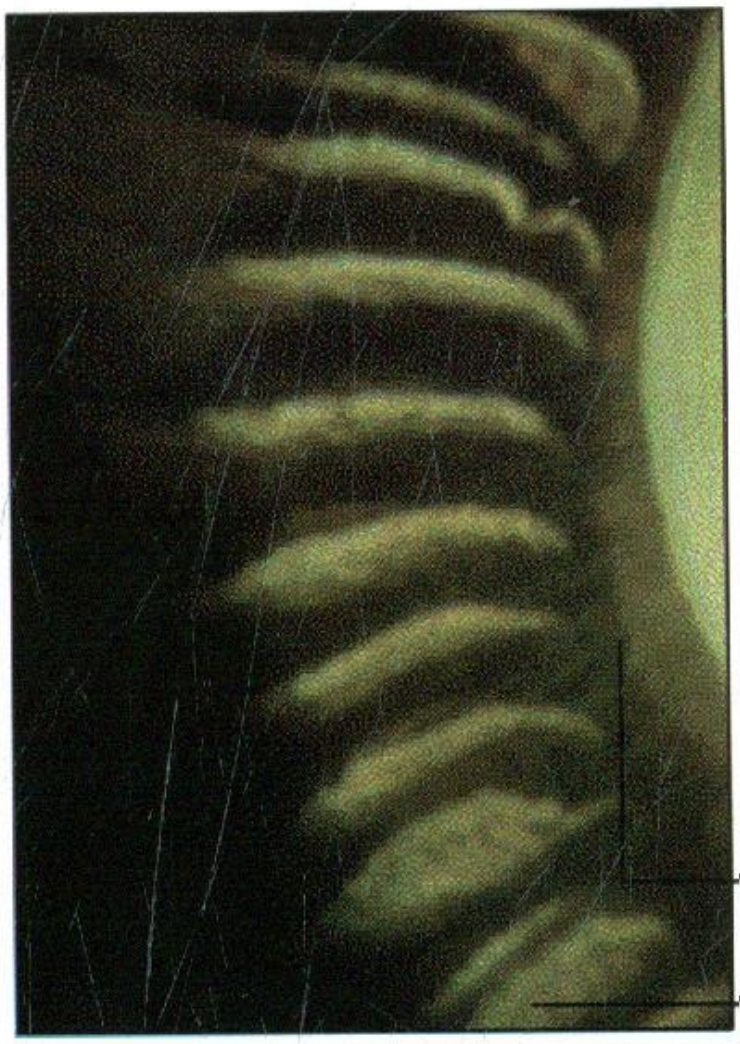

تشكّل العضلات الهدبية حلقة تحيط بعدسة العين . وهذه الحلقة تتصل بالعدسة بواسطة الياف رقيقة تعرف بالاربطة المعلقة ، وتعرف جميعها معاً بالجسم الهدبيّ الذي يحافظ على شكل العدسة . لاجل التركيز على شيءٍ قريب ، يتقلص الجسم الهدبيّ ، وتصغر الحلقة وترتخي الاربطة وتثخن عدسات العين المرنة . ويكون العكس عند التركيز على الاشياء البعيدة .

النقطة العمياء

هي النقطة التي يتصل فيها العصب البصري الوارد من الدماغ بمؤخرة العين أو (الشبكية) ، و كذا فإن الأوعية الدموية التي تغذي الشبكية تترك العين في هذه النقطة ، وهي تبدو كقرص أصفر كما في الصورة . عُرفت هذه النقطة (بالنقطة العمياء) لأن الشبكية في هذه النقطة خالية من أية خلية متحسسة للضوء .

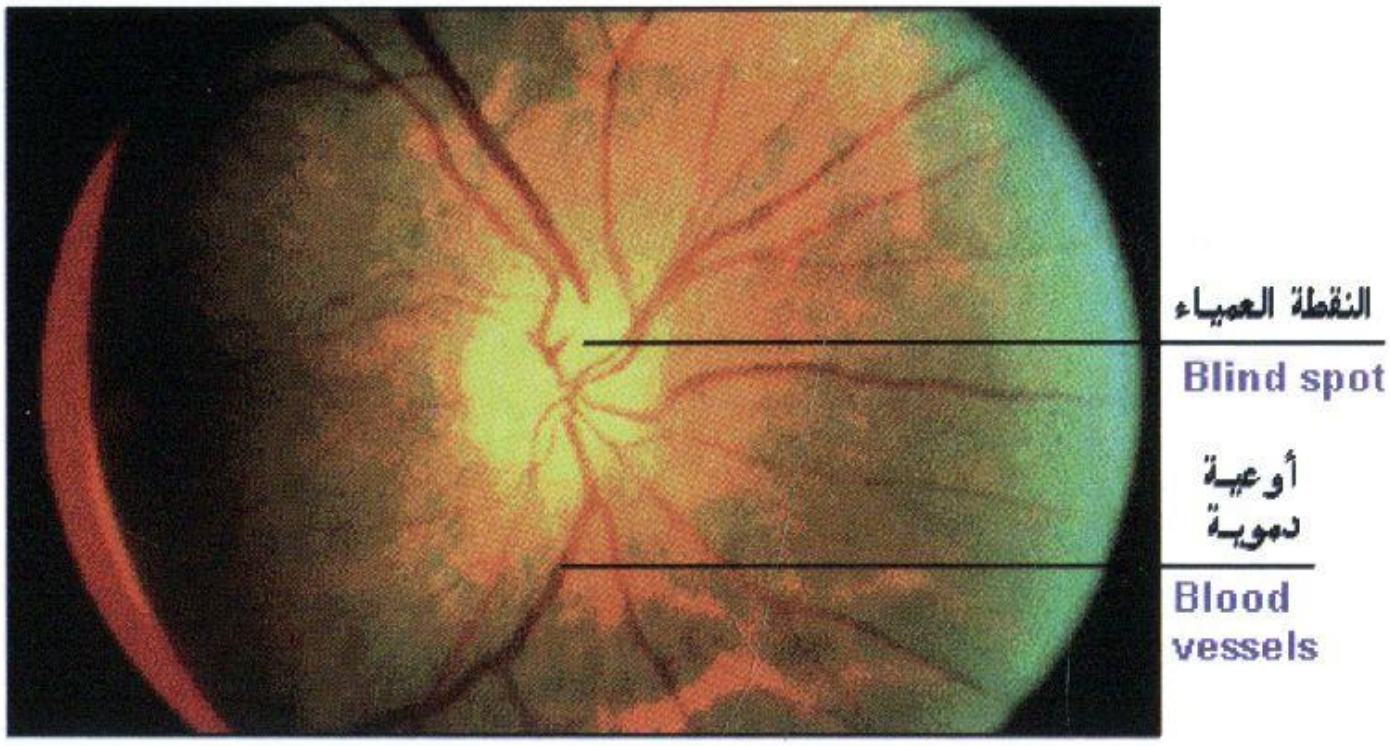

حاسة السمع

تنقسم آلية السمع في الأذن إلى ثلاثة أقسام : الأذن الخارجية ، و الوسطى و الداخلية . تعمل هذه الأجزاء معاً حيث تمكنك من تمييز ملايين الأصوات المختلفة وأحجامها . إنك لاتميز بين صوت الجرس و نباح الكلب فحسب ، بل أنك تميز بين الهمس الخفيف و الضجة الداوية .

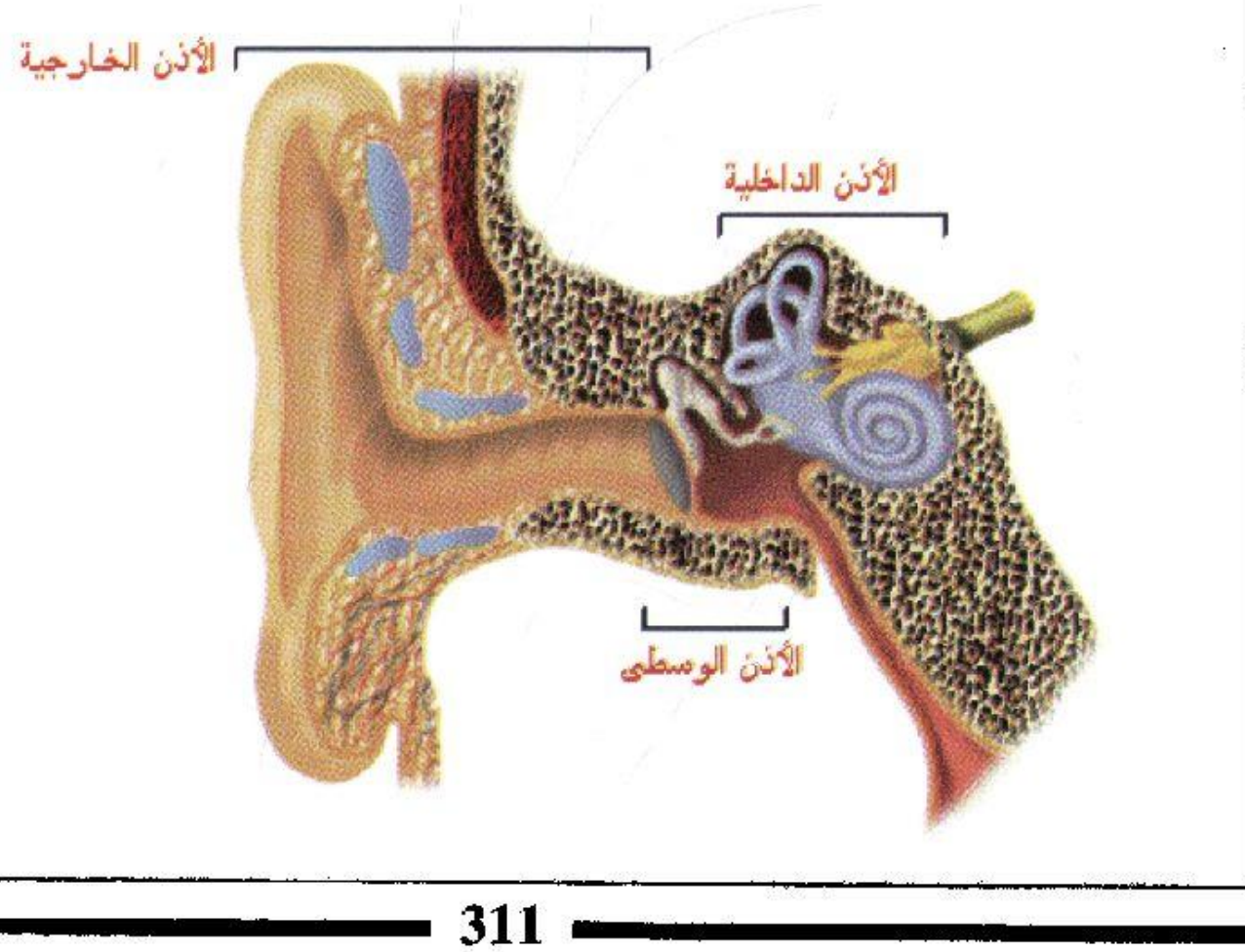

الأذن

يكون الجزء الأكبر من الأذن محفوظاً في عظم داخل الجمجمة ومحجوباً عن النظر. الجزء المرئي منها يسمى - صيوان الأذن - وهو مكون من مادة متينة ومغطاة بالجلد تسمى الغضروف. قناة الأذن الخارجية تنقل الصوت من الصيوان الى الجزء الداخلي من الأذن. وهنا توجد التراكيب المسؤولة عن السمع و التوازن.

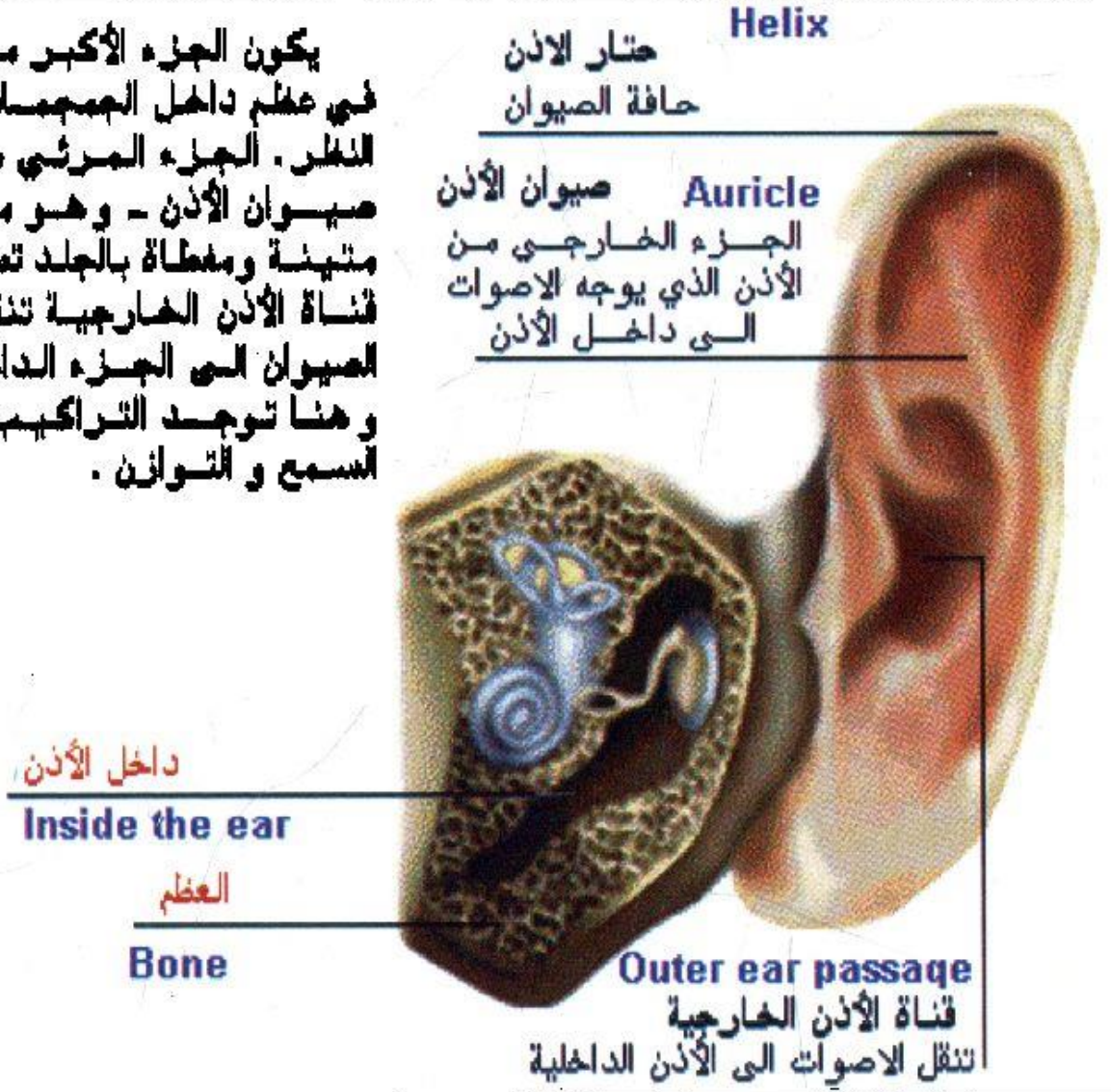

داخل الأذن

تنقل الأصوات الى الأذن الداخلية بواسطة طبلة الأذن ، و ثلاثة عظام صغيرة تهتز عند إصطدام الأصوات بها. الجزء الداخلي من الأذن مملوء بسائل

تنتقل خلاله الذبذبات التي تُكتشف من قبل خلايا في قوقعة الأذن فترسل إشارات الى الدماغ.

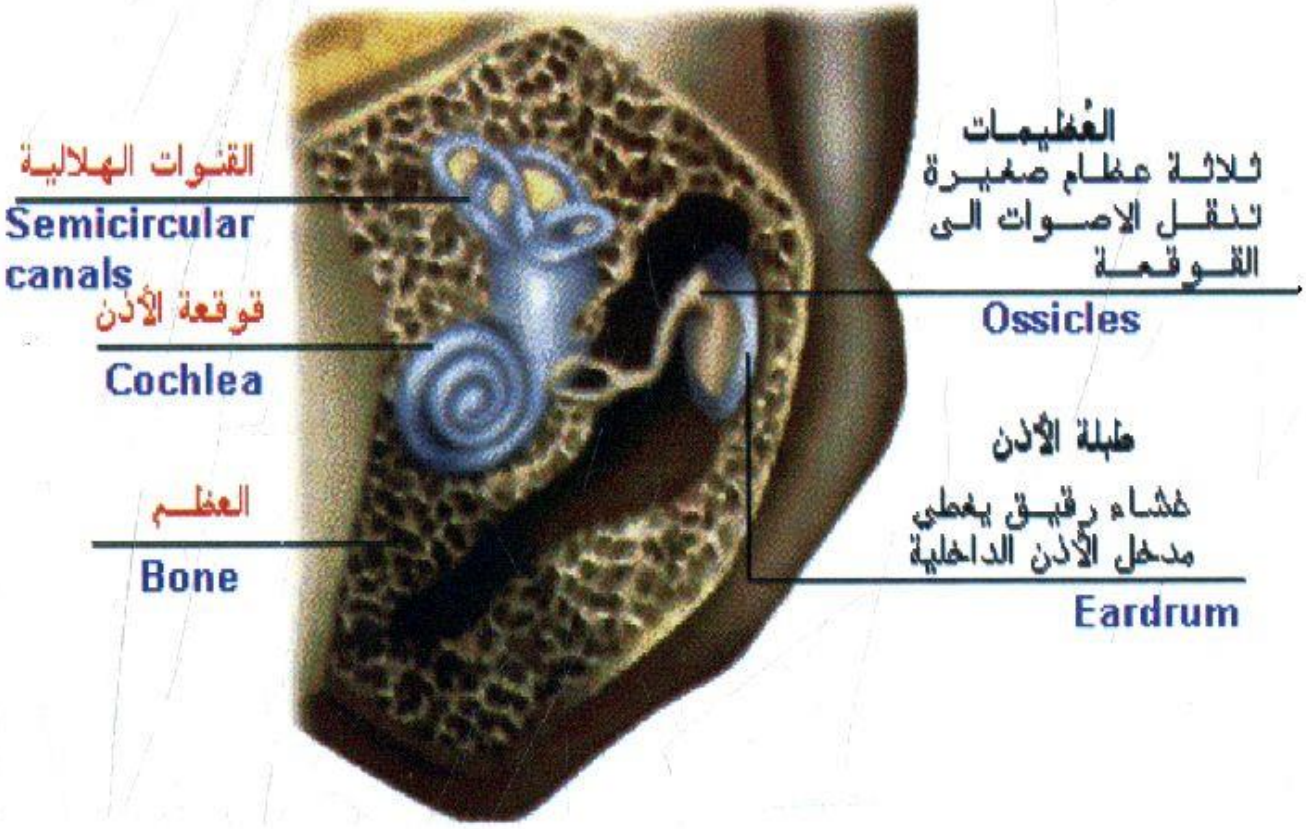

تشريح الأذن

الأذن هي عضو من أعضاء الحواس تمنحك القدرة على الإستماع و التوازن . كل أذن من الأذنين تنقسم الى ثلاثة اقسام : الأذن الخارجية، والأذن الوسطى ، والأذن الداخلية . و يمكنك مشاهدة الأذن الخارجية في كلا جانبي الرأس . و تحفظ كل من الأذن الوسطى و الداخلية بواسطة عظام الجمجمة . و هما يمثلان معاً آليتا السمع المرهف والتوازن .

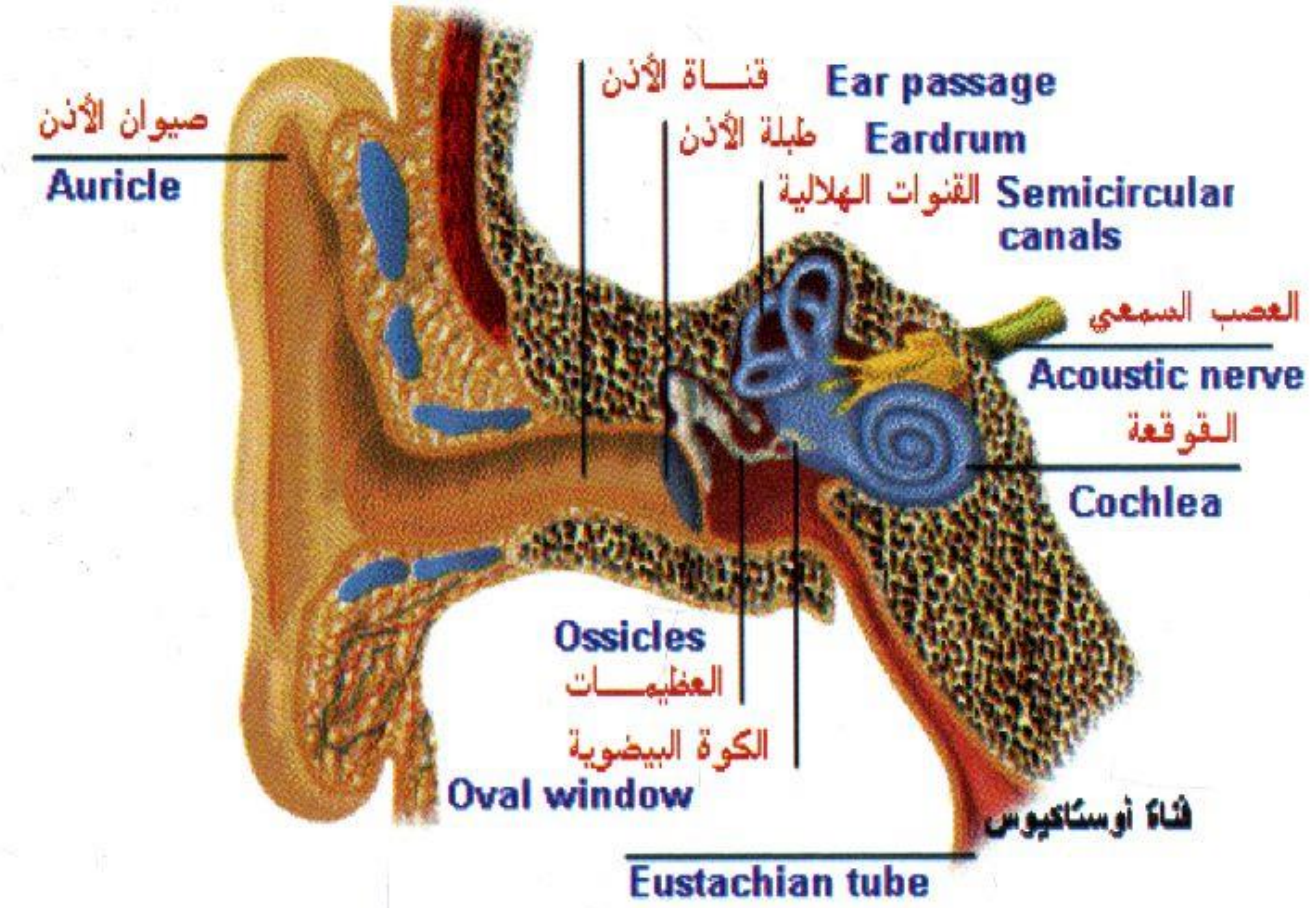

الأذن الوسطى

تقع الأذن الوسطى داخل الجمجمة بين الأذن الخارجية و الأذن الداخلية . إنها تحتوي على تجويف هوائي يضمّ ثلاث عظام صغيرة : السندان و المطرقة و الركاب . تتحرك هذه العظام الثلاثة بتوالي لتنقل الأمواج الصوتية من الأذن الخارجية إلى الأذن الداخلية .

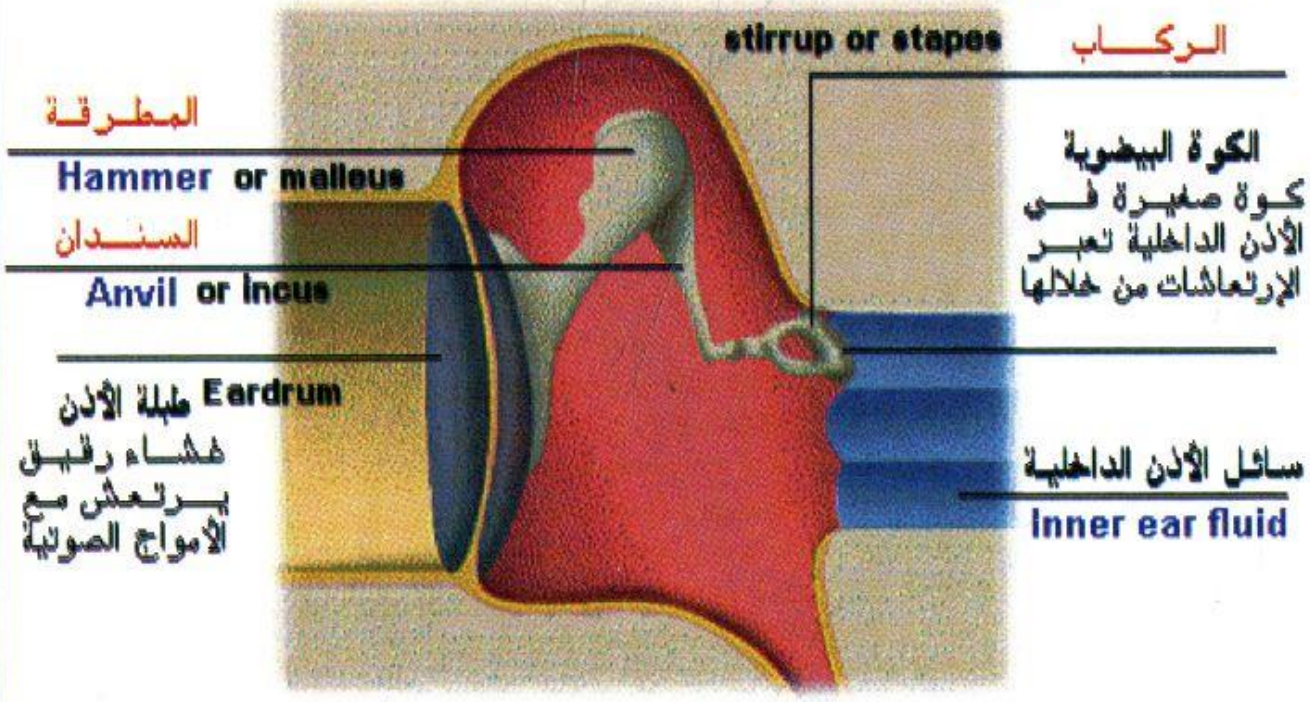

الأذن الداخلية

الأذن الداخلية هي عبارة عن تجويف مملوء بالسائل و متوغل في داخل الجمجمة . يحتوي قسم منه على القوقعة الملتفة التي تستلم الارتعاشات من الأذن الوسطى . تنتقل الارتعاشات إلى سائل الأذن الداخلية وتتأثر بها الشعيرات العصبية . ثم تحوّل هذه الشعيرات الارتعاشات إلى إشارات عصبية تنتقل إلى المخ حيث تفسّر إلى أصوات .

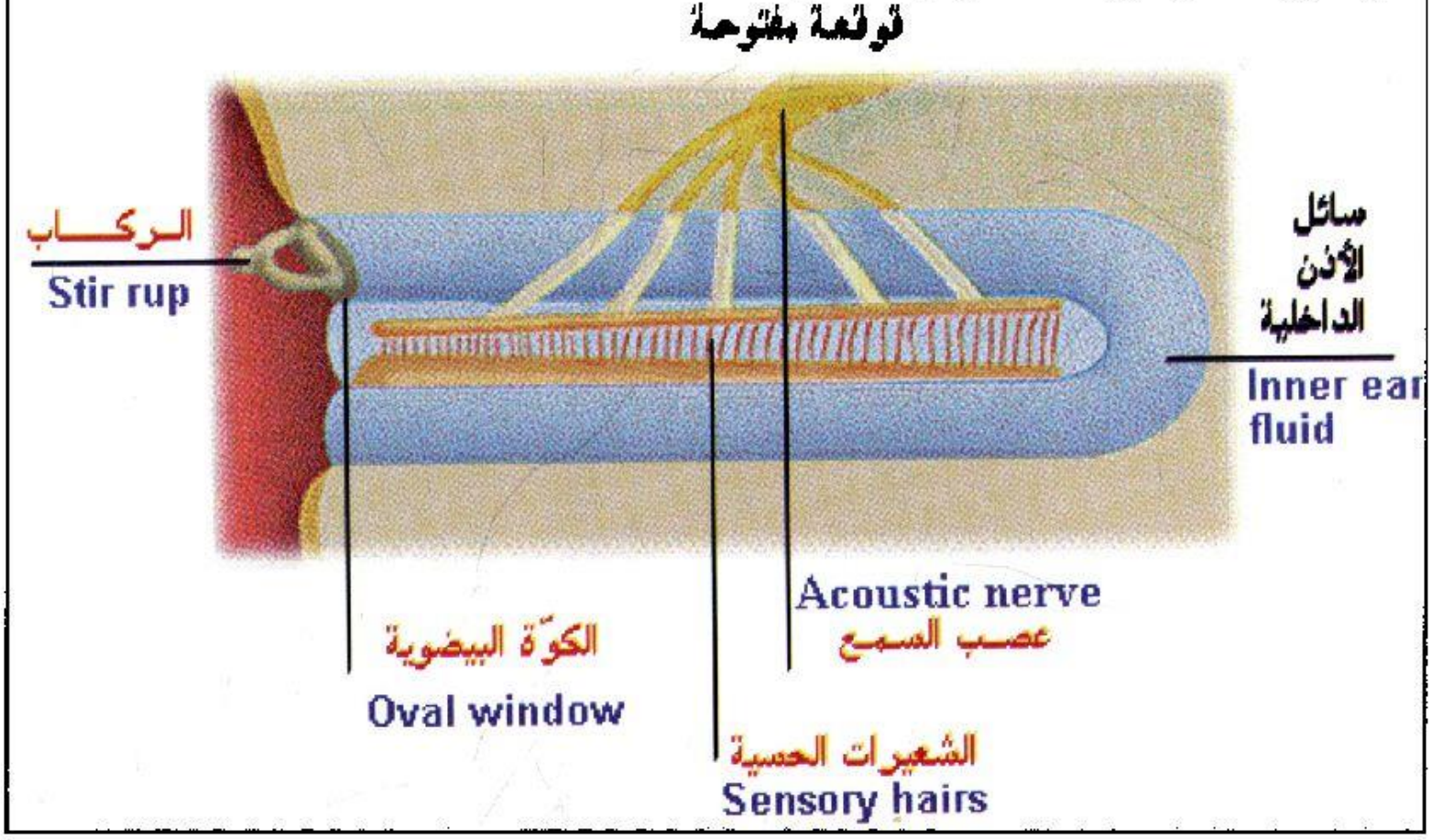

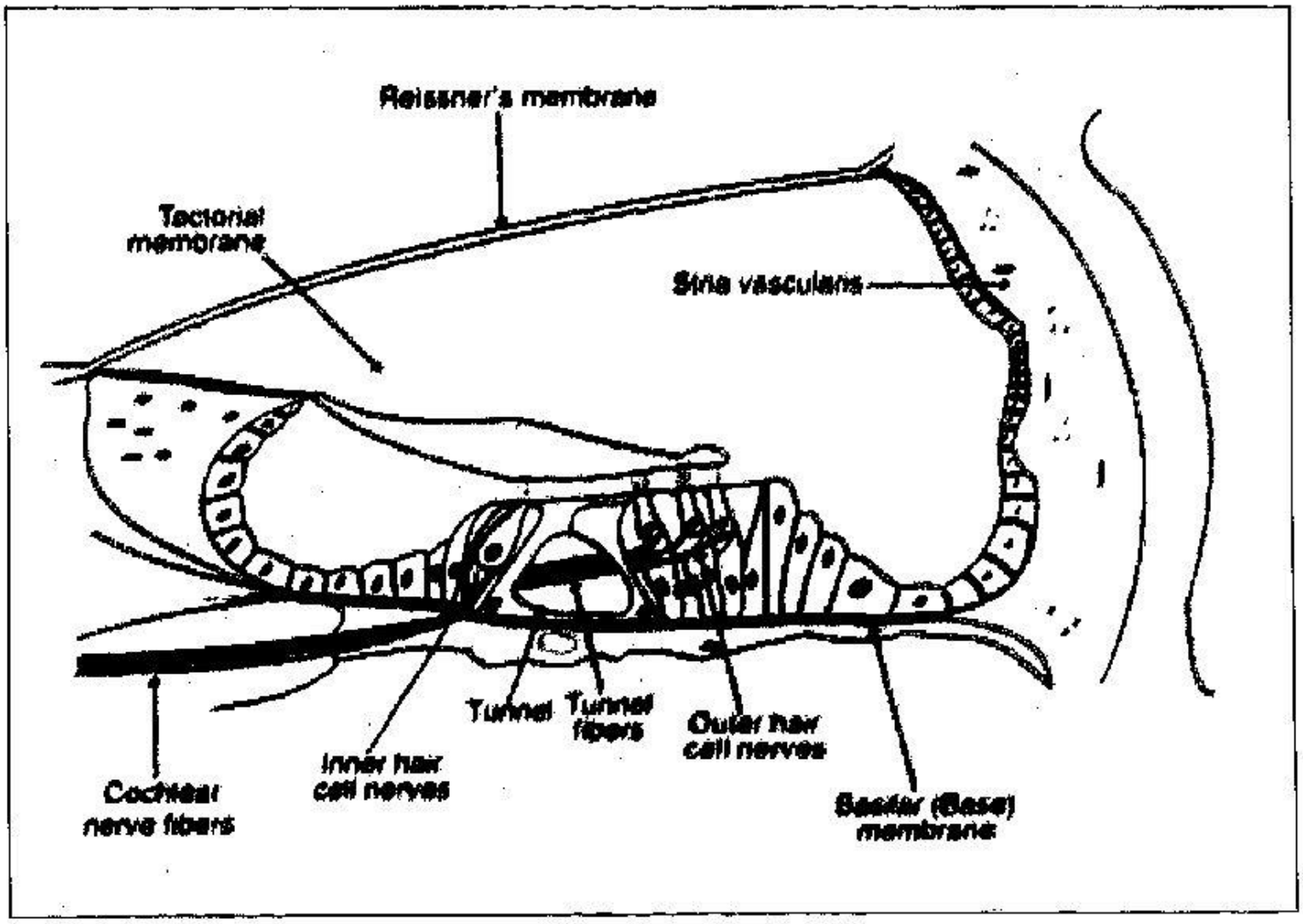

عضو كورتي

التوازن

القنوات الهلالية و الدهليز في الأذن الداخليّة يسيطران معاً على توازن جسمك . تحوي القنوات سائلاً يهتز عند حركة الجسم وفي نهاياتها انتفاخات تعيّن الحركة و ترسل الإشارات العصبيّة الى الدماغ ليحتفظ الجسم بتوازنه ، والدهليز يستجيب لجاذبية الأرض ويحافظ على توازن الجسم .

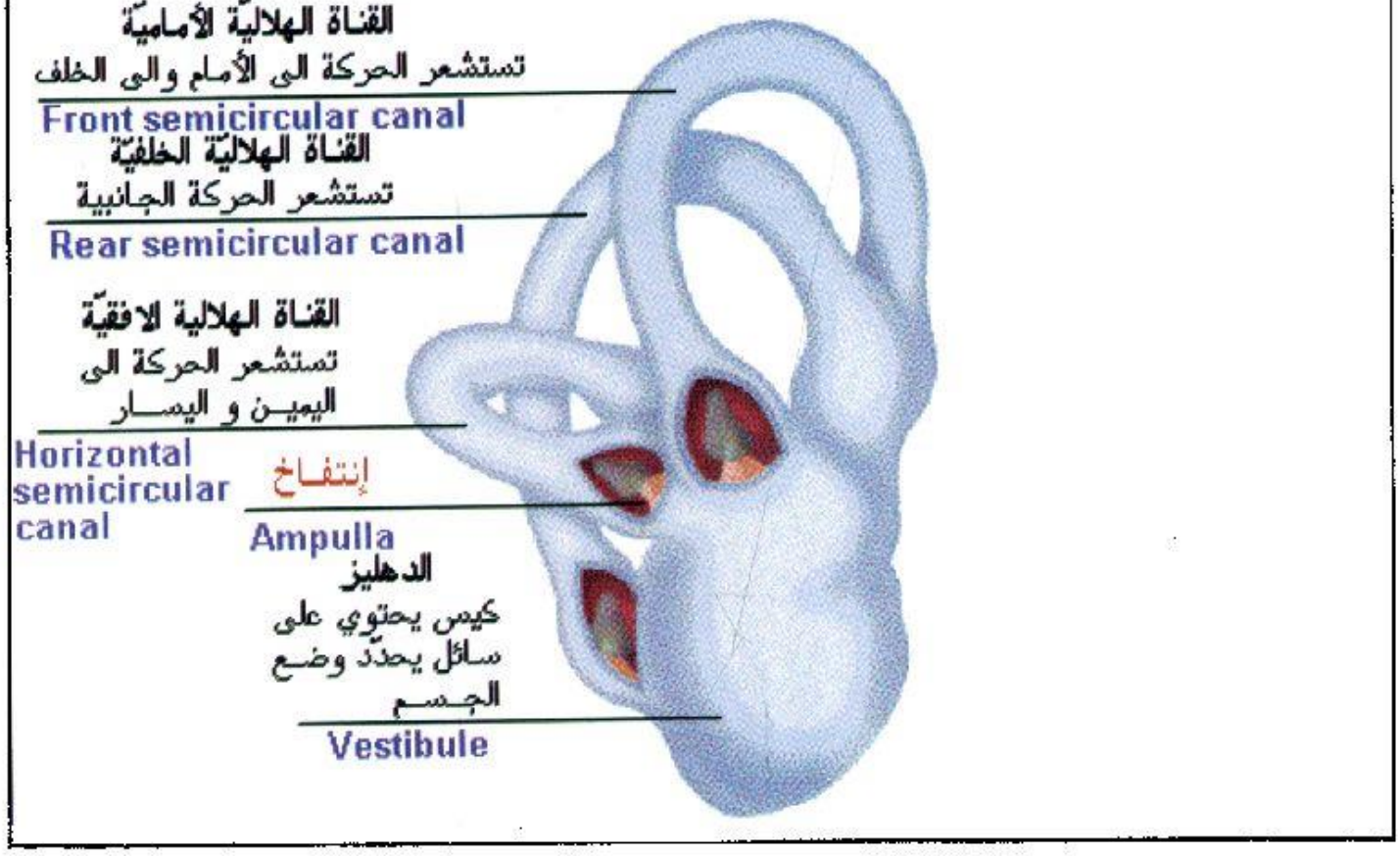

كيف نسمع ؟

تقسم آلية السمع في الأذن الى ثلاثة أقسام : الأذن الخارجية والأذن الوسطى و الأذن الداخلية . تعمل كل هذه الأجزاء الدقيقة معاً لنتمكن من تمييز ملايين الأصوات المختلفة وشدتها من أصوات الانفجارات القوية الى الهمسة الهادئة .

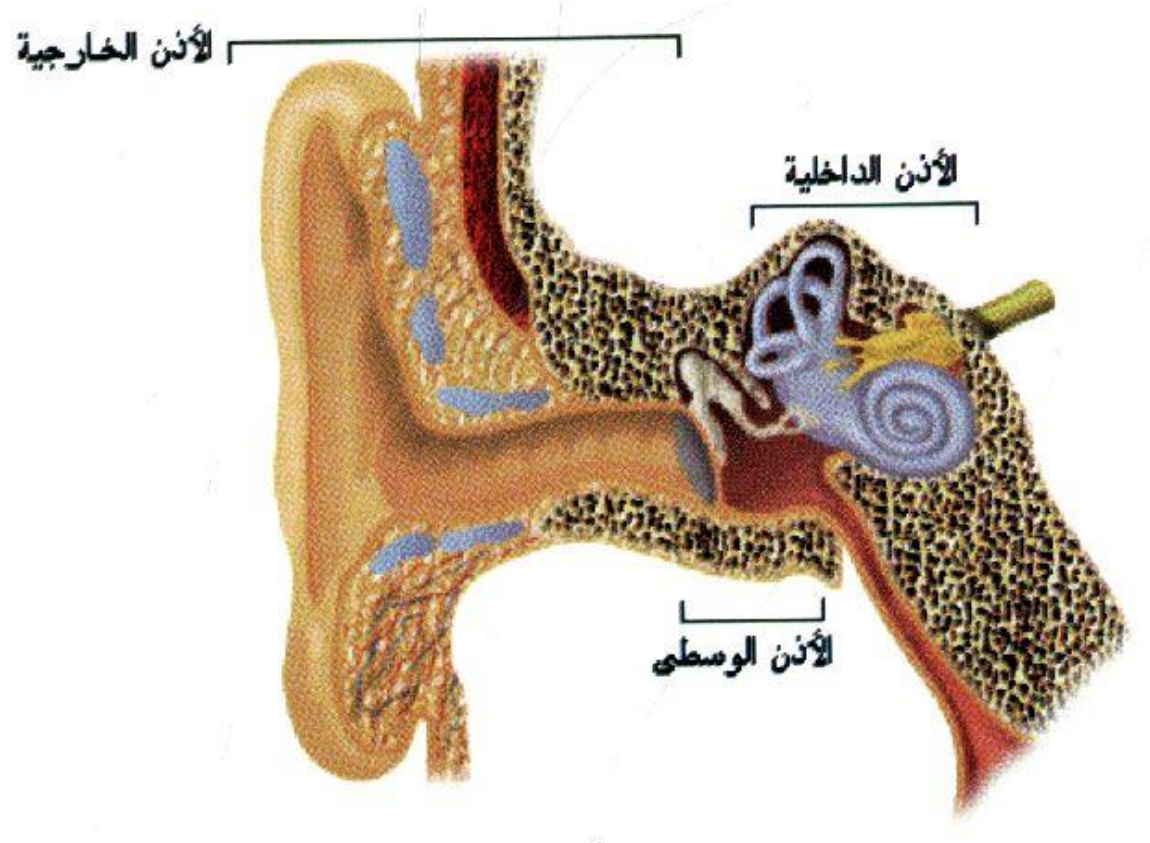

الوحدة العاشرة

الغدد الصَّماء

(10)

الغُدد الصّماء (Endocrine Glands)

الغُدّة هي كتلة من الخلايا تقوم بإفراز مادة معينة، لها وظائف خاصة في الجسم. مثل: الغدد العرقية تفرز العرق للتخلص من الأملاح والماء الزائد عن حاجة الجسم، وكذلك لتنظيم درجة حرارة الجسم. كذلك الغدة النخامية التي تفرز أنواعاً مختلفة من الهرمونات مثل هرمون النمو المسؤول عن نمو الجسم.

❖ أنواع الغدد (Types of Glands): -

1- الغدد القنوية (اللاصمّاء):

هي الغدد التي تمتلك قنوات خاصة بها، حيث تفرز موادها لتنتقل عبر هذه القنوات إلى الأماكن المطلوبة. ومن الأمثلة على الغدد القنوية (اللاّصماء)، الكبد الذي يفرز العصارة الصفراء من خلال القنوات الصفراوية لتخزن في المرارة، والغدد اللعابية التي تفرز اللعاب من خلال قنوات تنقلهُ إلى الفم، وكذلك الغدد الدمعية في العين وغيرها العديد.

2- الغدد اللاّقنوية (الصمّاء):

سميت صمّاء لأنها لا تحتوي على قنوات تستخدمها لنقل إفرازاتها إلى المكان المطلوب، وإنما تفرز موادها في الدم مباشرة. والغدد الصماء تفرز الهرمونات (مواد كيميائية بروتينية تفرزها الغدد الصمّاء مباشرة في الدم وتدور معهُ حتى تصل إلى المكان المطلوب). وكل هرمون يفرز بكمية محددة بدقة ويقوم بوظيفة معينة. وعلى الرغم من كونهِ يُفرز بكميات دقيقة جداً إلا أن تأثيره كبيرٌ جداً في الجسم، فالغدد الصمّاء ما هي إلا جهاز متكامل الوظائف يسيطر على الأنشطة الحيوية لأعضاء الجسم تحت سيطرة الجهاز العصبي.

❖ أنواع الغدد الصمّاء (**Types of Endocrine Glands**): -

1- الغدّة النخامية (Pituitary Gland):

غدة تقع في منطقة الدماغ، شكلها مثل حبة البازيلاء، قطرها يبلغ 1.3سم، وتحديداً تقع في المخ في منطقة تحت المهاد.

❖ **هرمونات الغدة النخامية** (Pituitary Hormones).

تقسم الغدة النخامية إلى قسمين، كل قسم يفرز هرمونات معينة.

أ- الغدة النخامية الأمامية (Anterior Pituitary):

هو الجزء الأمامي من الغدة النخامية ، ويفرز الهرمونات التالية :-

1- هرمون النمو (GH / Growth Hormone).

يسمى أيضاً هرمون سوماتوتروبين (Somatotropin). يقوم هذا الهرمون بتحفيز دخول الأحماض الأمينية إلى داخل الخلايا ، حتى تستخدم لإنتاج البروتين اللازم لنمو الجسم.

2- الهرمون المنشّط للغدة الدرقية (TSH/ Thyroid Stimulating Hormone).

يُسمى أيضاً ثايروتروبين (Thyrotropin). هذا الهرمون يعمل على تحفيز الغدة الزعترية لإفراز هرمونها.

3- الهرمون المنشط لقشرة الغدة الكظرية (ACTH / Adrenocorticotropic Hormone).

ويسمى أيضاً كورتيكوتروبين (Cortecotropin). يعمل هذا الهرمون على تحفيز قشرة الغدة الكظرية لإفراز هرموناتها.

4- الهرمون المنشط لحويصلة جراب (FSH/Follicle Stimulating Hormone).

يسمى أيضاً فوليكيولوتروبين (Folliculotropin).

وظائفه :-

أ- ينشط نمو وإفرازات حويصلة غراف عند النساء.

ب- ينشط إنتاج الحيوانات المنوية في الخصيتين عند الرجال.

5- الهرمون المُصفرن أو الملوتن (LH/ Luteinizing Hormone).

يسمى أيضاً ليوتوتروبين (Luteotropin).

وظائفه :-

أ- يحفز الإباضة من المبيض، وتحويل حويصلة غراف إلى تركيب يدعى الجسم الأصفر (Corpus Luteum)، الذي يتحول إلى غدة صماء تفرز هرمونات عند النساء.

ب- وعند الرجال يحفز إفراز الهرمونات الجنسية في الخصيتين.

6- هرمون الحليب (Prolactin Hormone).

ويفرز عند الذكر وعند الأنثى.

وظائفه :-

1- عند النساء يُحفز إفراز الحليب من الغدد الحليبية بعد الولادة.

2- عند الرجال يدعم الجهاز التناسلي، كما يساعد الكلى على تنظيم توازن الماء والأملاح المعدنية في الجسم.

ب- **الغُدّة النخامية الخلفية** (Posterior Pituitary)

وهو الجزء الخلفي من الغدة النخامية، ويفرز هرمونين هما :-

1- الهرمون المضاد لإدرار البول (**ADH/Antidiuretic Hormone**).

ويسمى أيضاً فازوبريسين (Vasopresin)، أي الهرمون القابض للأوعية الدموية.

وظائفه :-

أ- يحفز الكلية على إعادة امتصاص أكبر قدر ممكن من الماء من البول، وإعادته إلى الدم، وبالتالي يصبح البول أكثر تركيزاً وأقل حجماً.

ب- يعمل على انقباض الأوعية الدموية، وبالتالي يرتفع ضغط الدم.

2- هرمون الأوكسي توسين (Oxytocin Hormone).

هذا الهرمون ليس له وظيفة معروفة عند الرجال حتى الآن، وعند النساء يحفز عضلات الرحم على الانقباض أثناء عملية الولادة مما يؤدي إلى تسريع عملية الولادة، وكذلك يؤدي إلى انقباض الغدد الحليبية؛ مما يجعلها تفرز الحليب من الثدي إلى الخارج.

2- الغُدّة الكظرية (Adrenal Gland).

تسمى أيضاً الغدة فوق الكلوية (Suprarenal Gland)، لأنها تقع مباشرة فوق الكلية وتلتصق بها، ويوجد في جسم الإنسان غدتان كظريتان واحدة فوق كل كلية. تقسم هرمونات الغدة الكظرية إلى قسمين حسب موقع إفرازهما: هرمونات القشرة وهرمونات اللب؛ لأن الغدة الكظرية مكونة من قشرة ولب.

أ- هرمونات قشرة الغدة الكظرية (Adrenal Cortex Hormones)

تقسم هرمونات قشرة الغدة الكظرية إلى ثلاث مجموعات كما يلي:-

1- الهرمونات المعدنية للقشرة (Mineralocorticoid Hormones).

ومن الأمثلة عليها :-

- هرمون الألدوستيرون (Aldosterone). ووظيفته المحافظة على توازن المعادن في الجسم، حيث أنه يحفز إعادة امتصاص الصوديوم من الأنابيب الكلوية إلى الدم، ويشجع طرح البوتاسيوم والهيدروجين مع البول، وأي زيادة في إفراز هرمون الألدوستيرون، تؤدي إلى ارتفاع ضغط الدم وزيادة الماء في الجسم خاصة عند المفاصل.

- هرمون الأنجيوتنسين (Angiotensin).

يقوم بنفس عمل الألدوستيرون بطريقة غير مباشرة، فعندما تنخفض نسبة الصوديوم في الدم؛ يقوم هرمون الأنجيوتنسين بتنبيه إفراز هرمون الألدوستيرون الذي يحفز إعادة امتصاص الصوديوم من الأنابيب الكلوية إلى الدم، حتى يتوازن مستوى الصوديوم في الجسم.

2- الهرمونات السكرية للقشرة (Glucocorticoid Hormones).

ومن الأمثلة عليها: هرمون الهيدروكورتيزون (Hydrocortisone) وهرمون الكورتيكوستيرون (Corticosterone). يتم إفراز هذه الهرمونات بتحفيز من هرمون يُفرزه الجزء الأمامي من الغدة النخامية، هو الهرمون المنشط لقشرة الغُدّة الكظرية (ACTH).

❖ وظائف الهرمونات السكرية لقشرة الكظرية :-

- تزيد من معدل استهلاك (أيض) البروتينات في الجسم ما عدا الكبد.
- تزيد من تحويل المواد الغذائية إلى سكر جلوكوز، وتخزينه في الكبد.
- زيادة تحطيم الدهون إلى أحماض دهنية في الجسم.
- تساعد على الراحة والابتعاد عن الملل والضغط النفسي.
- زيادة إفراز حمض الهيدروكلوريك وأنزيم البيبسين في المعدة.
- زيادة عدد كريات الدم الحمراء، وتقليل عدد خلايا الدم البيضاء في الدم.

3- الهرمونات الجنسية للقشرة (Sex – Corticosteroid Hormones)

من الأمثلة عليها هرمون الأندروجين (Androgen)عند الذكور الذي يسمى أيضاً التستوستيرون (Testosterone)، وعند الإناث هرمون البروجسترون (Progisterone) والأستروجين (Astrogen). يتم تنظيم إفراز هذه الهرمونات تحت تأثير هرمون من الغدة النخامية وهو (ACTH).

❖ وظائف الهرمونات الجنسية للقشرة الكظرية :-

ليس لها تأثير كبير عند الرجال؛ لأن كميتها قليلة جداً، ولكن تفرز بكميات مناسبة من الخصية. وعند النساء تجعل الأنثى تميل لممارسة الجنس، وظهور الصفات الأنثوية لديها بوضوح.

ب- هرمونات لب الغدة الكظرية (Adrenal medulla Hormones).

يحتوي لب الغدة الكظرية على خلايا منتجة للهرمونات، تسمى خلايا كرومافين (Chromaffin's cells) التي تحيط بوعاء دموي كبير، حتى تفرز هرموناتها مباشرة في الدم.

ويفرز لب الغدة الكظرية نوعين من الهرمونات تعمل في الجهاز العصبي الذاتي الودي ونظير الودي وهذه الهرمونات هي :-

1- هرمون الأدرينالين (**Adrenaline**).

يسمى أيضاً إبينفرين (Epinephrine). يعمل هذا الهرمون في الجهاز العصبي الذاتي الودي في حالات الانفعالات والطوارئ، ويسمى أيضاً " هرمون الكر والفر." أما وظائفه فهي:-

أ- زيادة عدد ضربات القلب وقوة انقباضه، ورفع ضغط الدم.

ب- توسيع الشرايين التاجية لزيادة كمية الدم التي تغذي القلب.

ج - توسيع القصبة الهوائية، لتوفير أكبر كمية ممكنة من الأوكسجين.

د - توسيع بؤبؤ العين لتوضيح الرؤية في حالات الانفعال.

هـ- زيادة نشاط الغدد العرقية.

و - زيادة إفراز الجلوكوز من الكبد إلى الدم، حتى يتم حرقه لإنتاج الطاقة .

2- هرمون نور أدرينالين (**Noradrenaline**).

يسمى أيضاً نور إبينفرين (Norepinephrine)، ويعمل مع هرمون الأدرينالين.

3- الغدة الدرقية (**Thyroid Gland**):

هي أكبر غدة صمّاء في الجسم، تقع في الجهة الأمامية للرقبة تحت مستوى الحنجرة ترتبط بالقصبة الهوائية والحنجرة والبلعوم والمريء، وشكلها مثل الفراشة. مكونة من جزأين يقعان على جانبي القصبة الهوائية، ويرتبطان معاً بواسطة جزء ثالث يدعى البرزخ (Isthmus). وزن الغدة الدرقية حوالي 30غرام، وهي مدعمة دائماً بالدم؛ وذلك لأهميتها حيث يصلها في كل دقيقة 80 – 120 ملم من الدم.

❖ **هرمونات الغدة الدرقية :-**

1- هرمون تراي أيودوثايرونين (Triiodothyronine).

2- هرمون الثايروكسين (Thyroxine).

وظائفهما :-

أ- زيادة معدل العمليات الحيوية في الجسم (الأيض).

ب- تحفيز بناء البروتينات.

ج- زيادة استهلاك (حرق) سكر الجلوكوز لإنتاج الطاقة.

د- تحطيم الدهون إلى أحماض دهنية.

هـ- تسريع نمو الجسم، والمساهمة في التطور الطبيعي للجهاز العصبي.

و- تعزيز إفراز الكولسترول في عصارة الصفراء الكبدية.

يدخل في تركيب هذه الهرمونات عنصر اليود، فإذا حدث نقص لعنصر اليود في جسم الإنسان، يؤدي ذلك إلى مرض تضخم الغدة الدرقية الذي يسمى المكسيديما (myxedema).

3- هرمون الكالسيتونين (**Calcitonin**):

يعمل على تقليل مستوى الكالسيوم والفوسفات في الدم عن طريق تسريع ترسيبهما في العظام.

4- الغدد جارات الدرقية (**Parathyroid Glands**):

هي كتل خلوية دائرية الشكل عددها أربع، تقع على الوجه الخلفي للغدة الدرقية جارتان في كل جزء منها.

- هرمونات الغدد جارات الدرقية :-

تفرز هذه الغدد هرموناً واحداً، يسمى الهرمون الجار درقي (Parathyroid Hormone)، ويُسمى أيضاً باراثورمون (parathormone).

- وظائف الهرمون الجار درقي :-

أ- يزيد من مستوى الكالسيوم والمغنسيوم في الدم، ويقلل مستوى الفوسفات.

ب- يزيد عدد ونشاط الخلايا ناقضة العظم (Osteoclasts) (*).

ج- يزيد من إعادة امتصاص الكالسيوم في الكلية، ويزيد إفراز الفوسفات من الكلية.

د – يساعد على تكوين فيتامين D .

5- البنكرياس (**Pancreas**).

يعتبر البنكرياس من الغدد الصمّاء وغير الصمّاء في نفس الوقت؛ والسبب في ذلك أنه يفرز مواد وإنزيمات هاضمة، تنتقل بواسطة قناة إلى الأمعاء، وكذلك يفرز البنكرياس هرمونات مباشرة في الدم. يتركب البنكرياس من عدد ضخم من الخلايا، معظمها يشكل غدة غير صماء تفرز مواد وإنزيمات تساعد على الهضم في الأمعاء، وخلال هذه الخلايا تتوزع مناطق من تجمعات خلوية تسمى الجزر البنكرياسية (Pancreatic Islets)، وأيضاً تُسمى جزر لانجرهانس (Islets of Langerhans). وفي هذه الجزر يوجد أربعة أنواع من الخلايا، تفرز أربعة أنواع مختلفة من الهرمونات هي كالتالي:-

---

(*) الخلايا ناقضة العظم: هي خلايا كبيرة الحجم متعددة الأنوية تقوم بتدمير وامتصاص الأنسجة العظمية الهرمة والتالفة.

1- خلايا ألفا (Alpha Cells):

وتفرز هذه الخلايا هرمون الجلوكاغون (Glucagon) الذي يعمل على رفع مستوى السكر في الدم.

2- خلايا بيتا (Beta Cells).

تفرز هذه الخلايا هرمون الأنسولين (Insulin) الذي يعمل على تقليل مستوى السكر في الدم، أي يعمل عكس هرمون الجلوكاغون، وكلاهما يعملان على تنظيم نسبة السكر في الدم.

3- خلايا دلتا (Delta Cells).

تفرز هذه الخلايا هرمون السوماتوستاتين (Somatostatin) الذي يعمل على إيقاف إفراز هرموني الجلوكاغون والأنسولين.

4- خلايا ف (F- Cells).

وتفرز هذه الخلايا هرمون عديد الببتيد البنكرياسي (Pancreatic Polypeptide) الذي يقوم بتنظيم إفراز الإنزيمات البنكرياسية الهاضمة.

6- الغدة الزعترية (Thymus Gland):

هي عضو لمفاوي مكون من جزأين وتقع تحديداً في أعلى منتصف الصدر بين الرئتين خلف عظمة القص في القفص الصدري، وهي محاطة بمحفظة (Capsule) من نسيج ضام، وكذلك ترتبط أجزائها بواسطة طبقة من نسيج ضام، وينفصلان عن بعضهما بواسطة حاجز (Trabecula). وكل جزء من الغدة الزعترية يتركب من قشرة (Cortex) ولب (medulla). ويبلغ وزن الغدة الزعترية كحد أعلى حوالي 40 غرام في سن 10 – 12 سنة، وتختفي هذه الغدة مع تقدم العمر.

- وظائف الغدة الزعترية : تحتوي قشرة الغدة الزعترية في داخلها على خلايا لمفاوية (Lymphocytes) وهي أحد أنواع الخلايا الدموية البيضاء. ويوجد نوعان من الخلايا اللمفاوية هما: الخلايا اللمفاوية التائية (T-Lymphocyte) والخلايا اللمفاوية البائية (B-Lymphocytes) وهذه الأنواع من الخلايا الدموية البيضاء لها الدور الأكبر في الدفاع عن الجسم ضد الجراثيم حيث تقوم بابتلاع الأجسام الغريبة التي تدخل إلى الجسم مثل البكتيريا، وكذلك تقوم بإنتاج الأجسام المضادة(*) لمقاومة الجراثيم.

(*) الأجسام المضادة: هي بروتينات متخصصة في مهاجمة الأجسام الغريبة التي تدخل إلى الجسم مثل البكتيريا والفيروسات.

أما لب الغدة الزعترية فهو مكون من خلايا طلائية بنسبة كبيرة يتبعثر بينها خلايا لمفاوية، والخلايا الطلائية تفرز هرمونات وهي كما يلي:-

أ- هرمون الثايموسين (Thymosin)

ب- العامل الخلطي الثيموسي (THF/Thymic Humoral Factor)

ج – العامل الثيموسي (TF/Thymic Factor)

د- هرمون الثايموبويتين (Thyompoietin)

تعمل هذه الهرمونات على زيادة تكاثر ونضوج الخلايا اللمفاوية التائية التي تهاجم الأجسام الغريبة في الجسم وتحطمها، وأيضاً يوجد بعض الأدلة تقول أن هرمونات الغدة الزعترية تؤخر عملية نضوج الجسم، وكذلك حاول الأطباء استخلاص بعض المواد من هذه الغدة؛ لاستعمالها في معالجة مرض الإيدز.

7- الغدة الصنوبرية (**Pineal Gland**).

غدة شكلها مثل مخروط الصنوبر مغطية بمحفظة تنتجها الأم الحنون (وهي أحد أغشية السحايا)، أما الدور الفسيولوجي لهذه الغدة، فيبدو غير واضح للعلماء حتى الآن، وتفرز هذه الغدة هرموناً واحداً فقط هو هرمون الميلاتونين (Melatonin) ووظائفه كما يلي:-

أ- يعتقد أنه يلعب دوراً في تنظيم الساعة الداخلية للجسم(*).

ب - يشجع على النوم.

ج - ينسق عمل هرمونات النضوج الجنسي.

8- الخصى والمبايض (**Testes and Ovaries**)

أ- الخصية (Testis):

وهي العضو التناسلي الأول عند الرجال (**Male Gonads**)، وهي بيضاوية الشكل، ويحتوي جسم الذكر على خصيتين في كيس الصفن أسفل القضيب.

- هرمونات الخصية (**Testicular Hormones**):

1- هرمون التستوستيرون (Testosterone) ويسمى أيضاً هرمون الأندروجين (Androgen) أي الهرمون الجنسي الذكري.

وظائفه :-

أ- تنظيم عملية إنتاج الحيوانات المنوية (Spermatogenesis).

(*) الساعة الداخلية للجسم: يقصد بها الشيء الذي ينظم وقت نوم الإنسان واستيقاظه من النوم.

ب- يحفز تطور الصفات الجنسية الثانوية للذكور كالصوت والرغبة الجنسية ونمو الشعر والقضيب والعضلات.

2- هرمون الإنهبين (Inhibin)

أو الهرمون المثبط: وهو الذي يقوم بتثبيط (إيقاف) إفراز هرمون FSH من الغدة النخامية.

ب – المبيض (Ovary)

المبيض: هو جسم بيضوي الشكل، يقع في تجويف حوض الأُنثى، ويكون سطحهُ أملس، ومع تكرار الإباضة يصبح متجعداً، ويضمر حجمه بعد سن اليأس، ويقوم المبيض بإنتاج البويضات التي تنتقل إلى الرحم، وتنتظر وصول حيوان منوي ليقوم بإخصابها لتكوين الجنين، وهرمونات المبيض (Ovarian Hormones) هي :-

1- هرمون الإستروجين (Estrogen)

2- هرمون البروجسترون (Progesterone)

ويتعاونان مع الهرمونات الجنسية التي تفرزها الغدة النخامية على ما يلي :-

أ - تنظيم دورة الطمث الشهرية.

ب- الحفاظ على الحمل وتثبيت البويضة في الرحم.

ج - تجهيز الغدد الحليبية لإفراز الحليب.

د - تنظيم عملية إنتاج البويضات (Oogenesis).

هـ - تطور الصفات الجنسية الإنثوية كالصوت والنعومة والرغبة في ممارسة الجنس، وظهور الشعر على الفرج وزيادة ترسب الدهون في الفخذين.

3- هرمون الإنهبين (Inhibi)

يوقف إفراز هرمون FSH من الغدة النخامية.

4- هرمون الريلاكسين (Relaxin)

ويقوم بتوسيع عنق الرحم، وزيادة مرونة منطقة عظام الحوض، وذلك من أجل تسهيل خروج الجنين من عنق الرحم إلى الخارج في عملية الولادة.

9- أنسجة صَمّاء أخرى (Other Endocrine Tissues)

توجد أنسجة لها القدرة على إفراز بعض الهرمونات وهي :-

1- القناة الهضمية (Digestive Tract)

ومن أجزاء القناة الهضمية المعدة، وتفرز هرموناً من خلايا توجد في جدرانها، وهذا الهرمون الجاسترين (Gastrin)، الذي يحفز إفراز المواد الأخرى من المعدة كالإنزيمات، وكذلك يعمل على زيادة الحركة الدودية للقناة الهضمية، أما الأمعاء فتفرز الهرمونات التالية:

أ- هرمون الببتيد المثبط للمعدة (GIP/Gastric Inhibitory Peptide)

ويعمل على إيقاف إفراز المعدة للمواد (العصارة المعدية)، ويقلل من الحركة الدودية للقناة الهضمية، ويحفز البنكرياس على إفراز هرمون الأنسولين.

ب- هرمون السيكريتين (Secretin)

ويحفز البنكرياس على إفراز المواد الهضمية، ويحفز الكبد على إفراز العصارة الصفراء.

ج - هرمون الكولي سيستوكاينين (CCK / cholecystokinin).

يعمل على تحفيز إفراز العصارة (الإفرازات) البنكرياسية، وينظم خروج العصارة الصفراء من الحويصلة الصفراوية (المرارة) إلى الأمعاء، ويؤدي إلى الإحساس بالشبع بعد تناول الطعام.

2- الكلى (Kidneys).

تفرز هرمونين من بعض خلايا أنسجتها هما :-

أ- هرمون الإريثروبويتين (EPO/ Erythropoietin)

يزيد من معدل إنتاج الكريات الدموية الحمراء في نخاع العظم.

ب- هرمون الكالسيتريول (Calcitriol):

وهو مشتق من فيتامين D، ويعمل على تسهيل امتصاص الكالسيوم والفسفور من الأمعاء إلى الدم.

3- القلب (Heart).

يفرز هرمون الببتيد الأُذيني مُعادل التبوُّل (ANP/Atrial Nutriuretic Peptide)، ويعمل هذا الهرمون على تقليل ضغط الدم .

حقيبة صور الوحدة العاشرة

(الغدد الصماء)

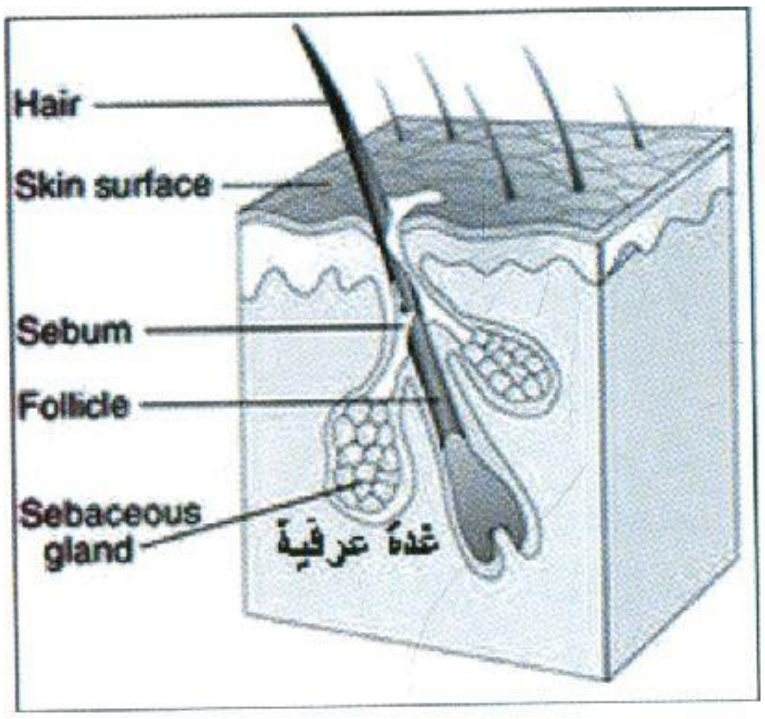

غدة عرقية قنوية

الغدّة النخامية

تفرز الغدة النخامية مواد كيميائية تؤثّر فـي أنسجـة و أعضـاء الجسـم ، و تعـرف بالهرمونات . و هي تفرز الهرمونات التي تنظم نموّ الجسم ، و الهرمونـات التي تؤثّـر علـى التبول ، و الهرمونـات التـي تنظّم الأنجاب . و تنقسـم الغـدة النخاميـة إلـى فصيـن مختلفيـن : الفص الامامـي الكبيـر و يقـوم بانتاج هرمونـات مختلفة ، اما الفص الخلفي فيفرز الهرمونات المنتجة في قسم آخر من الدماغ و هو يعرف بـالغدة تحت المهاد .

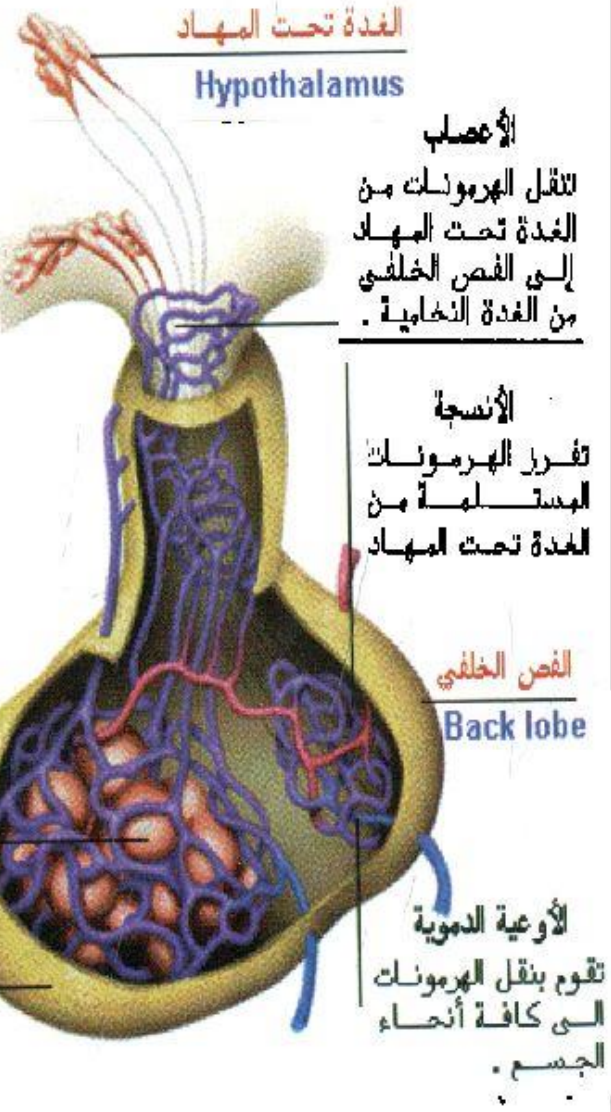

الغدة الكظرية (1)

الغـدّة الكظرية (2)

الغـدة الكُظريـة ، غـدة صغيـرة تقع فـوق الكليـة . ينتج القسم الخارجي لهذه الغدة ثلاثة هرمونات : أحدها لتوازن المواد غير العضوية في الدم ، و كذلك المواد العضوية المنحلة في الدهون (الستيرويدات) لتنظيم الاحتراق و التغييرات الكيمياوية في الجسم ، و الهرمونـات الجنسيـة للتكاثر . و يفرز القسم الداخلي مـادة الكُظرين (الادرينالين) ، و هي مادة هرمونية تمنح الجسم القابلية على رد الفعل إزاء الصدمـات .

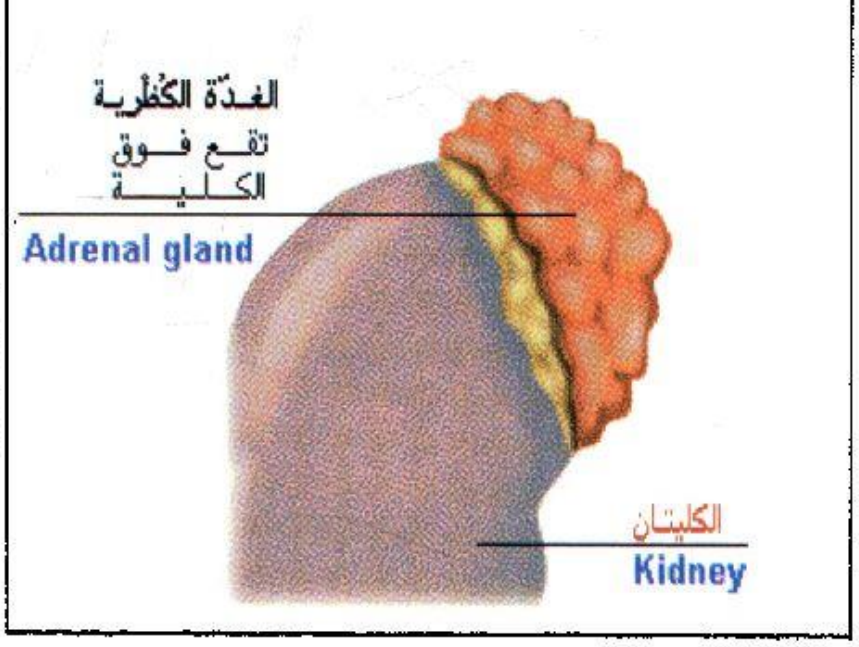

الغدّة الدرقيّة

الغدة الدرقية من الغدد الرئيسية لتوليد الهرمونـات فـي الجسم ، و هي تقع أمام الرقبة تحت الحنجرة ، و تتكون من فصيّن متصلين ، و تفـرز هرمونين مختلفيـن ، أولهمـا يزيـد من الفاعليـة الكيمياوية داخل الخليـة لتوليـد طاقـة أكثـر ، و الثانـي يـرفع مـن نسبـة الكـالسيوم في الـدم .

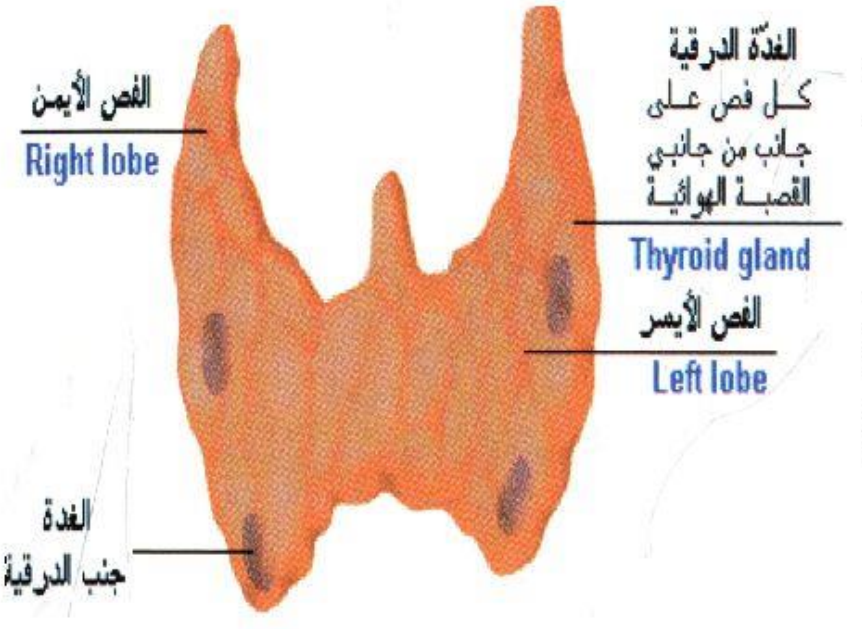

الغدد جارات الدرقيّة

تتكون الغـدة جنب الدرقيـة من اربعة اقسام بيضويـة صغيـرة داخل الغـدة الدرقيـة . و تنتـج هـذه الغـدد هرموناً يرفع من نسبة الكالسيوم في الدم عند إنخفاضها . حيث تفرز هذه الغدد هرمونات تؤدي إلى تحرير كمية مـن الكالسيـوم المخـزون فـي انحـاء مختلفـة مـن الجسـم ، و ذلك حفـاظاً لمعادلـة الجسم و سلامتـه .

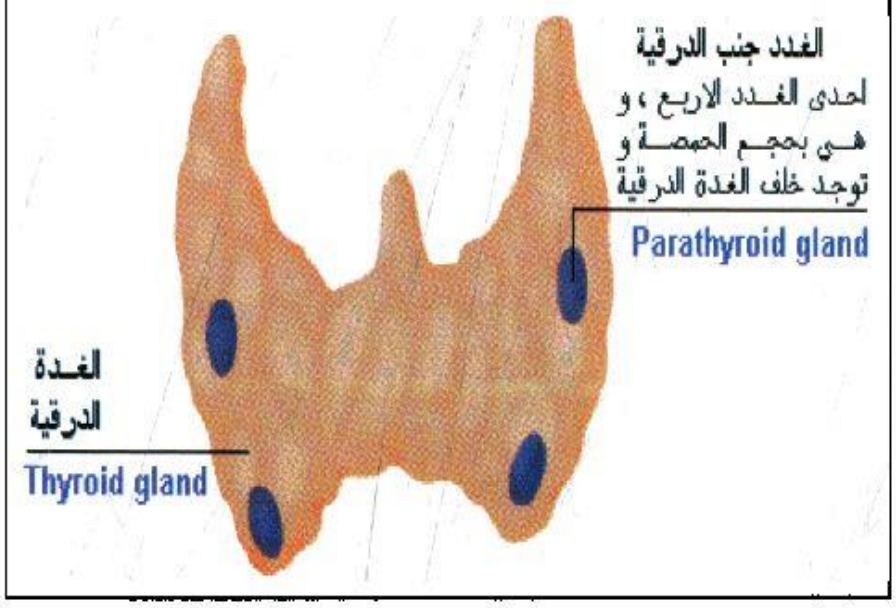

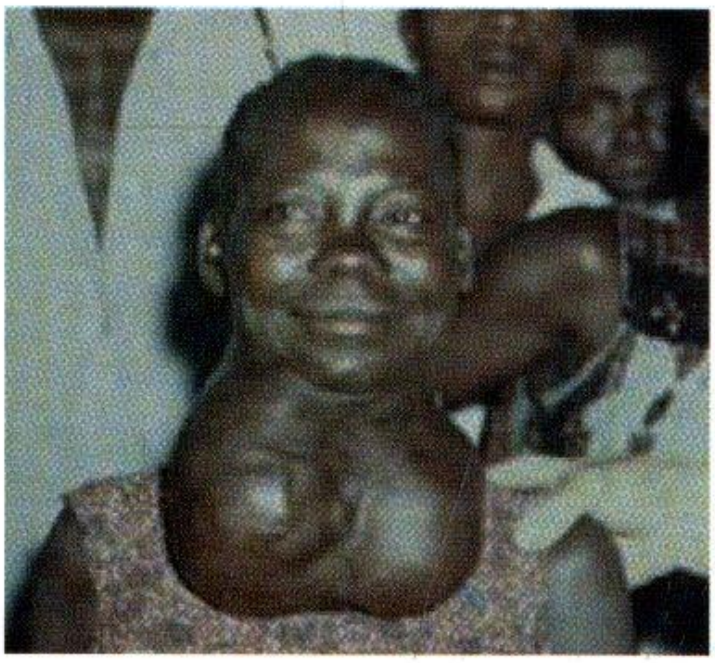

تضخم الغدة الدرقية (المكسيديما)

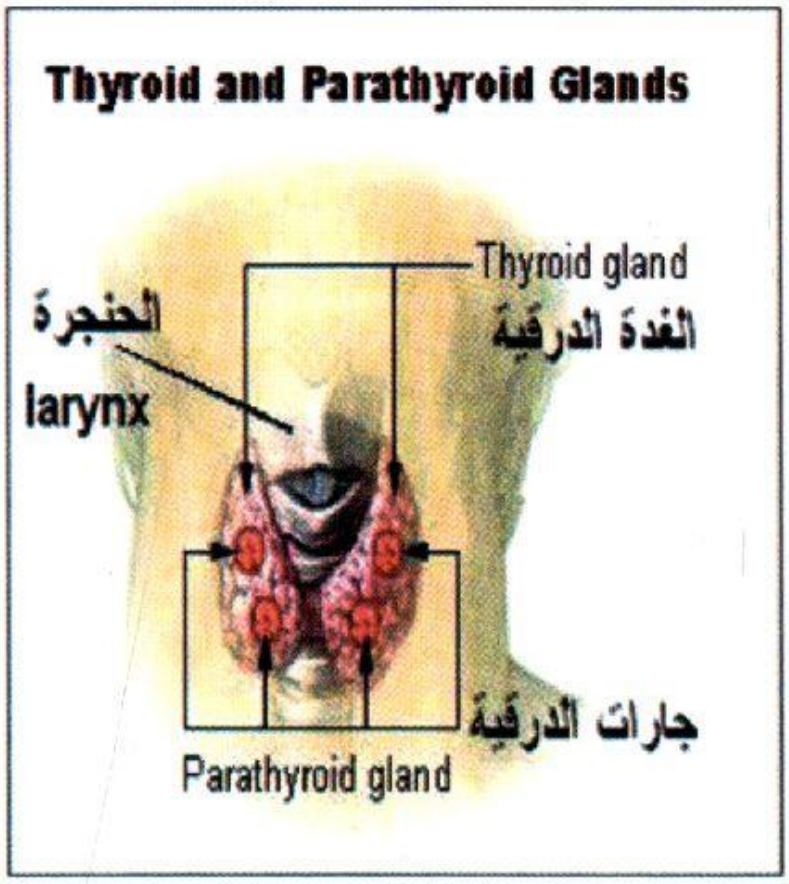

موقع الغدة الدرقية وجاراتها

البنكرياس

تقع البنكرياس (المعثكلة) خلف المعدة في اعلى البطن ، و هي بالاضافة الى افرازها العصارات الهاضمة التي تساعد على هضم الغذاء ، فانها تفرز هرمونين داخل الدم ، هما الانسولين و الغلوكاغون و هما مسؤولان عن تنظيم نسبة السكر في الدم ، حيث يؤثر الغلوكاغون على الكبد ليرفع هذه النسبة ، و بالمقابل يخفض مستوى الانسولين في الدم ، و هكذا تبقى النسبة متعادلة .

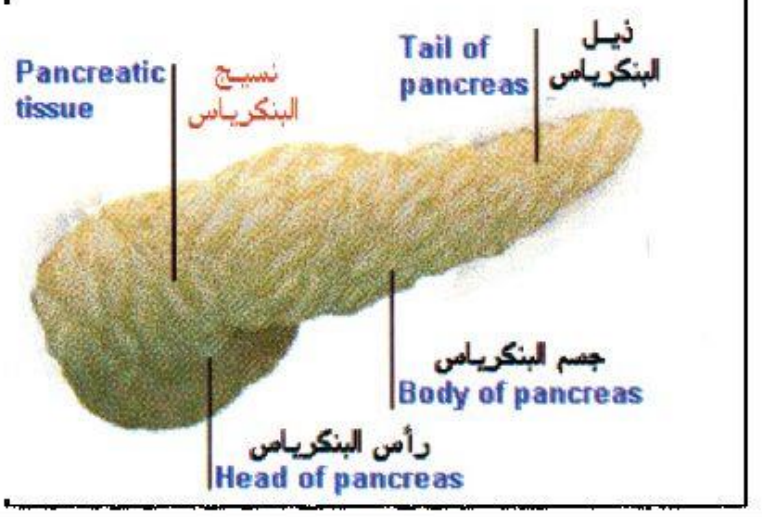

الغدة الزعترية / أو الصعترية

الغدة الصّعتريّة عضو يشكل جزءاً من الجهاز المناعي للجسم ، يقع في الجزء العلوي من الصدر ويتكون من فصّين . يحتوي نسيج الغدة الصّعتريّة على كريات الدم البيض (الخلايا اللمفية) التي تنضج بتأثير هرمونات الغدة التيموسية . تحمي هذه الخلايا الجسم من الإصابة بالامراض بواسطة الهجوم على الكائنات . الغدة الصّعتريّة كبيرة ونشطة عند الأطفال إلا أنها تنكمش بازدياد العمر .

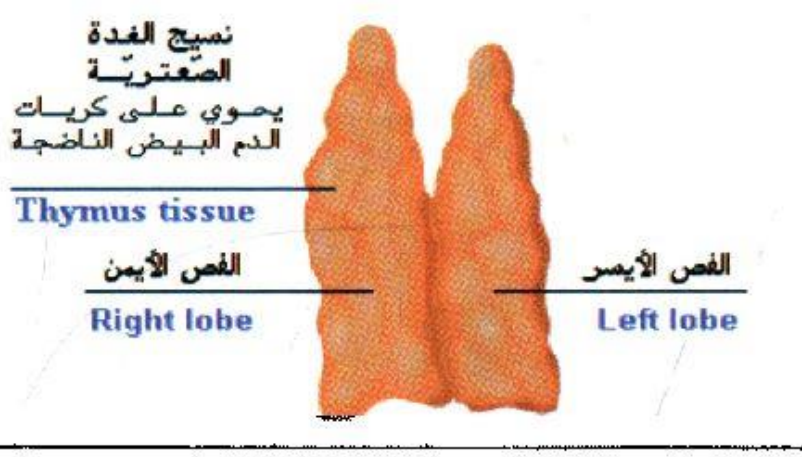

الغدد الهرمونية الدماغية

في القسم الجنوبي من الدماغ توجد غدتان مهمتان ، هما النخامية و ما تعرف بالغدة تحت المهاد و لهاتين الغدتين معاً و مع الغدد الاخرى تأثيرات متقابلة . و من وظائفها تحرير الهرمونات من الغدد الاخرى . وكذلك توجد في الدماغ الغدة الصنوبرية ، و هي غدة صغيرة تفرز الهرمونات داخل الجسم .

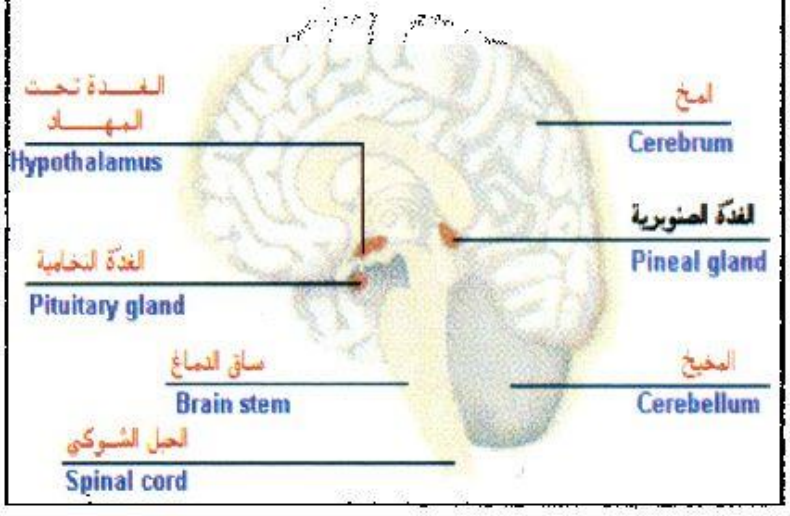

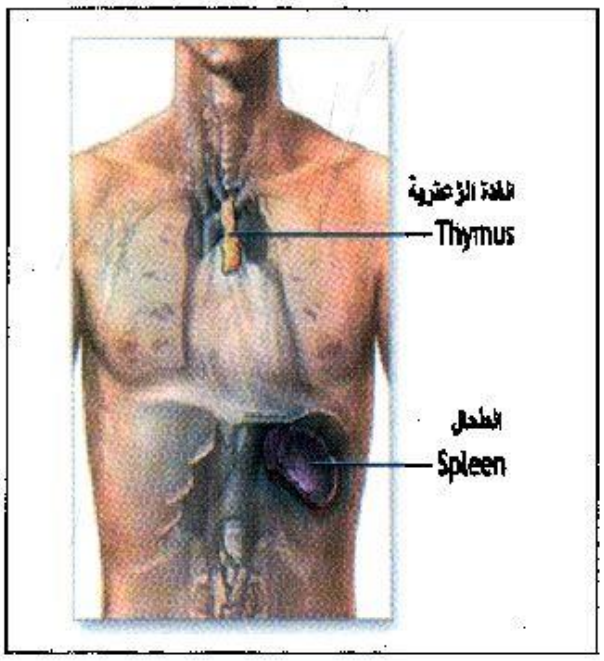

موقع الغدة الزعترية

المبيضان

للاناث مبيضان في داخل الرحم ، و هما يفرزان هرموني البروجسترون و الاستروجين اللذين يؤثران على نمو و تكامل الجهاز التناسلي الأنثوي و ظهور الخصائص الانثوية بعد البلوغ كنمو الثديين ، و ظهور شعر الجسم ، و بقية التغيرات الجسمية . تنظم هذه الهرمونات من قبل الغدة النخامية و الغدة تحت المهاد في الدماغ .

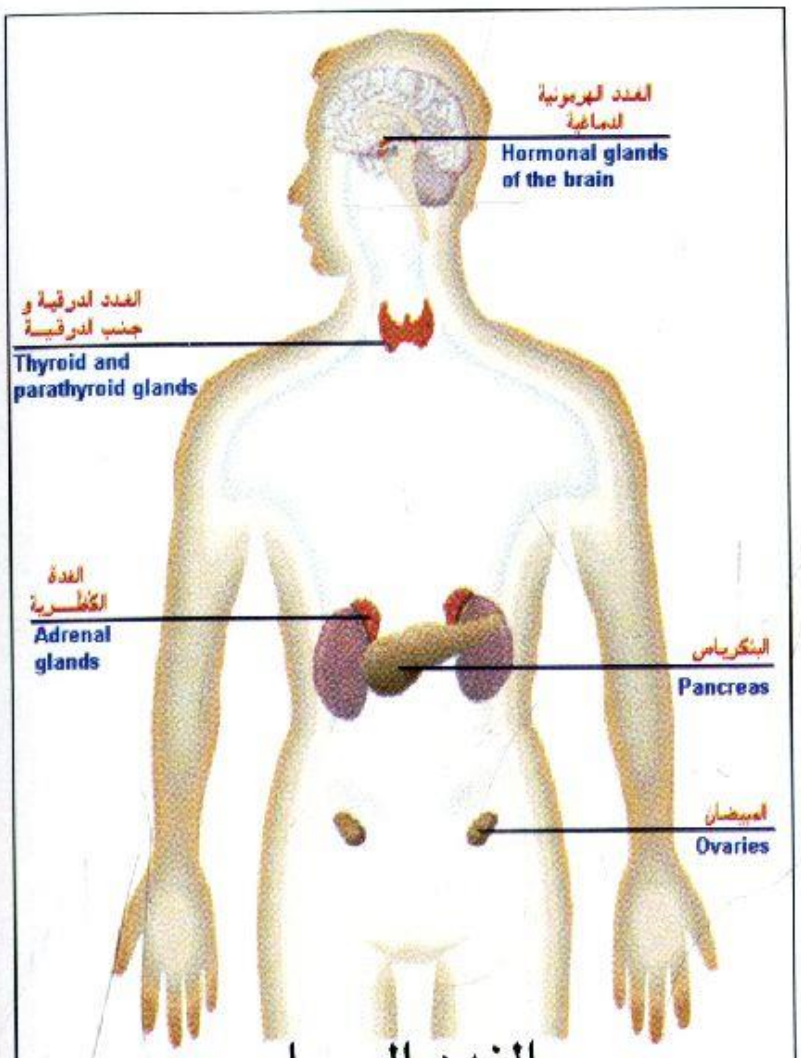

الغدد الصماء

الجوع و العطش

يحتاج الجسم إلى كميات منتظمة من الطعام ليتزود بالطاقة الكافية للحياة . و يحتاج أيضا إلى كميات منتظمة من السوائل لتحل محلّ الماء المفقود ضمن البول والتعرق . إنك تعلم متى تأكل و تشرب لأن الجسم يحدث الشعور بالجوع والعطش . ينظم هذا الشعور تحت المهاد (الهيبوثلاموس) . فكلما يكون الجسم أكثر حرارة يقل الجوع و يكثر الشعور بالعطش .

الجوع

المعدة فارغة ويحمل الدم القليل من الغذاء . ترسل هذه المعلومات إلى تحت المهاد الذي يعمل على تحفيز الشعور بالجوع .

العطش

الفم واللسان جافان وقد أصبح الدم أكثر تركيزا . ترسل هذه المعلومات الى الدماغ الذي يرسل الإشارات بلا متجانبة .

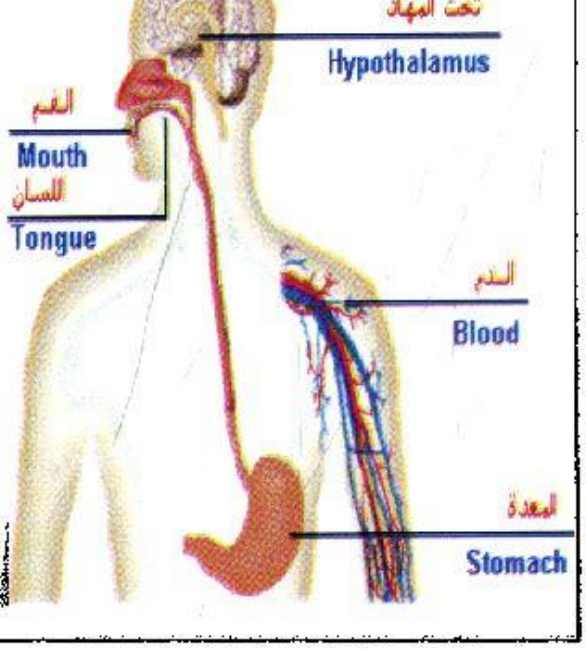

الخصيتان

الذكور خصيتان خارج البطن يضمهما كيس معلق خارج الجسم يعرف بكيس الصفن . و هما تفرزان هرمون التستوستيرون الذي يؤثر في نمو و تكامل الأعضاء التناسلية الذكرية و ظهور الخصائص الذكرية بعد البلوغ كنمو الشعر في الوجه و الجسم ، وخشونة الصوت ، و التصرفات الرجولية ، و بقية التغييرات الجسمية .

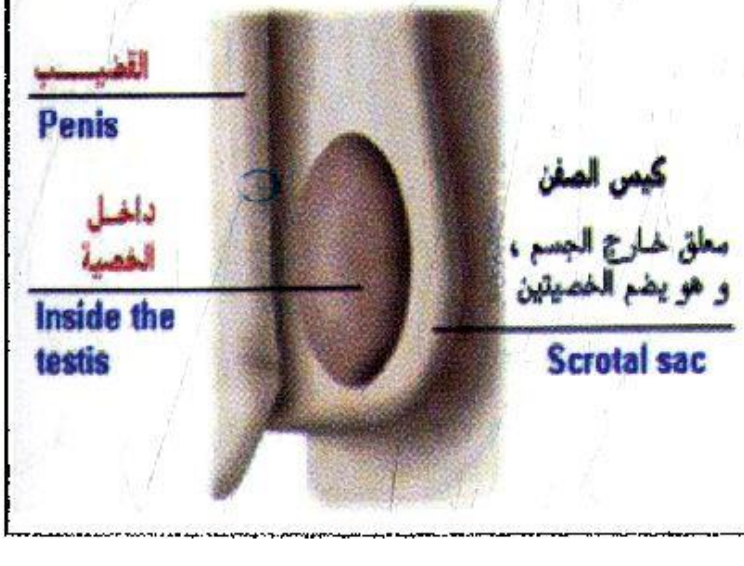

خـاتمة

الحمد لله الذي أتّم نعمته عليّ بإنهاء هذا الكتاب .. أما بعد :-

فإني أتمنى أن تكونوا قد استفدتم من المعلومات التي قدّمتها لكم في هذا الكتاب، كما أرجو أن تكونوا قد عرفتم إبداع خلق الله وعظمته في جسم الإنسان الصغير ..

فإنني لو تحديت كل التكنولوجيا الحديثة بأن تخلق ما يعادل خلية واحدة فقط من لا شيء لما استطاعت، فسبحان الله ! فهذا يدل على عظمة الخالق عز وجل.

والسلام عليكم ورحمة الله وبركاته

المؤلف

قائمة المصادر والمراجع

المراجع العربية

1- مقدمة في الكيمياء الحيوية: عرسان رشيد المنسي، دار المستقبل للنشر والتوزيع، عمان – الأردن.

2- علم وظائف الأعضاء: إعداد أسامة الرطروط، الكلية العربية .

3- علم التشريح: إعداد طلال خريسات، الكلية العربية .

4- نظرات من الإعجاز العلمي في القرآن الكريم: محمد علي الجعاعرة، تقديم : سامي حريز، مركز القوس للطباعة والتحرير، 2007 م.

5- الكيمياء الحيوية: الدكتورة هيفاء العظمة، كلية العلوم/ جامعة دمشق، المطبعة التعاونية – دمشق 1999 م .

6- مقدمة في الكيمياء الحيوية السريرية: عرسان المنسي ومحمد الشريدة، دار وائل للطباعة والنشر، عمان– الأردن .

7- (مبادئ هامة في الثقافة العلمية)، محمد الجعاعرة، دار البداية ناشرون وموزعون، الأردن - عمان.

المصادر والمراجع الأجنبية :-

1- "Basic Biology" , Husan Hajjar , 1976 .Harper and Row , puplisers,Inc Solcoseryl , Solco Basle ltd, Switzerland
2- "Biology" / Neil A. Camp\pvle , Jane B. Reec, Lawrance G. mitchell. 5th edition
3- "Human physiology" , Stuart Ira Fox , Pierce College,wm.c. Brown Publishers.
4- "Principles of Human anatomy" Gerard J.Tortora
5- " An Atla of cross - sectional anatomy " A.kieffer and E. Robert Heitzman . Harper and Row , publishers,inc . New York , 1979.
6- " Tissues and organs," Richard G.Kessel and Randy H.Kardon ,by w.h.freeman and company 1979
7- "The Human Brain ",N.Gluhbegovic and T.H.Williams , Harper and Row , Publishers ,Inc , 198.
8- " Our Body victorious ", Lennart Nilsson Bo hringer ingelhein Ingrlhein international . GmbH .
9- " The world of The Cell ", Becker , W.M.J.B.Recce , and M,.F.Poenie . 1996.
10- " Developmental Biology " , Gillbert , s.f. 5th ed , ms : sinauer Association , 1997
11- " Essentia; Cell Biology " , Albert , B. etal , New york : Garland 1998.
12- " Biochemistry , 2nd edition , mathews , C.K , and K.E . van Holde 1996
13- " Introduction to chemistry for Biology students , sackheim , 5ed 1996 .
14- " The Chemistry of life " , Thornton , R.M. melano part, CA: Benjamin / Gummings, 1998
15- " The split Brain Revisted " , Gazzangia , m.s. July 1998
16- " The Neurobiplogy of Deperession ", Nemeroff , C.B .June 1998
17- "The Brain's other Cells ," Travis .J November 11 ,1994 , presents aconcise review of current research on supporting cells of The centeral nervous System .
18- " Neuroscience ", Purves , D, et al Sunderland; MA : Sinauer assocition , 1997.
19- " Human Anatomy and physiology marieb" , E 4th ed . melano park 1998
20- "Animal physiology Adaptation and Environment " , schmidt – Nielsen , K ,
21- "mending Joints ", Alder,T . science News , November 12,1994
22- "General sciences", mohammed jareh, king abd – Allah 2 cultural Center.
23- "Sex Ethics", mohammed jareh and mohammed Abu- hassan, king Abd – Allah 2 Cultural Center.
24- "The science Good study Guide", by Andrew Northedge, leff Thomas, the open university.
25- "Basic Biology", mohammed jareh, King Abd- Allah 2 cultural center.
26- "Principles of Human Body" , Adorling Kindersley multimedia, Henrietta street, London WC2E, 8PS – 01717533488.

قائمة المحتويات

الموضوع	الصفحة
إهداء ..	3
تقديم الكتاب : بقلم الأستاذ (**محمد الجعاعرة**) ..	5
شكر وتقدير ..	7
الوحدة الأولى : الخلية.	9
الوحدة الثانية : أنسجة جسم الإنسان .	43
الوحدة الثالثة : الجهاز الهضمي .	85
الوحدة الرابعة : الجهاز الدوراني .	133
الوحدة الخامسة : الجهاز التنفسي .	175
الوحدة السادسة : الجهاز البولي .	199
الوحدة السابعة : الأجهزة التناسلية .	219
الوحدة الثامنة: الجهاز العصبي.	245
الوحدة التاسعة: الحواس الخمس.	281
الوحدة العاشرة : الغدد الصمّاء.	316
قائمة المصادر والمراجع:	
- المراجع العربية.	334
- المصادر والمراجع الأجنبية.	335
قائمة المحتويات .	336

Inv: 1430

Date: 15/2/2015

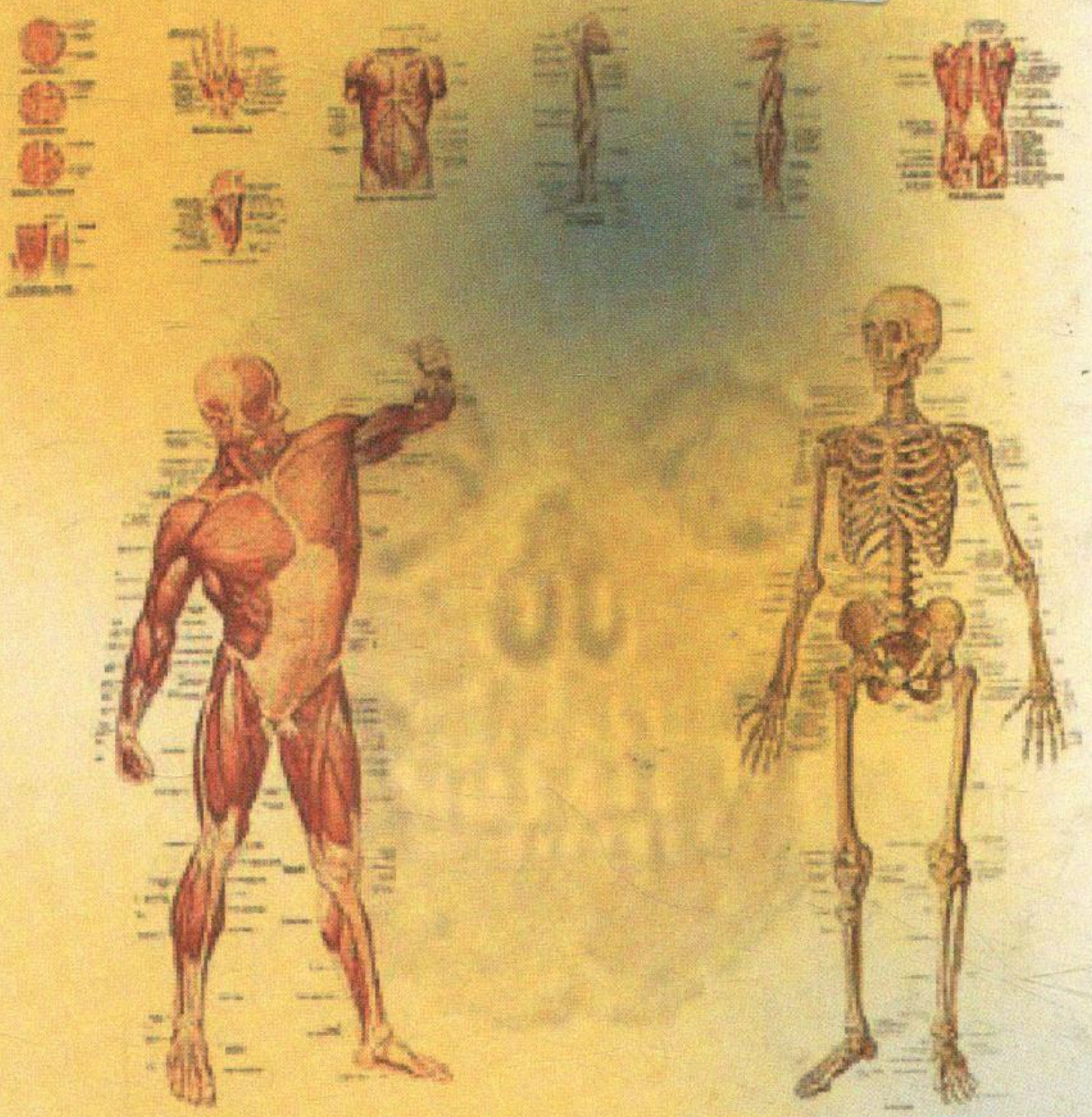

دار البداية ناشرون وموزعون

عمان - شارع الملك حسين - مجمع الفحيص التجاري

هاتف: ٤٦٤٠٦٧٩ - تلفاكس: ٤٦٤٠٥٩٧

ص.ب ٥١٠٣٣٦ عمان ١١١٥١ الأردن

Bibliotheca Alexandrina
1241715